

Neumonía necrotizante (NN)- Rara complicación de una patología frecuente

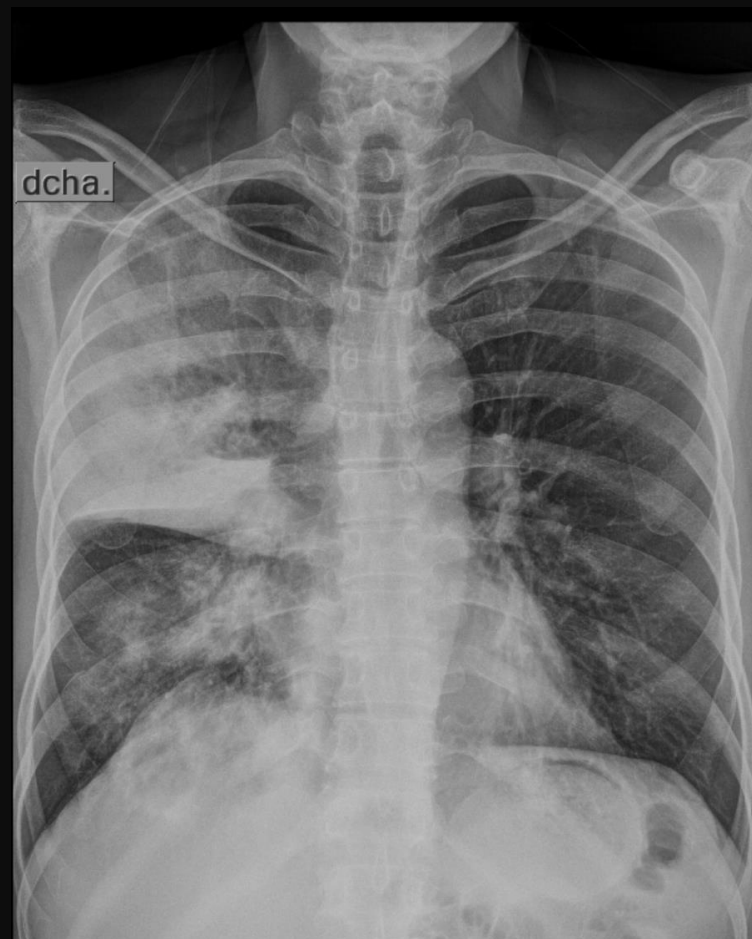AUTORES

- Dra. Prinzio Orellana, Noelia Rocío
(rocio_0615@gmail.com)
 - Dr. Nazr, Pablo
- INSTITUCION: TOMOGRAFIA COMPUTADA S.E. SALTA, CAPITAL.

CASO

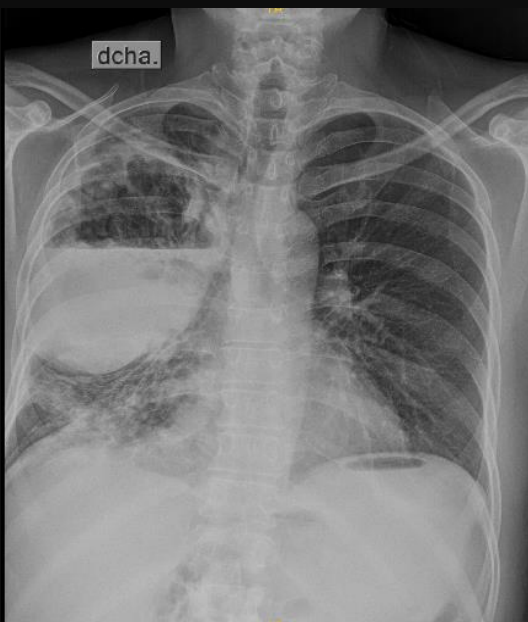- Masculino de 52 años, con tos productiva de 15 días de evolución, hemoptisis, fiebre y disminución de peso.
- Hábitos tóxicos: tabaquista crónico.
- Examen físico: crépitos en base pulmonar derecha.
- Se le solicita una RX de tórax de frente.

HALLAZGOS IMAGENOLÓGICOS



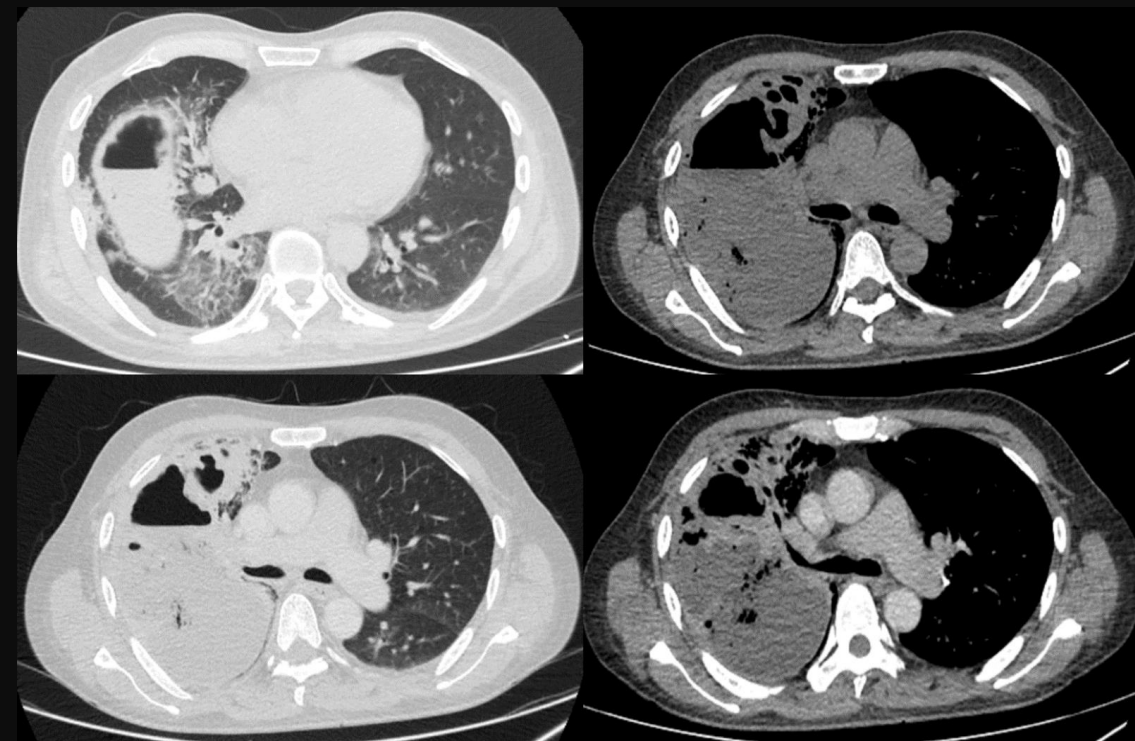
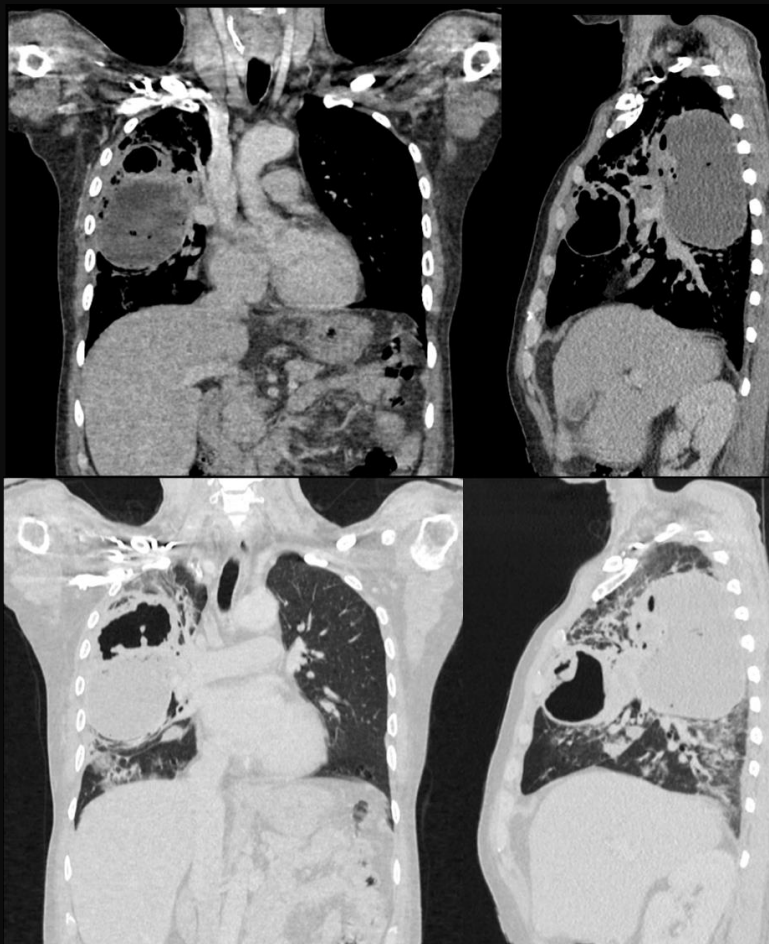
Consolidación
LSD, con
abombamiento de la
cisura menor
derecha.

Consolidación de
menor tamaño a nivel
peribronquial del LID.



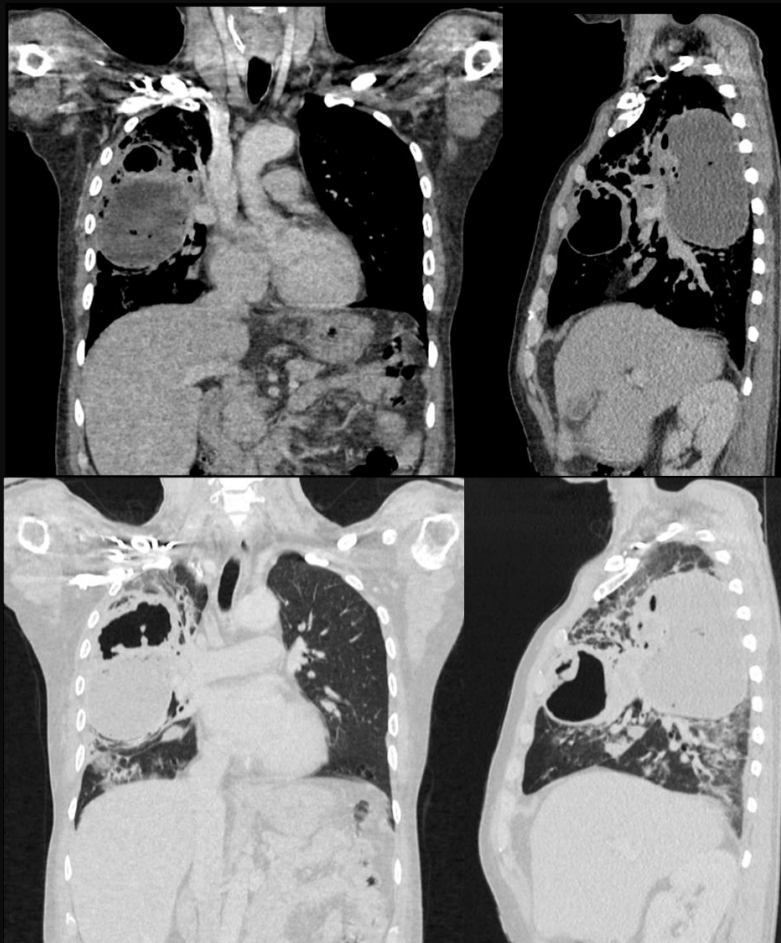
15 días después de tto ATB,
sin mejoría clínica.

Nivel hidroaéreo en el área
de la consolidación y mayor
abombamiento de la cisura



TC: Consolidación cavitada con niveles hidroaéreos y
paredes anfractuosas asociado a fluido de tejido
desvitalizado. Leve realce de sus márgenes post contraste
EV

DISCUSIÓN



- La NN es una complicación rara y grave de la NAC.
- Etiología: bacterias atípicas.
- Fisiopatología: La falta de aporte de sangre genera áreas mal perfundidas que impiden un adecuado efecto de los antibióticos, lo que genera persistencia del cuadro y posterior destrucción del tejido pulmonar.
- Hallazgos: Consolidación, necrosis periférica y múltiples cavidades pequeñas.

CONCLUSIÓN

- Las NN representan del 5 al 10% de todos los casos de NAC.
- Presenta elevada morbi-mortalidad en un 30 a 75%.
- Es importante realizar un diagnóstico precoz para poder realizar un tratamiento oportuno

BIBLIOGRAFÍA

- Pande A, Nasir S, Rueda A et al. La incidencia de cambios necrotizantes en adultos con neumonía neumocócica. Clin Infect Dis. 2012; 54:10-6. [doi:10.1093/cid/cir749](https://doi.org/10.1093/cid/cir749) - Pubmed
- Moon W, Im J, Yeon K, Han M. Complicaciones de la neumonía por Klebsiella: evaluación por TC. J Comput Assist Tomogr. 1995; 19:176-81. [doi:10.1097/00004728-199503000-00002](https://doi.org/10.1097/00004728-199503000-00002) - Pubmed
- Chatha N, Fortin D, Bosma K. Manejo de la neumonía necrotizante y la gangrena pulmonar: una serie de casos y una revisión de la literatura. Can Respir J. 2014; 21:239-45. [doi:10.1155/2014/864159](https://doi.org/10.1155/2014/864159) - Pubmed