

# LIPOMA PERICALLOSO CON EXTENSIÓN EXTRACRANEAL

## AUTORES

Dra. Lima Ferreyra, Jimena Lucia ([jimena.lima95@gmail.com](mailto:jimena.lima95@gmail.com))

Dr. Nazr Pablo

INSTITUCION: TOMOGRAFIA COMPUTADA S.E. SALTA, CAPITAL.

Los autores declaran no tener conflictos de intereses

## CASO

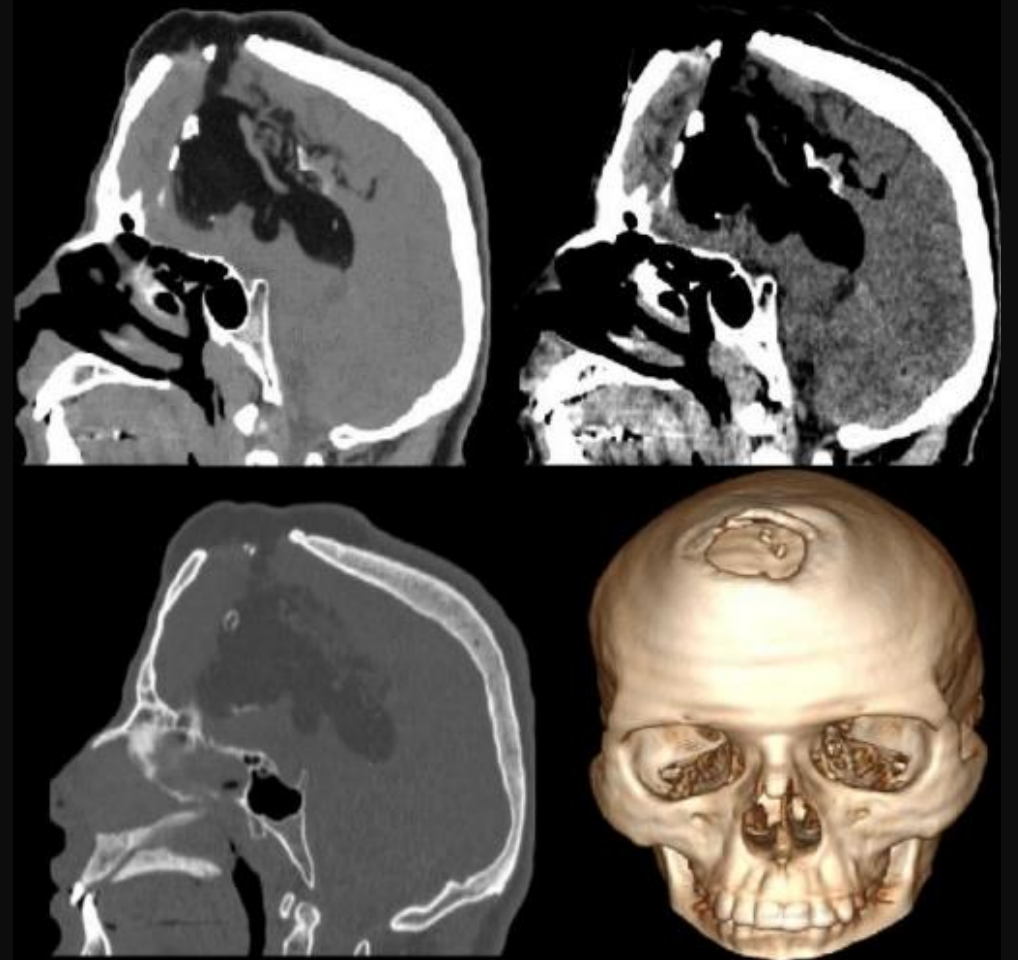
Paciente masculino, de 23 años de edad con antecedente de parto prematuro por preeclampsia materna.

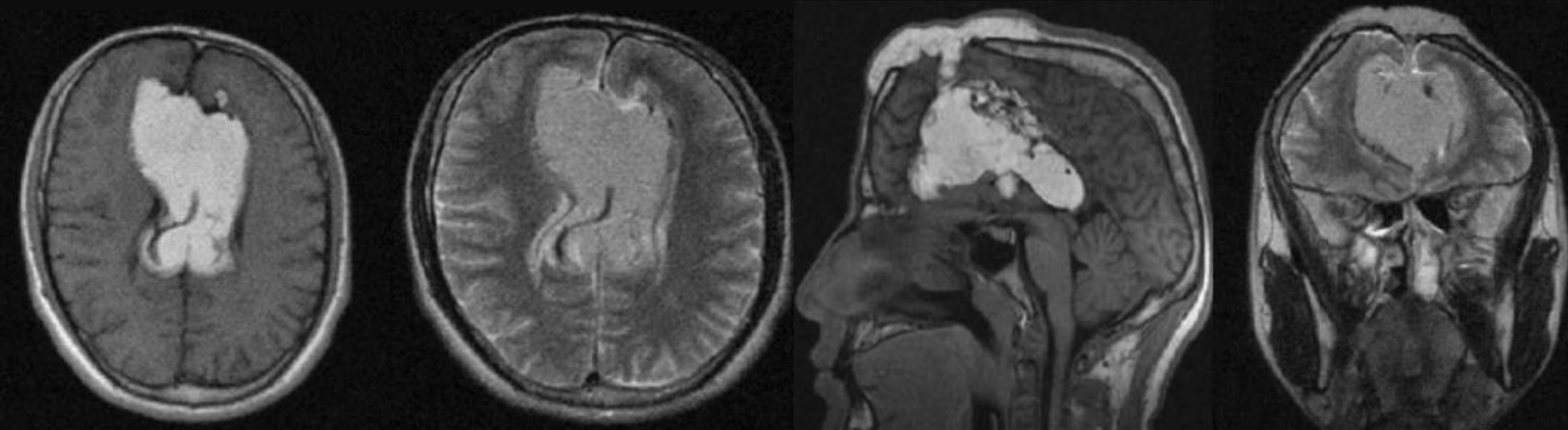
Diagnóstico previo de lipoma intracraneal interhemisférico, consulta por defecto óseo craneal con sospecha de encefalocele.

Se solicita estudio de TC y RM de cerebro sin contraste.

TC: imagen de densidad grasa de paredes parcialmente calcificadas en topografía del cuerpo calloso que se extiende extracranealmente por defecto óseo frontal medial. Disgenesia del cuerpo calloso.

## HALLAZGOS IMAGENOLÓGICOS

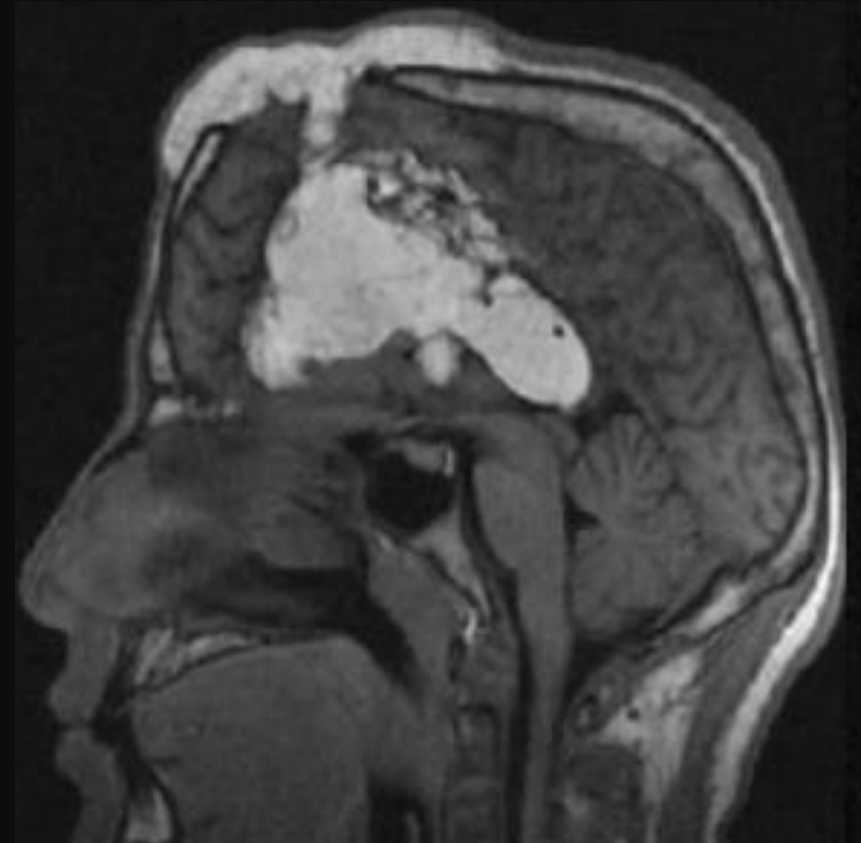




RM 0.35 T: Lesión hiperintensa en T1 y T2 en topografía del cuerpo calloso con extensión extracraneal. Se asocia a cambios displásicos de los giros corticales a nivel de los lóbulos frontales en relación con el vertex. Disgenesia del cuerpo calloso.

## DISCUSIÓN

- ❖ Los lipomas intracraneales son malformaciones raras que se forman debido a la persistencia anormal de la meninge primitiva. Localizados generalmente en la cisura interhemisférica.
- ❖ Los síntomas dependen de la ubicación intracraneal, con frecuencia son asintomáticos.
- ❖ 2 tipos: tubulonodulares y curvilíneos.
- ❖ El paciente presenta lipoma intracraneal de tipo tubulonodular, con extensión extracraneal



## CONCLUSIÓN

- ❖ Los lipomas intracraneales son lesiones raras y generalmente asintomáticas. Se diagnostica con frecuencia de forma incidental en TC o RM. Sin embargo, cuando son sintomáticos, la presentación común son las convulsiones.

## BIBLIOGRAFÍA

- ❖ Gosner, J. Los lipomas intracraneales pequeños pueden ser un hallazgo frecuente en la tomografía computada del cerebro. Una serie de casos. *Neuroradiol J.* 2013;26:27-29.
- ❖ Lipoma del cuerpo calloso en un adulto joven con extensión extracraneal, que se presenta como una hinchazón frontal del cuero cabelludo: un informe de caso raro. *Radiology Case Reports.* Elsevier. 2021;16(3):534-537.
- ❖ Anjum, S.; Ahmed, A.; Elfaki, A.; Satti, A.; Wafer, A.; Lipoma intracranial que se extiende extracranealmente en un paciente de cinco años. 2022;14(2):E218616.