

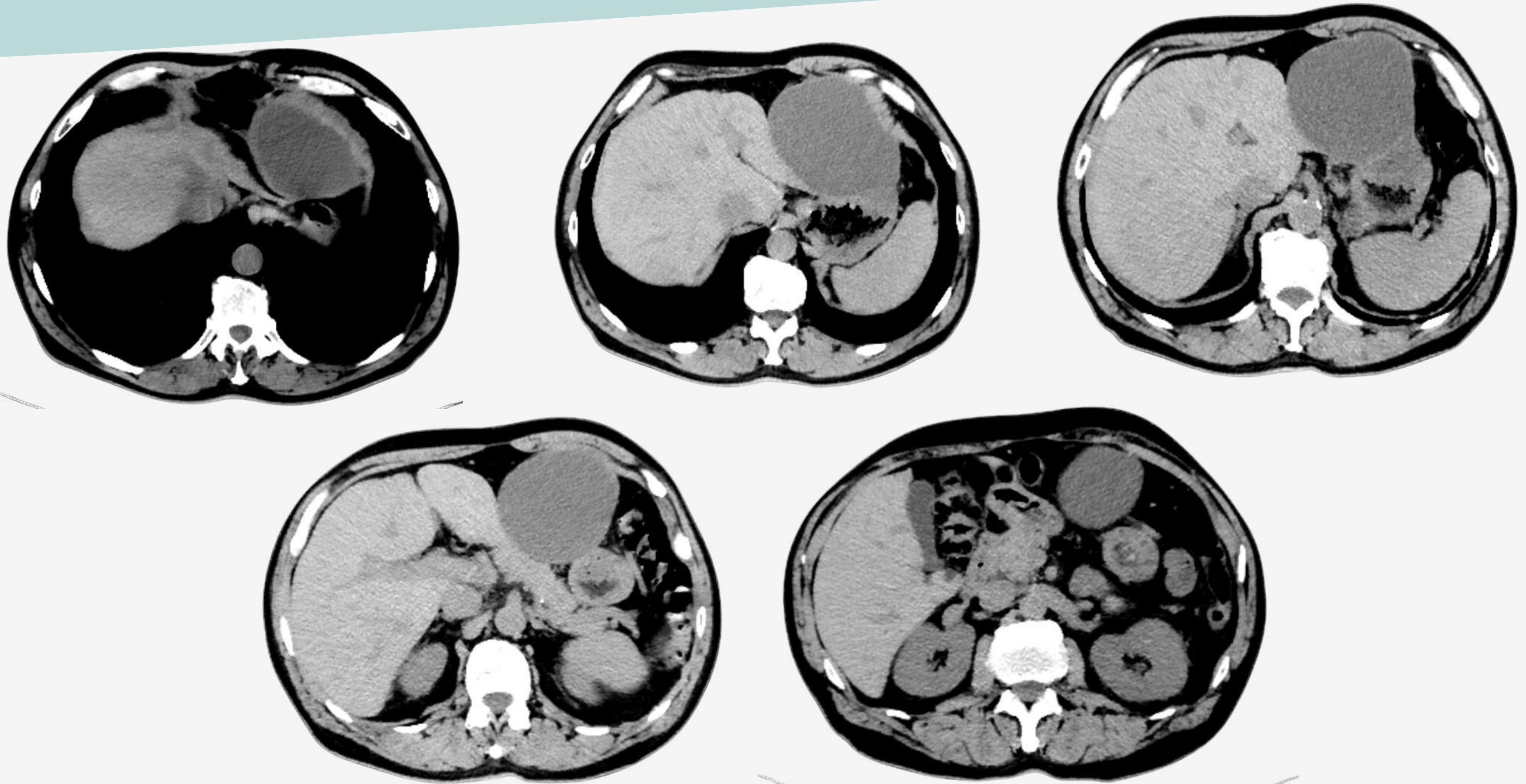
# **QUISTE DE DUPLICACIÓN GÁSTRICA EN EL ADULTO. REPORTE DE CASO**

**Colman, Paula Valeria; Macias, Esteban Santiago.  
Sanatorio de la Cañada  
Córdoba Capital, Argentina.**

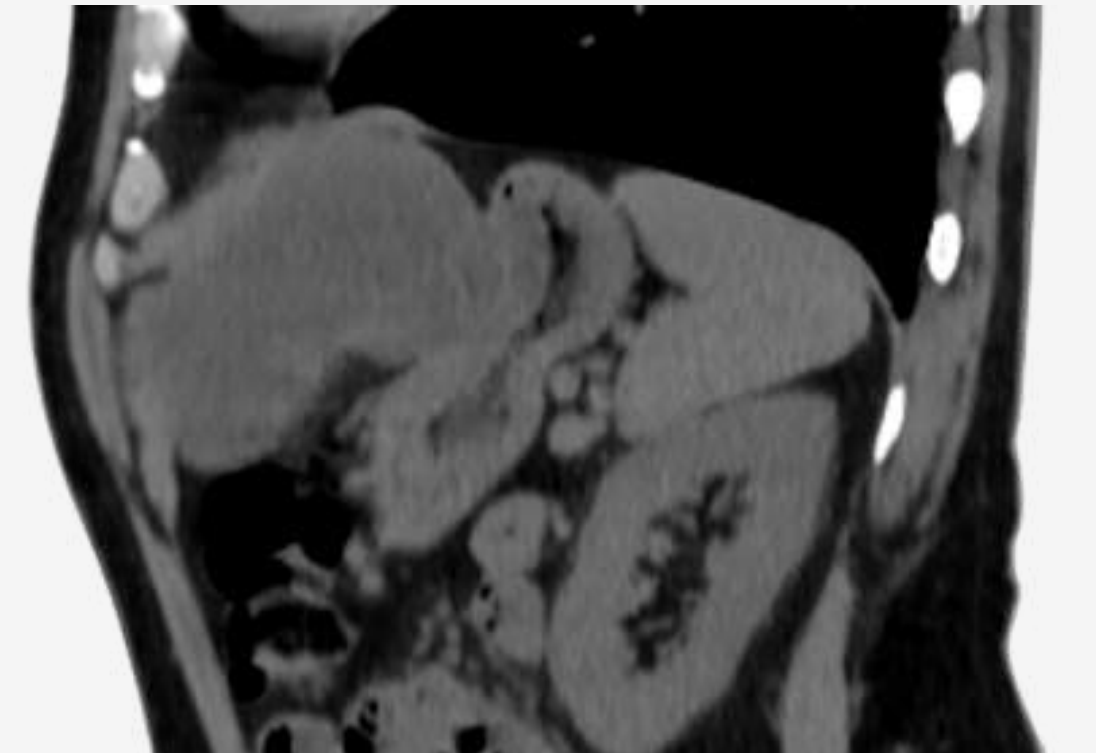
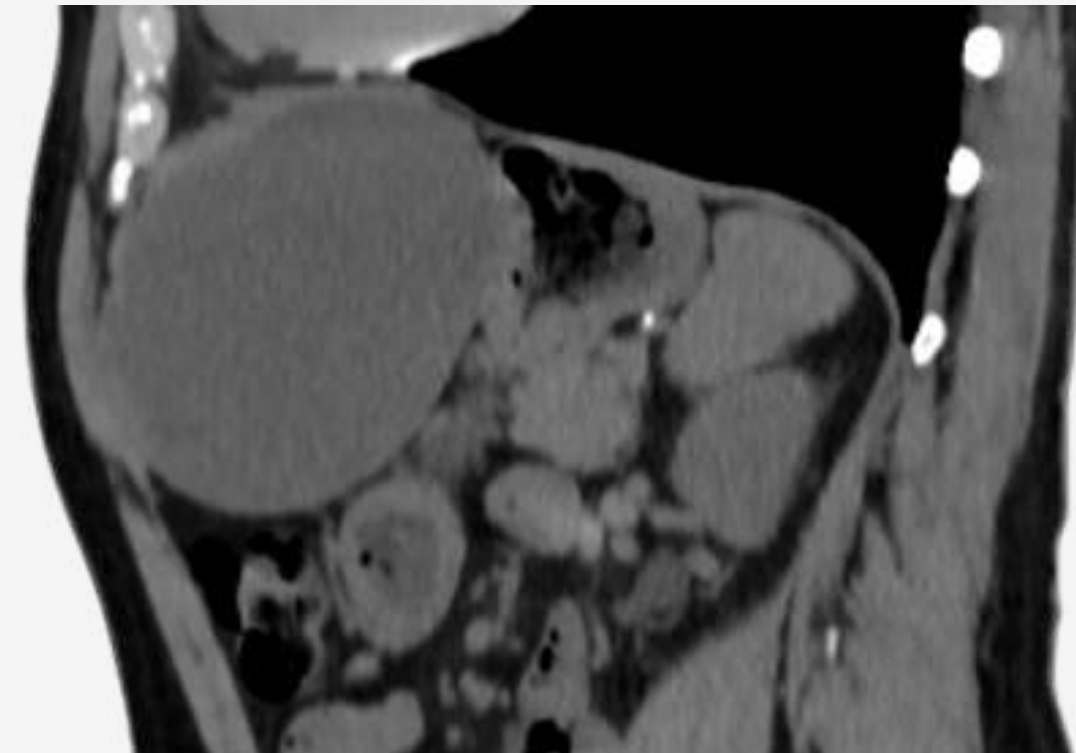
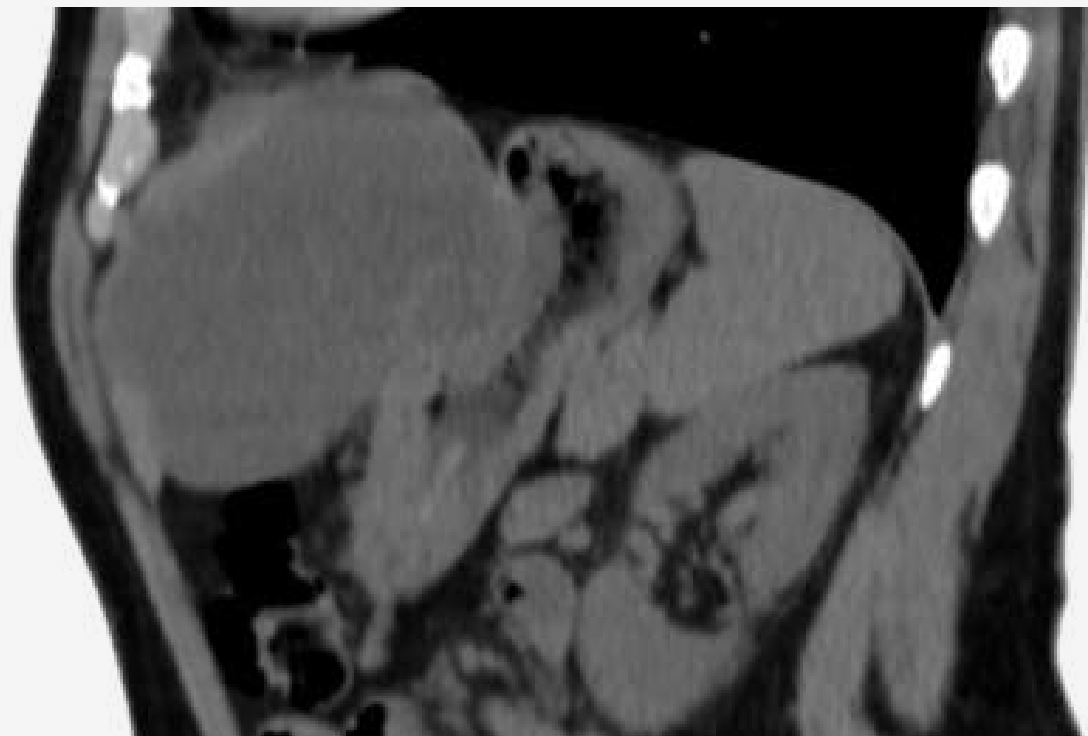
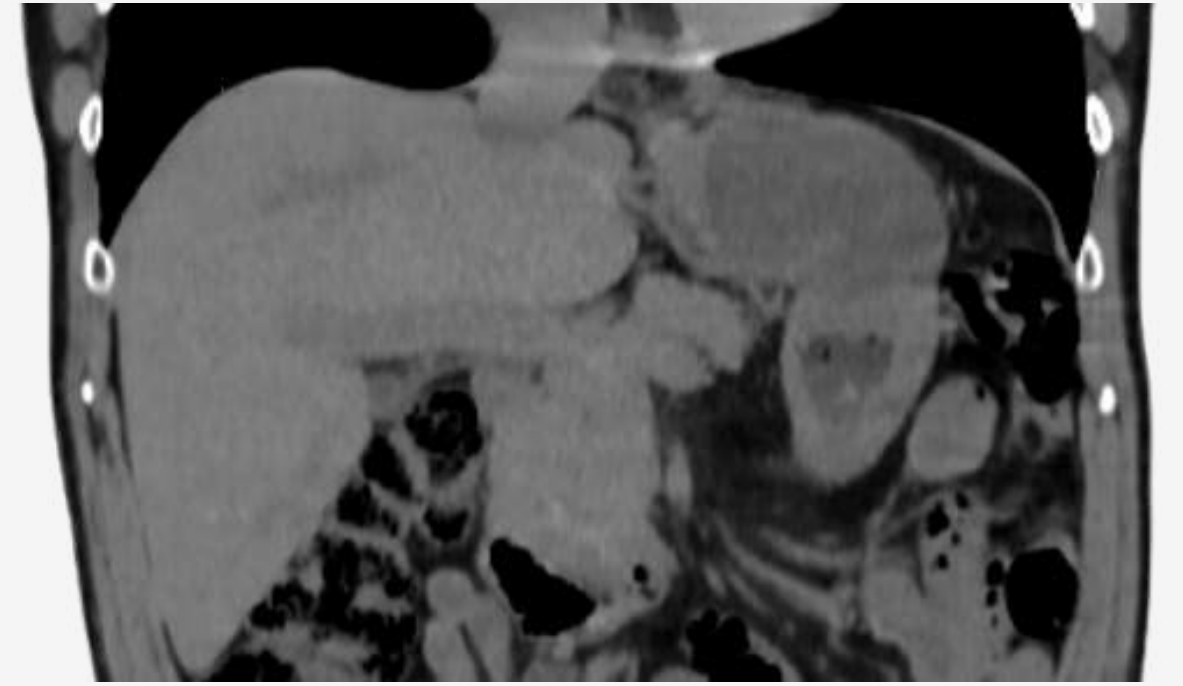
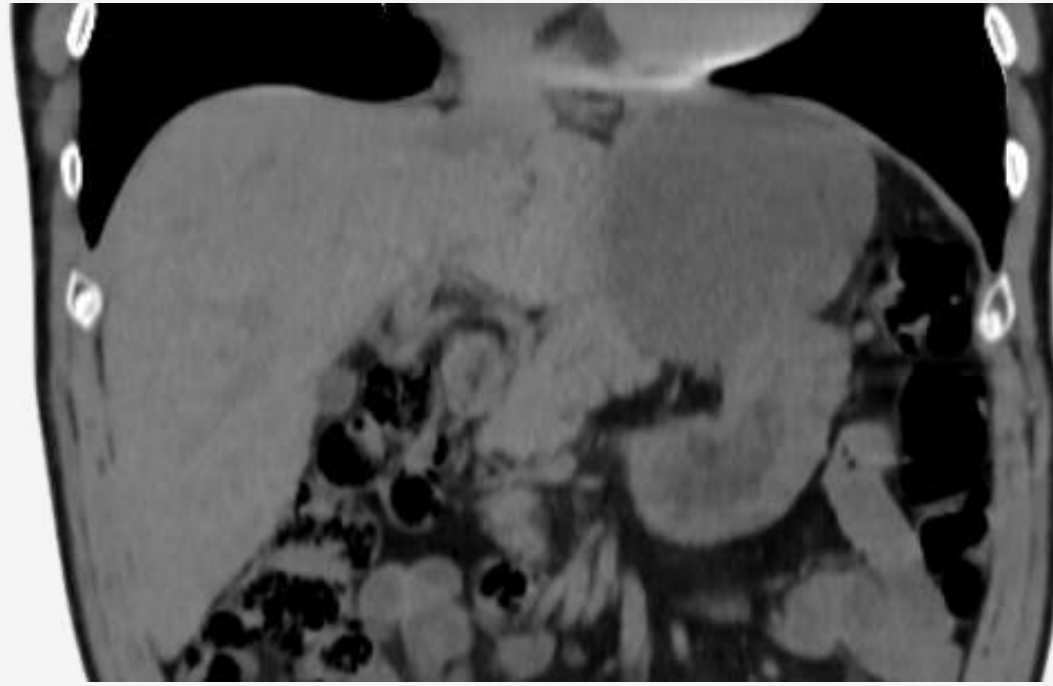
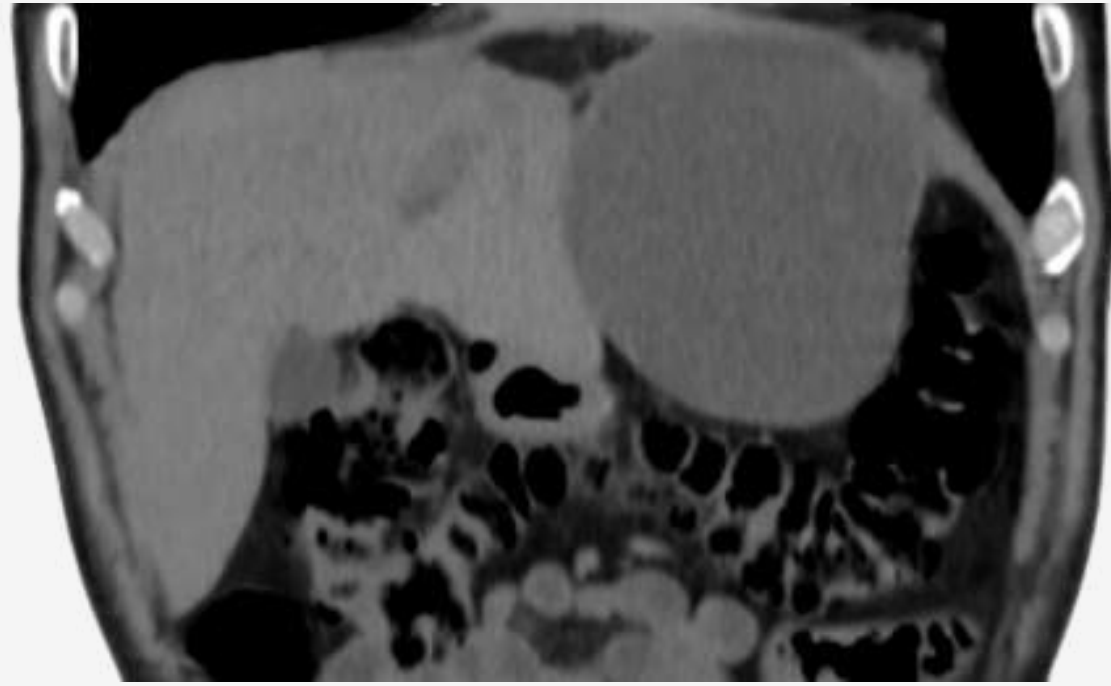
## Presentación del caso

Paciente masculino de 67 años, con antecedentes de hipertensión arterial, infarto agudo de miocardio y diabetes tipo 2, alergia a contrastes iodados, acude al servicio de demanda espontánea de nuestra institución con síntomas digestivos altos inespecíficos, refiriendo pirosis, epigastralgia, náuseas y vómitos ocasionales y plenitud precoz. Durante el examen físico no se evidencian alteraciones significativas, y los análisis de laboratorio no muestran resultados relevantes.

# HALLAZGOS IMAGENOLOGICOS



TC sin contraste (Cortes axiales): Gran a lesión quística exofítica, de paredes finas, de 124 mm por 88 mm, por fuera de la curvatura mayor que comprime y desplaza el antro gástrico y el lóbulo hepático izquierdo.



**TC sin contraste (Cortes sagitales y coronales): Gran a lesión quística exofítica, de paredes finas, de 124 mm por 88 mm, por fuera de la curvatura mayor que comprime y desplaza el antro gástrico y el lóbulo hepático izquierdo.**

# DISCUSIÓN

Los quistes de duplicación gástrica son anomalías congénitas raras, detectadas en aproximadamente un caso por cada 4,500 nacimientos. Aunque pueden surgir en cualquier parte del tracto digestivo, solo el 3.8% de estas duplicaciones se encuentran en el estómago. Estos quistes pueden ser asintomáticos o causar síntomas gastrointestinales inespecíficos como dolor abdominal, náuseas y vómitos, y en algunos casos pueden llevar a complicaciones severas como infecciones y hemorragias. Además, hasta en un 50% de los casos, estos quistes se asocian con otras malformaciones.

El diagnóstico diferencial de los quistes de duplicación gástrica es amplio, incluyendo diversas neoplasias y otras formaciones quísticas. La transformación maligna, aunque rara, ha sido documentada, con el adenocarcinoma siendo el tipo más frecuente. La tomografía computarizada (TAC) y la resonancia magnética (RMN) son útiles para identificar estos quistes, pero presentan una alta tasa de errores diagnósticos. La ecografía endoscópica (USE) se destaca como una técnica fundamental para la caracterización y diferenciación de estas lesiones, permitiendo una evaluación precisa de su relación con la pared gastrointestinal y facilitando la obtención de material citohistológico para un diagnóstico más preciso.

El manejo de los quistes de duplicación gástrica carece de un algoritmo diagnóstico-terapéutico estándar. La cirugía es recomendada en casos sintomáticos, aunque hay debate sobre si debe realizarse también en casos asintomáticos para prevenir complicaciones futuras y posibles transformaciones neoplásicas. Algunos expertos proponen un tratamiento conservador, especialmente en adultos donde estos quistes suelen ser hallazgos incidentales.

# CONCLUSION

Los quistes de duplicación gástrica, aunque raros, representan una consideración importante en el diagnóstico diferencial de las anomalías gastrointestinales. La ecografía endoscópica emerge como la técnica diagnóstica preferida, ofreciendo alta sensibilidad y la capacidad de obtener material citohistológico para un diagnóstico definitivo. La decisión sobre el manejo de estos quistes, ya sea mediante cirugía o un enfoque conservador, debe ser individualizada, considerando tanto los síntomas del paciente como los riesgos potenciales. A pesar de la falta de un algoritmo terapéutico estandarizado, el consenso apunta hacia la cirugía en casos sintomáticos y una vigilancia cuidadosa en casos asintomáticos, equilibrando la prevención de complicaciones con el manejo conservador.

# BIBLIOGRAFIA

- Ramia Ángel, J. M., Plaza Llamas, R. de la, Puga Bermúdez, R., Quiñones Sampedro, J. E., Gómez Caturla, A., & García-Parreño Jofré, J. (2011). Quiste de duplicación gástrica. *Revista Española de Enfermedades Digestivas*, 103(4), 225–226. <https://doi.org/10.4321/s1130-01082011000400015>
- Guastavino, A., Rappa, J. C., Mandirola, F., Varela, D., Guastavino, A., Rappa, J. C., Mandirola, F., & Varela, D. (2020). Quiste de duplicación gástrica en el adulto: una rara entidad. *Revista de Cirugía*, 72(2), 155–159. <https://doi.org/10.35687/s2452-45492020002460>
- Seijo Ríos, S, Noia, L., Abdulkader Nallib, I, Lozano León, A, Vieites Pérez-Quintela, B, Iglesias García, J, & Domínguez Muñoz, J. E. (2024). Quiste de duplicación gástrico: diagnóstico por punción-aspiración guiada por ecoendoscopia. *Revista Española de Enfermedades Digestivas*, 100(9), 586–590. [https://scielo.isciii.es/scielo.php?script=sci\\_arttext&pid=S1130-01082008000900011](https://scielo.isciii.es/scielo.php?script=sci_arttext&pid=S1130-01082008000900011)