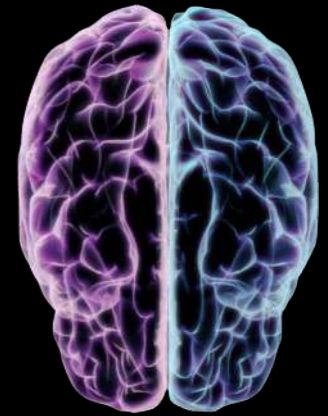


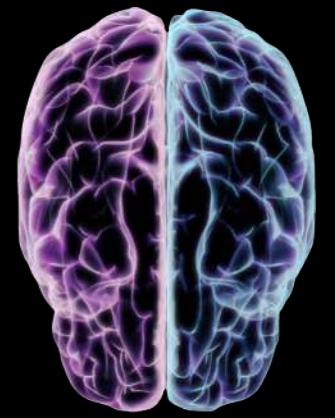
## DEMENCIAS: HALLAZGOS EN NEUROIMÁGENES

Ivonne Loaiza , Gissel Ojeda , Andrea Amell, Carolina Garcia,  
Maira Sotelo, Naul Hatamleh.

Departamento de Diagnóstico por Imágenes  
Centro de Educación Médica e Investigaciones Clínicas "Norberto Quirno" CEMIC.  
Ciudad Autónoma de Buenos Aires, Argentina.  
*loizarad@gmail.com*

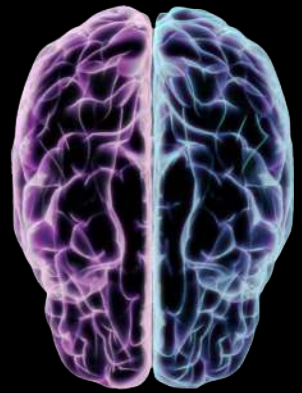*Los autores declaramos no tener ningún conflicto de interés.*



## OBJETIVOS DE APRENDIZAJE

- ❖ Reconocer los patrones de atrofia cortical en imágenes de resonancia magnética para los diferentes subtipos de demencia y sus diferentes variables.
- ❖ Establecer un diagnóstico temprano asociado a hallazgos típicos en imágenes.

# REVISIÓN DE TEMA



Las demencias constituyen un problema severo de salud a nivel mundial. Se caracterizan por un deterioro cognitivo adquirido, progresivo e irreversible. Afectando la memoria, la salud física y su entorno.

Actualmente 46,8 millones de personas en el mundo están viviendo con demencia. La mayoría de estas personas reciben un diagnóstico tardío, lo que genera un retardo del inicio del tratamiento.

El diagnóstico de demencia es clínico, sin embargo el rol fundamental de la RM es:

- Identificar causas tratables.
- Caracterizar los diferentes patrones de atrofia cortical.
- Identificar alteraciones en la sustancia blanca.

El protocolo estándar de RM para estudio de demencia incluye:

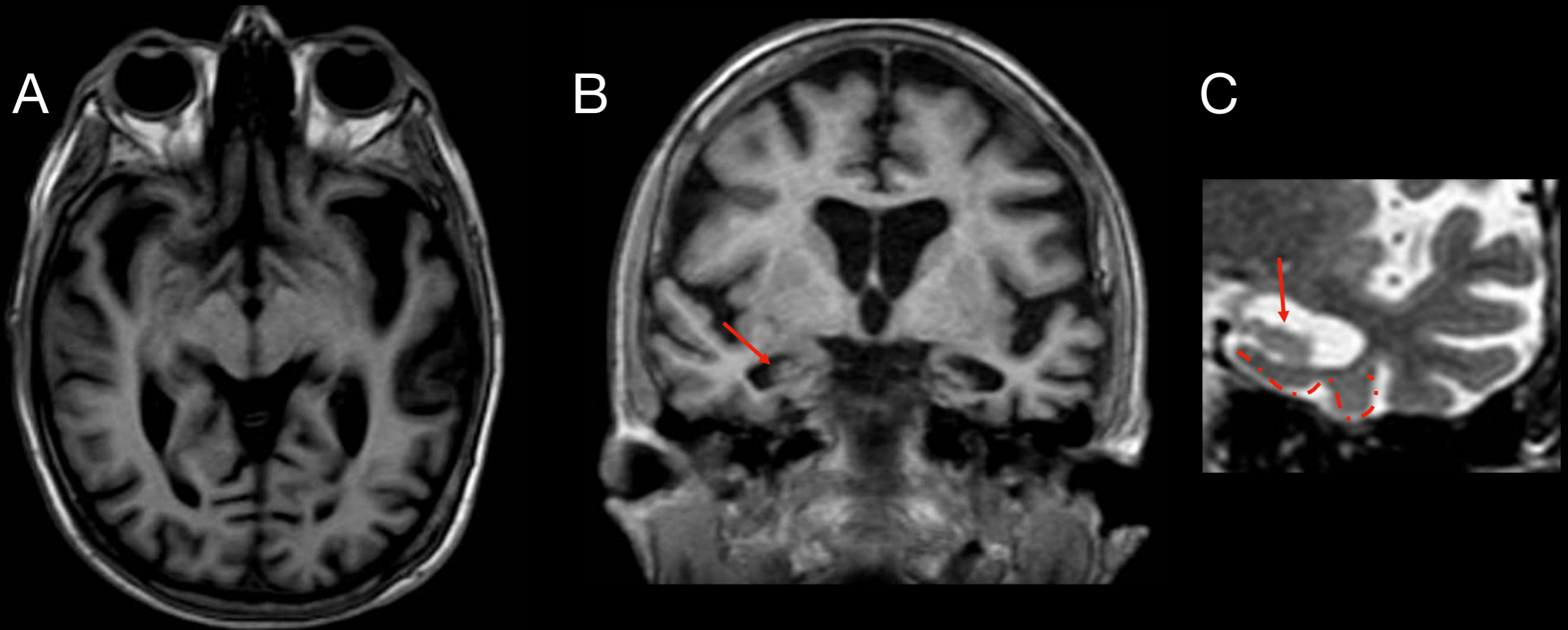
- ★ T1 Gradiente Echo volumétrico.
- ★ FLAIR ( Fluid Attenuation Inversion Recovery).
- ★ T2\* Gradiente Echo.
- ★ T2 Spin Echo.

# ENFERMEDAD DE ALZHEIMER

Causa más común de demencia.

Se presenta con atrofia hipocampal y de la corteza temporal y mesial.

Escala visual **MTA** (**medial temporal lobe atrophy**) y **ERICA** (**entorhinal cortical atrophy**) clasifica los grados de atrofia cortical medial y de la corteza entorrinal.



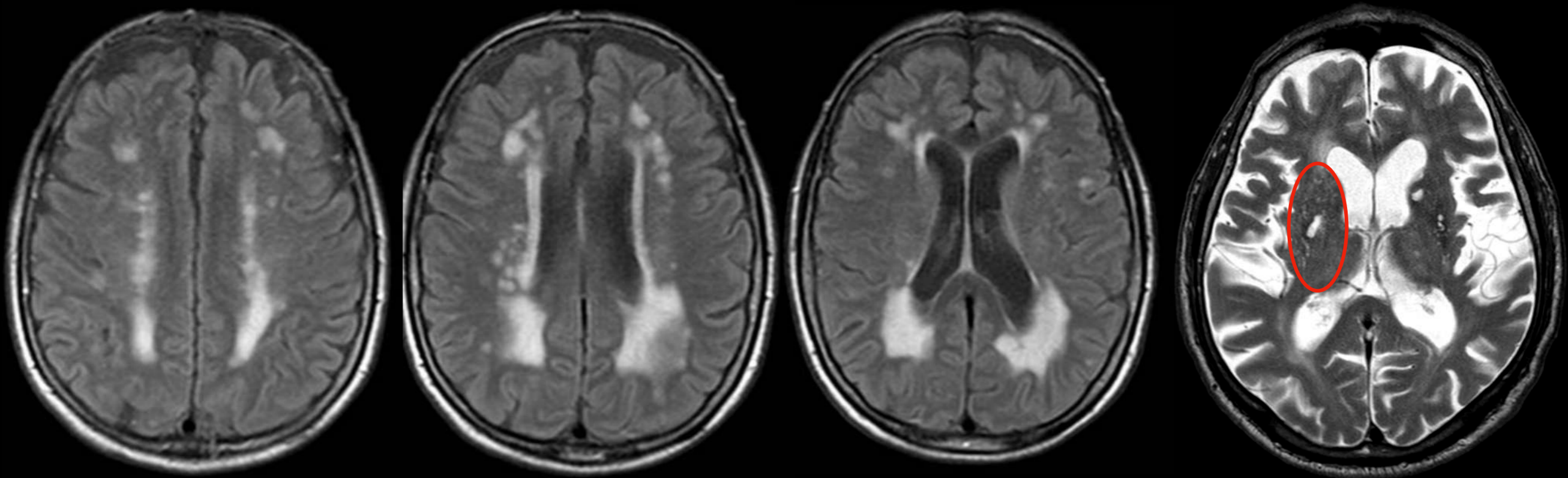
*RMN secuencia T1 volumetrica : corte axial(A) y coronal (B) evidencia atrofia cortical de localización temporoparietal. (C) Atrofia del hipocampo evidenciada por la reducción de su altura (→) y atrofia pronunciada de la circunvolución parahipocampal y amplia hendidura entre la corteza entorrinal y tienda del cerebelo ( ... ). MTA 4 y ERICA 3,*

# DEMENCIA VASCULAR

**Segunda causa más común de demencia observada en pacientes con aterosclerosis e hipertensión crónica.**

**Se presenta con hiperintensidad de la señal de la sustancia blanca bihemisférica clasificada en la escala visual de Fazekas.**

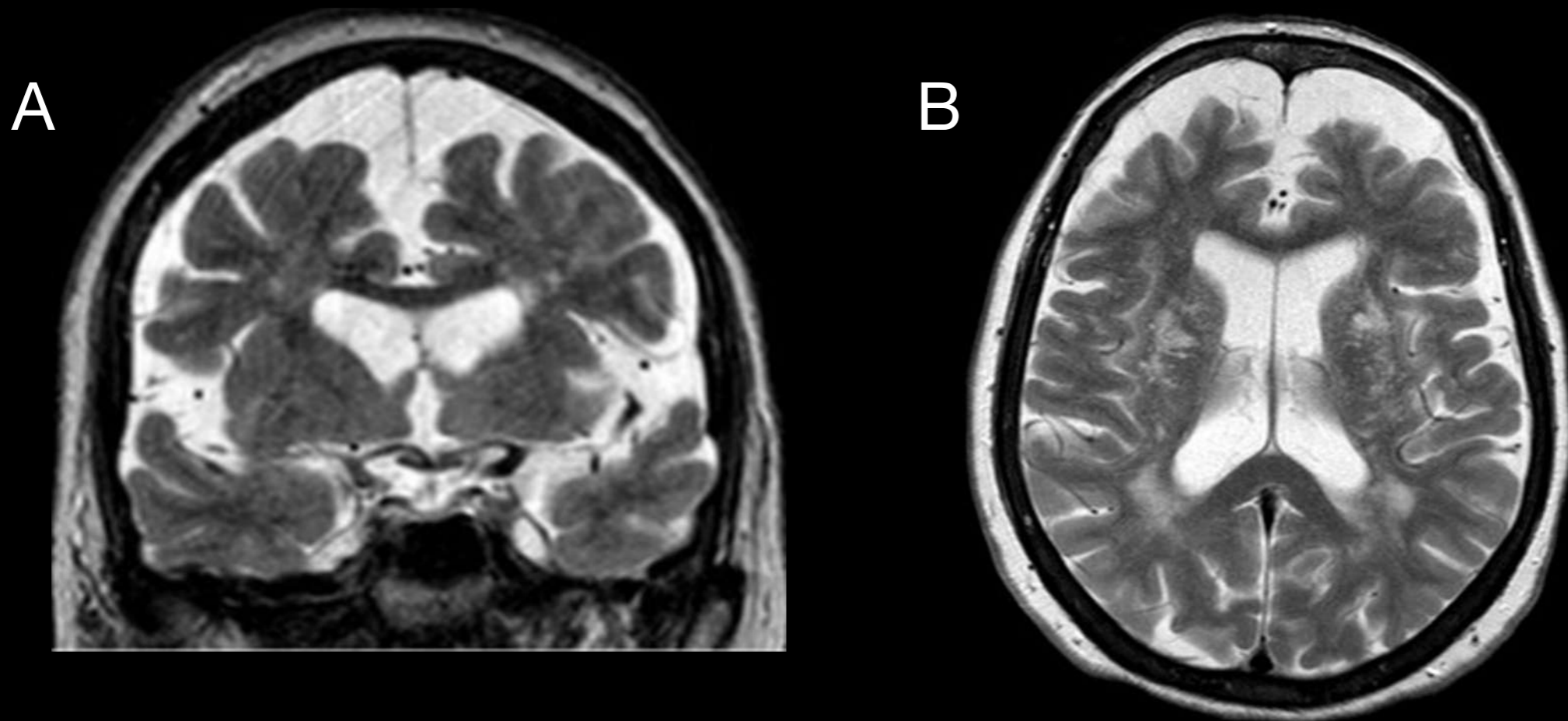
**Espacios perivasculares ensanchados o estado criboso de los ganglios basales, microinfartos corticales e hipocampales.**



*RMN secuencia FLAIR corte axial muestra confluencia de lesiones en sustancia blanca bihemisférica, grado 3 Fazekas. Secuencia T2 (B) algunos espacios perivasculares ensanchados (circulo rojo).*

# DEMENCIA FRONTOTEMPORAL

Antiguamente conocida como **Enfermedad de Pick**, abarca a un grupo de trastornos **neurodegenerativos** caracterizados por **atrofia de la corteza frontal y/o temporal**. Produce **demencia progresiva** en pacientes entre los **40-60 años** y representa el **5-10%** de los casos. El **espectro clínico** de esta entidad va variar según el tipo de **inclusiones proteicas neuronales y gliales** y se caracteriza por **atrofia asimétrica** de los **lóbulos frontotemporales**.



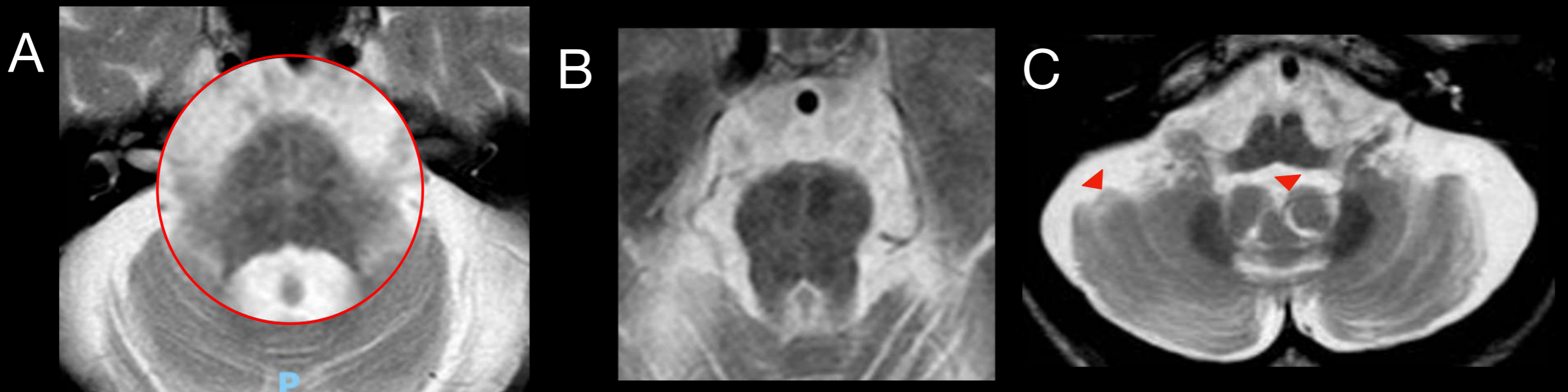
*RMN ponderación T2 coronal (A) y axial (B) demuestra atrofia cortical frontal y temporal asimétrica.*

# ATROFIA MULTISISTÉMICA

Forma parte de las **sinucleinopatías** junto a la **Enfermedad por Cuerpos de Lewy** y la enfermedad de **Parkinson**.

Cursa con ataxia cerebelosa, parkinsonismo y disfunción autonómica.

Los hallazgos por RM tienen **alta especificidad** para diferenciar la AMS del parkinson y la parálisis supranuclear progresiva (PSP).



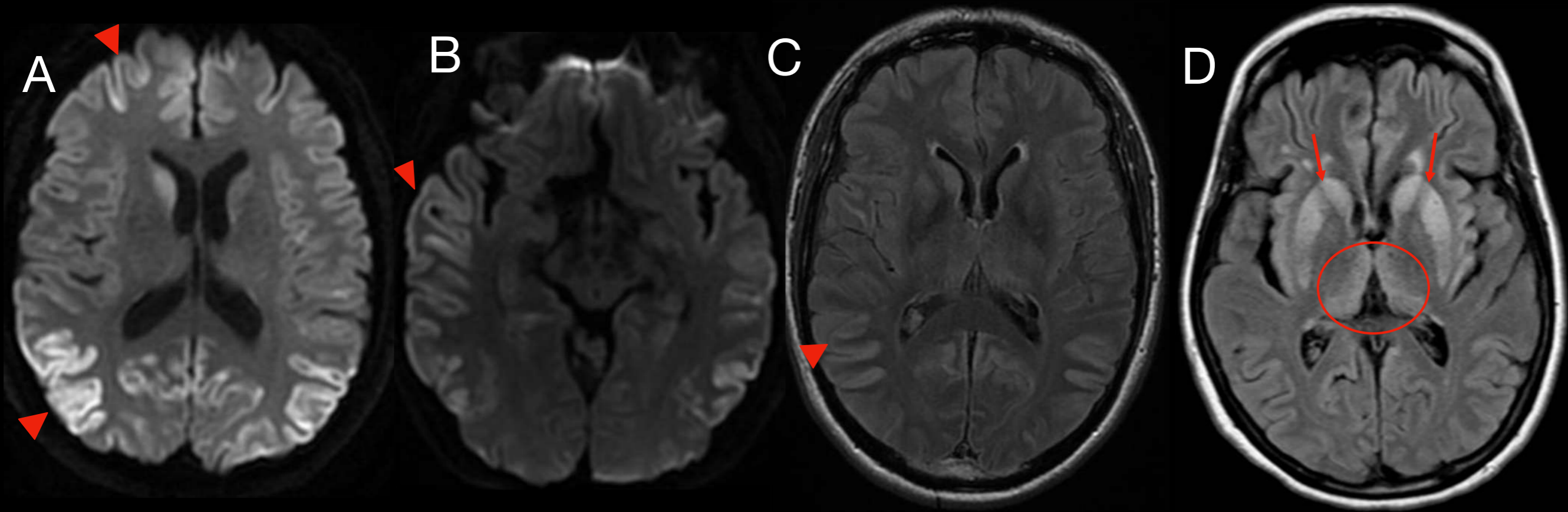
*RMN corte axial T2 muestra hallazgos característicos de AMS: Hiperintensidad en forma de cruz a nivel pontino -**signo de la cruz**- (A), adelgazamiento del tronco a predominio de protuberancia y bulbo raquídeo (B), ensanchamiento difuso de las folias en ambos hemisferios cerebelosos y el vermis (C).*

# ENFERMEDAD DE CREUTZFELDT - JAKOB

Encefalopatía que cursa con demencia rápidamente progresiva causada por *priones* .

Provoca degeneración espongiiforme de la corteza con mayor predilección a la sustancia gris (frontal, insular y parietal) y ganglios basales (talamo).

Radiológicamente el compromiso cortical se evidencia en secuencia de **DWI** y secuencias **FLAIR** y **T2** como hiperintensidad cortical simétrica.



En la secuencia de DWI (A y B) se observa restricción de la difusión a nivel de la corteza frontal, parietal y temporal bilateral (▶) sin lesiones a nivel de sustancia blanca. Secuencia FLAIR (C y D) muestra hiperintensidad cortical parietal bilateral (▶) e hiperintensidad ganglio basal (→) y del tálamo medial y pulvinar - signo de palo de Hockey- (circulo rojo), característico de las formas familiares.

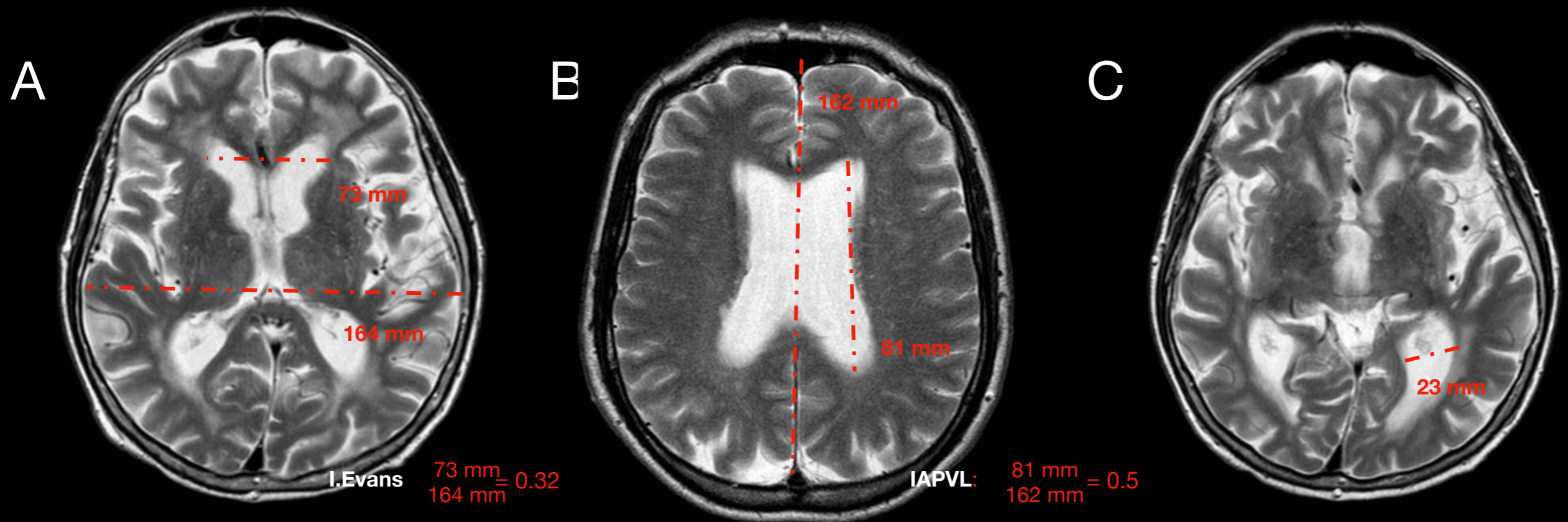


# HIDROCEFALIA NORMOTENSIVA

Se caracteriza por una triada clásica: ataxia, incontinencia urinaria y deterioro cognitivo.

La RM evidencia cambios morfológicos como: aumento desproporcionado del tamaño de los ventrículos laterales, tercer ventrículo, cisura de Silvio y de las cisternas insulares.

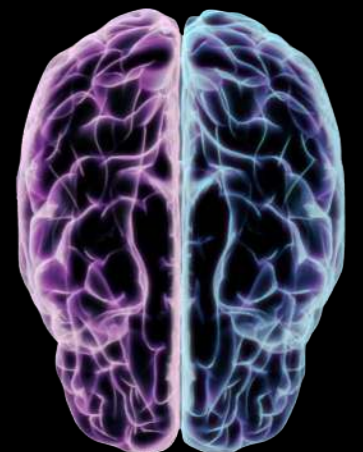Ventriculomegalia: Índice de Evans  $> 0.3$ , aumento del diámetro AP del VL  $> 0.5$ , ensanchamiento de las astas temporales  $> 6$  mm no explicado por atrofia del hipocampo, borramiento de los surcos y espacios subaracnoideos en el vértice y la región medial/parafalcina.



Secuencias T2 en paciente con ventriculomegalia: Índice de Evans de 0.32 (A), aumento del diámetro AP de los VL (B), ensanchamiento de astas temporales (C) y acentuación de los espacios subaracnoideos (▶).

## CONCLUSIÓN

El amplio espectro de las patologías relacionadas con la demencia, tanto en su presentación clínica como imagenológica, hace necesario la revisión de los hallazgos específicos que podrían identificarlas. Permitiendo realizar un adecuado diagnóstico para ofrecer un tratamiento oportuno.



## BIBLIOGRAFÍA

- *Haller, S., Jäger, H. R., Vernooij, M. W., & Barkhof, F. (2023). Neuroimaging in dementia: More than typical Alzheimer disease. Radiology, 308(3). <https://doi.org/10.1148/radiol.230173>*
- *LeMay, M., & Paul F. J. New. (1970). Radiological diagnosis of occult normal-pressure hydrocephalus. Radiology, 96(2), 347–358. <https://doi.org/10.1148/96.2.347>*
- *Ordoqui, D. P. M., Nuin, A. P., Imirizaldu, D. M. C., Aguadero, I. S., Echavarri, P. D., & De Galarreta, P. M. R. G. D. E. R. (2021). Escalas visuales para establecer la atrofia cerebral en RM: fiabilidad interobservador. Seram, 1(1). <https://piper.espacio-seram.com/index.php/seram/article/view/3583>*
- *Rojas C., G., de Guevara, D. L., Jaimovich F., R., Brunetti, E., Faure L., E., & Gálvez M., M. (2016). NEUROIMÁGENES EN DEMENCIAS. Revista médica Clínica Las Condes, 27(3), 338–356. <https://doi.org/10.1016/j.rmclc.2016.06.008>*