

# HEMANGIOMA HEPÁTICO GIGANTE

## AUTORES:

- DRA. YAPURA, MAIRA GISEL DEL ROSARIO. Residente de 2° Año de Diagnóstico por Imágenes.
- DR. ANIBAL CHANAMPA

INSTITUCIÓN: Tomografía Computada S.E. Salta-Capital

Los autores declaran no tener conflicto de interés.

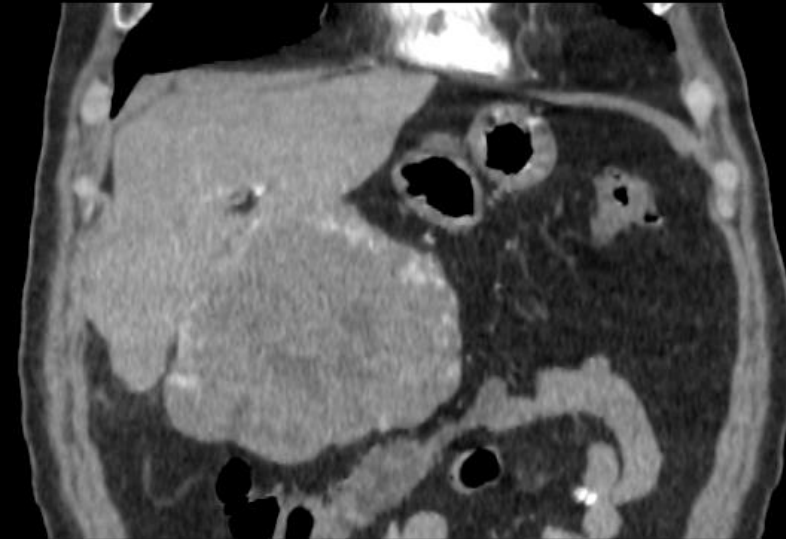
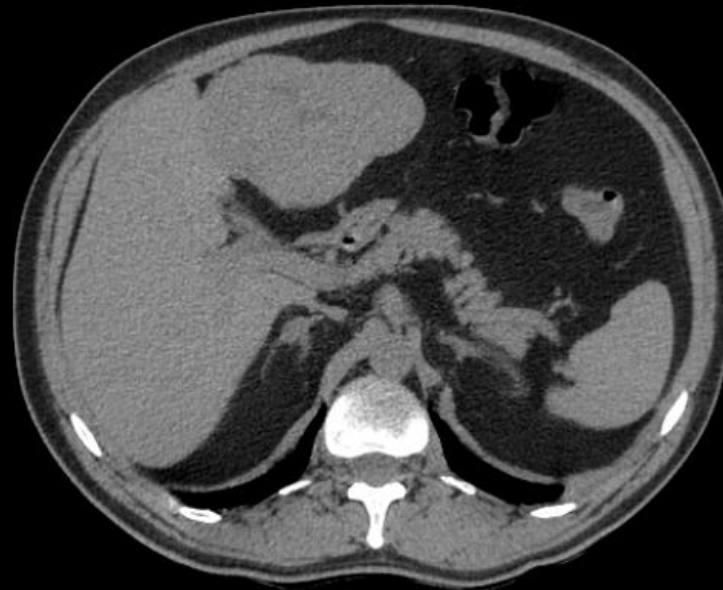## CASO CLÍNICO

Paciente sexo masculino de 56 años con dolor abdominal.  
Sin antecedentes patológicos.

Se solicitó TC de abdomen y pelvis con contraste EV.

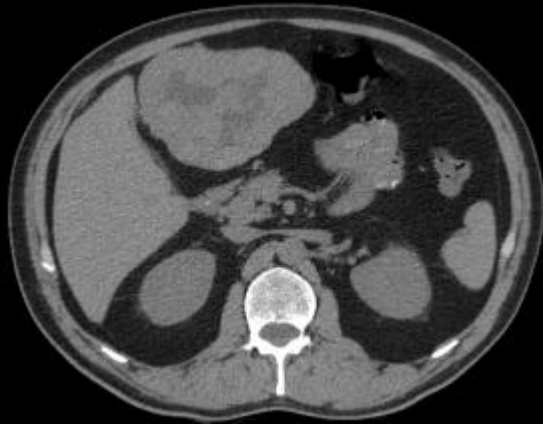
## HALLAZGOS IMAGENOLÓGICOS

TC abdomen sin y con contraste EV

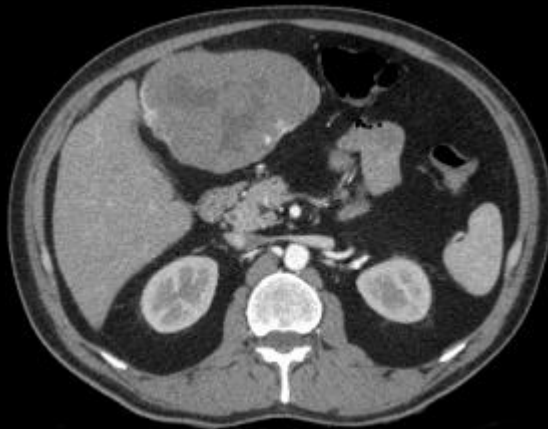

Lesión focal en lóbulo hepático izquierdo de gran tamaño, isodensa al parénquima hepático.  
En la RMP coronal, en la fase con cte EV, presenta realce heterogéneo.

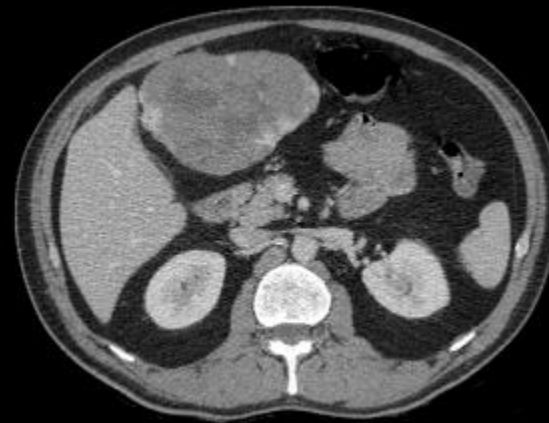
**Sin cte ev**



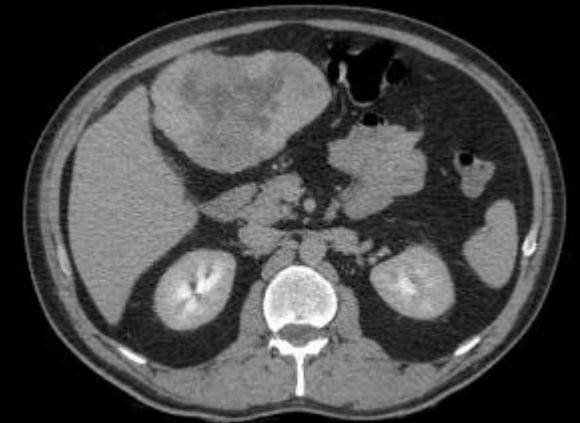**Fase arterial**



**Fase portal**

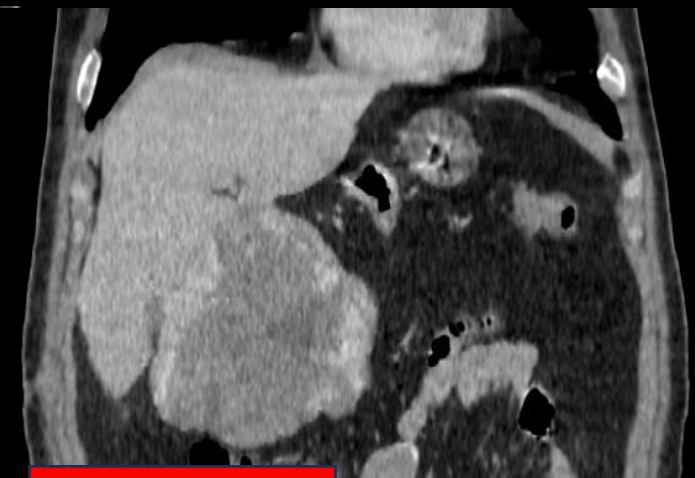
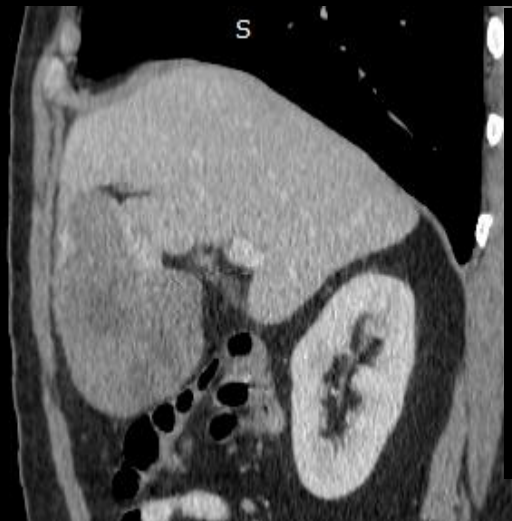

**Fase tardía**



TAC trifásica: Lesión focal en lóbulo hepático izquierdo, pediculada de gran tamaño.

- En la fase sin cte EV es heterogénea.
- Realce nodular periférico, centrípeto y progresivo en fase arterial y portal.
- Ausencia de llenado central en fase tardía.



**Fase portal**

## DISCUSIÓN

- Los hemangiomas hepáticos gigantes son lesiones contempladas dentro del grupo de hemangiomas atípicos.
- Suelen ser asintomáticos por lo que su diagnóstico suele ser incidental.
- Cuando son de gran tamaño pueden generar malestar, dolor abdominal, plenitud.

## CONCLUSIÓN

- Pueden contener áreas de necrosis/licuefacción central, hemorragia, calcificación periférica, fibrosis y trombosis, lo que produce una apariencia heterogénea y un realce incompleto
- Por lo general no suelen requerir tratamiento. Existe un pequeño porcentaje que se puede volver maligno, incluso, complicarse con hemorragia o trombosis

## BIBLIOGRAFÍA

- Maruyama M, Isokawa O, Hoshiyama K, Hoshiyama A, Hoshiyama M, Hoshiyama Y. Diagnosis and management of giant hepatic hemangioma: the usefulness of contrast-enhanced ultrasonography. Int J Hepatol. 2013;2013:802180. doi: 10.1155/2013/802180. Epub 2013 May 16. PMID: 23762570; PMCID: PMC3670574.
- Hemangioma hepático atípico gigante. Presentación de caso Atypical giant hepatic hemangioma. A case report Dayana Marcela Ariza Echavarría 1 Juan José Pérez Acosta 1 Armando José Gulfo Gutiérrez 2 Jessica Melamed Espinosa 1 David J. Sabbag Abudin en 3 <https://doi.org/10.53903/01212095.185>