

APENDICITIS DEL MUÑÓN APENDICULAR



Suarez, Matías; Apaza, Melina; Arzac, Juan, Bertona, Carlos; Garcia, Cristian.

Clínica Privada Vélez Sarsfield

Córdoba, Argentina.

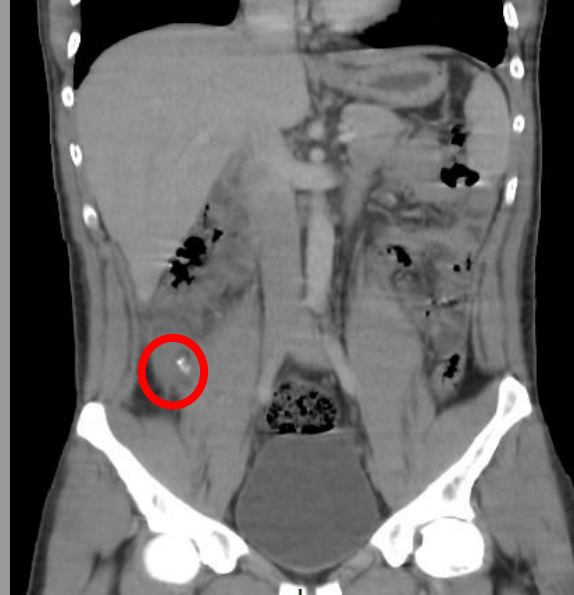
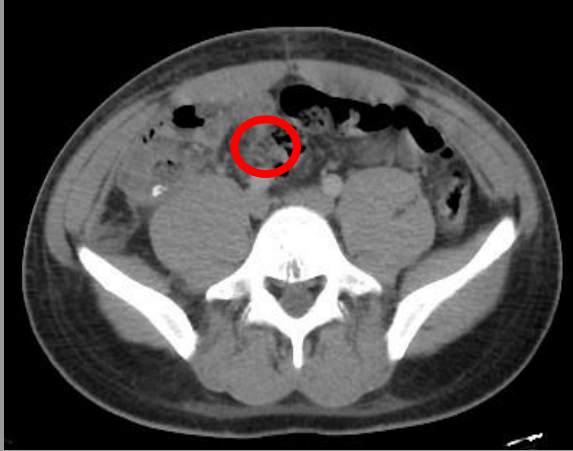matiascarrizosuarez@gmail.com

PRESENTACIÓN DEL CASO

Paciente masculino de 21 años que ingresa derivado de otra institución por síndrome febril de 3 días de evolución (post-apendicectomía 4 días previos). Al ingreso presenta buen estado general, signos vitales normales, examen físico sin particularidades.

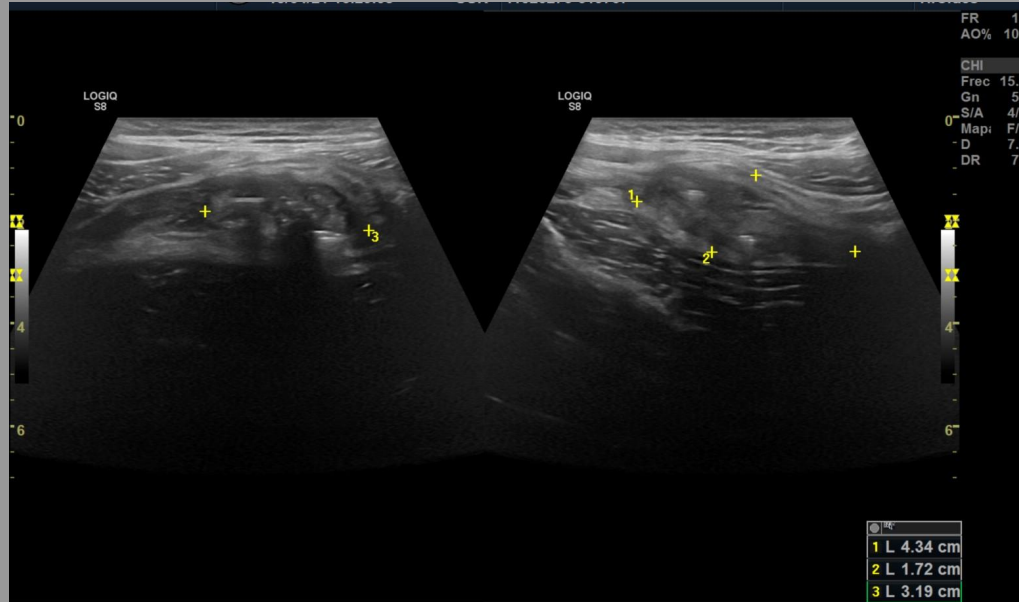
LABORATORIO:
GB: 8300
SEGMENTADOS: 61%

HALLAZGOS IMAGENOLÓGICOS



En FID se observa estructura tubular de contenido hidroaéreo, asociado a aumento de la densidad de los planos grasos adyacentes y la presencia de apendicolito a nivel de la base lo que sugiere proceso inflamatorio del muñón apendicular.

HALLAZGOS IMAGENOLÓGICOS



En región de FID, por detrás del ciego se observa colección heterogénea, de bordes mal definidos que mide 53 x 21 mm, con aumento de la ecogenicidad del tejido graso vecino y escasa cantidad de líquido libre.

DISCUSIÓN Y CONCLUSIÓN

La apendicectomía es una de las cirugías más realizadas actualmente.

El riesgo global de apendicitis es de 8.6% para los hombres y de 6.7% en las mujeres. Puede presentar complicaciones a corto, mediano y largo plazo, como infección del sitio quirúrgico, absceso residual, sangrado, oclusión intestinal, hernias incisionales y **apendicitis del muñón apendicular.**

Esta última es una entidad rara causada por la inflamación aguda del apéndice residual con una incidencia de 0.0013 y 0.0014%. Aunque los signos y síntomas no difieren del cuadro apendicular inicial, el diagnóstico no se considera de primera instancia por el antecedente de apendicectomía.

Una complicación rara de la apendicectomía es la apendicitis del muñón apendicular, que se presenta cuando no se realiza una resección apendicular adecuada. Esto se debe a una mala identificación de la base apendicular, por diversos motivos, lo que condiciona a dejar un muñón apendicular de más de 5 mm.

BIBLIOGRAFÍA

- Del Cura Allende, G., Sádaba Sagredo, P., Cancho Salcedo, A., Lángara García-Echave, M. E., García Garai, N., & Gómez Jiménez, E. (2018). Patología apendicular:: Más allá de la apendicitis aguda. Seram
- Rodríguez Hermosa J. I., Roig García J., Puig Alcántara J., Codina Cazador A.. Apendicitis del muñón: una rara patología. Rev. esp. enferm. dig. [Internet]. 2007 Abr [citado 2021 Oct 11] ; 99(4): 244-245.
- Martínez-Garza Pablo Andrade, Alessio Robles Landa Luis Pablo, Reyes Espejel Lucero Georgina, Visag Castillo Víctor José, Olvera Guarneros Nimbe Tzasná. Apendicitis del muñón apendicular: Reporte de caso y revisión de literatura. Cir. gen [revista en la Internet]. 2011 Mar [citado 2021 Oct 10] ; 33(1): 58-62.
- Gabriela ValeroHospital Miguel Pérez Carreño, VenezuelaFreyli BustamanteHospital Miguel Pérez Carreño, VenezuelaEkaterina Bustamante ebustamante@uc.edu.ve Universidad de Carabobo Sede Aragua, Venezuela Apendicitis del muñón: presentación de un caso clínico Avances en Biomedicina, vol. 5, núm. 2, pp. 95-98, 2016
- HALLAZGOS IMAGENOLÓGICOS DE LA APENDICITIS DE MUÑÓN ANDRÉS ZANFARDINI, MARTINA JULIANA FERNÁNDEZ, GINA RODRIGUEZMEDICINA (Buenos Aires) 2021; 81: 649-651