

EVALUACIÓN ULTRASONOGRÁFICA DEL SISTEMA NERVIOSO CENTRAL FETAL: EXAMEN BÁSICO Y EL NEUROSONOGRAMA FETAL



Cordero, Natalia; Bertona, Carlos; Mendoza, Luciana; Menoyo, Sofía; Ortega, Federico; Zanotti, Agostina.

Córdoba, Argentina

Corderonatt@gmail.com

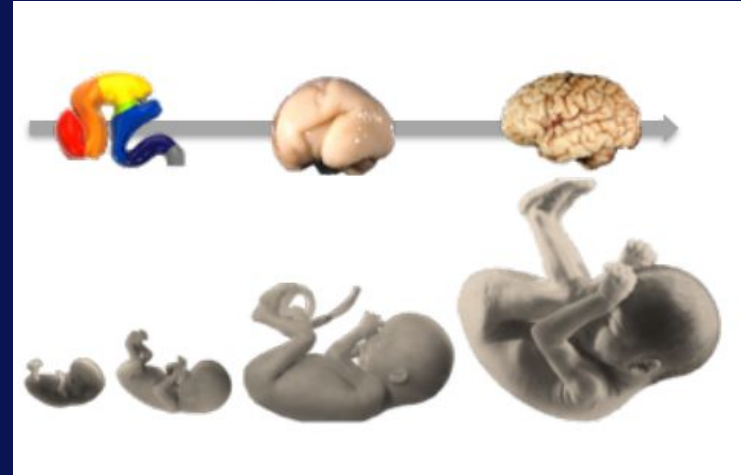
OBJETIVOS DEL APRENDIZAJE

- Conocer en qué consiste el examen básico y la neurosonografía fetal.
- Entender los planos axiales del estudio de la cabeza fetal.
- Conocer las estructuras anatómicas a estudiar.
- Evaluación de la columna vertebral.



REVISIÓN DEL TEMA

- La ecografía es la técnica de elección para investigar el SNC fetal durante el final del 1er trimestre y durante el 2° y 3er trimestre de gestación.
- Las malformaciones del Sistema Nervioso Central (SNC) son unas de las malformaciones congénitas más frecuentes, entre ellas se encuentran los defectos del tubo neural que afectan al 0,1 - 0,2% de los recién nacidos.


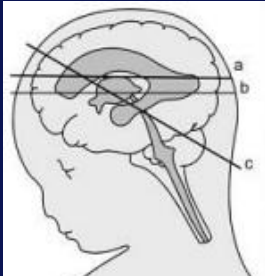


→ EXAMEN BÁSICO:

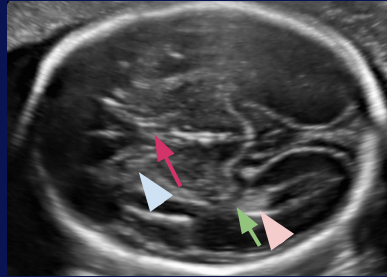
◆ Evaluación cualitativa:

Incluye la evaluación de la cabeza y la columna vertebral fetal.

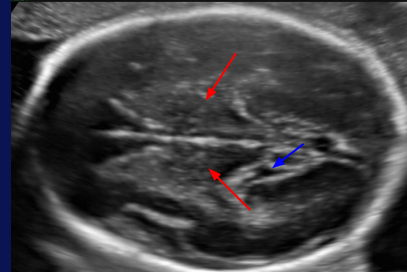
- Cabeza: 3 planos axiales que permiten la visualización de las estructuras cerebrales para evaluar la integridad anatómica del cerebro:



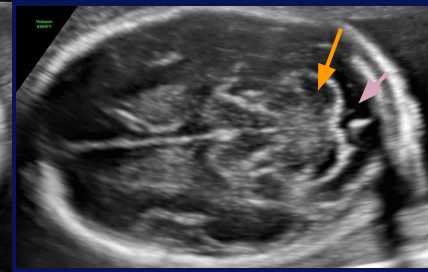
- a. Plano transventricular
- b. Plano transtalamico
- c. Plano transcerebelar



Cavum del septum pelucidum (flecha violeta); asta frontal (flecha celeste); atrium (flecha verde); plexos coroideos (flecha rosa)

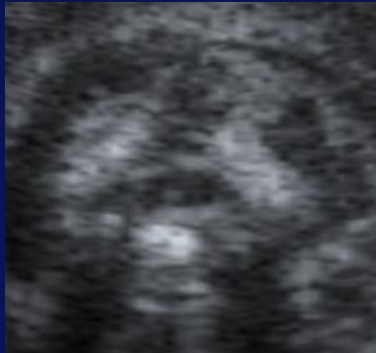
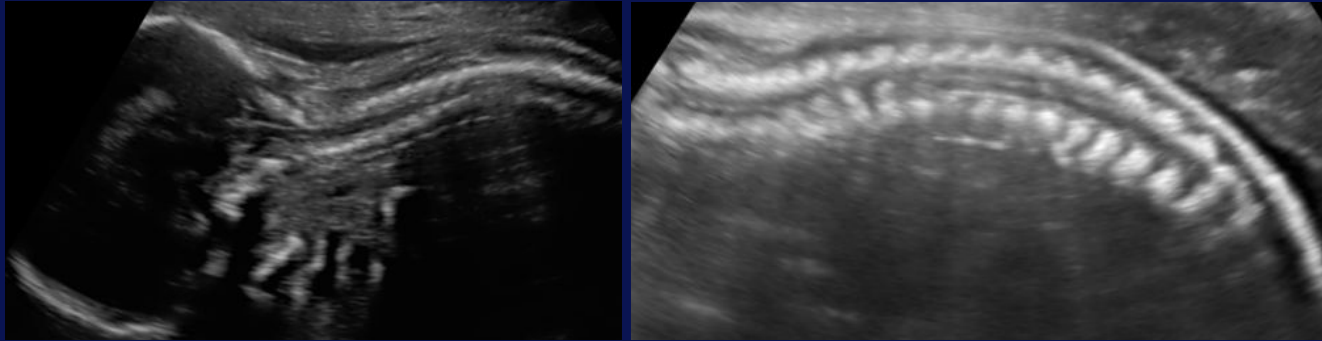


Talamo (flecha roja); giro hipocampal (flecha azul)

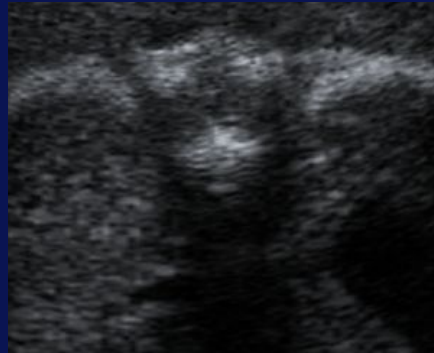

cerebelo (flecha naranja); cisterna magna (flecha lila)

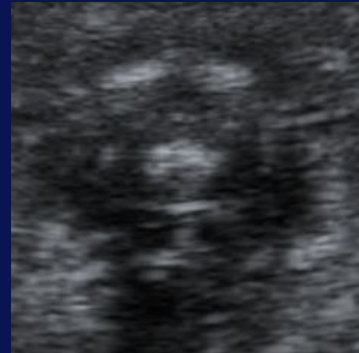
- Columna → evaluación en los 3 planos, demostrando la integridad de la piel que recubre la columna vertebral.



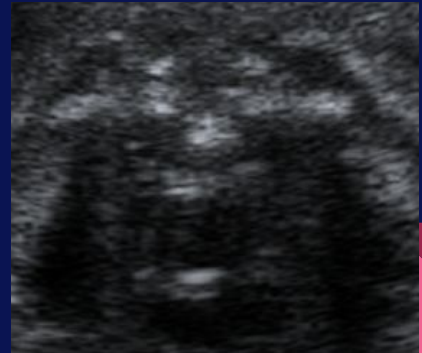
Cervical



Torácica



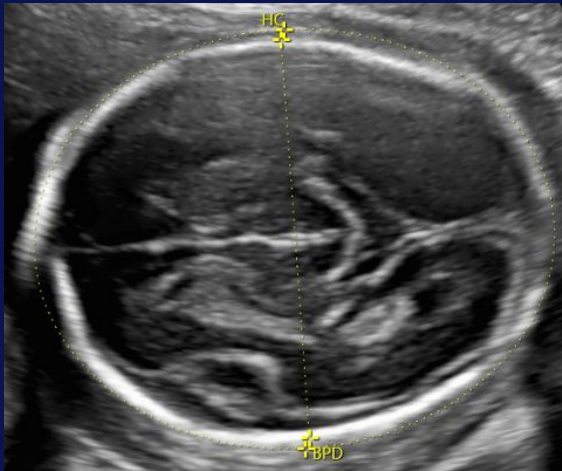
Lumbar



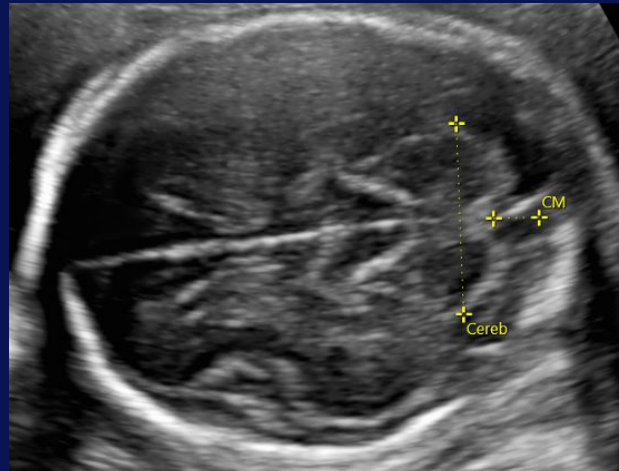
Sacra

◆ Evaluación cuantitativa:

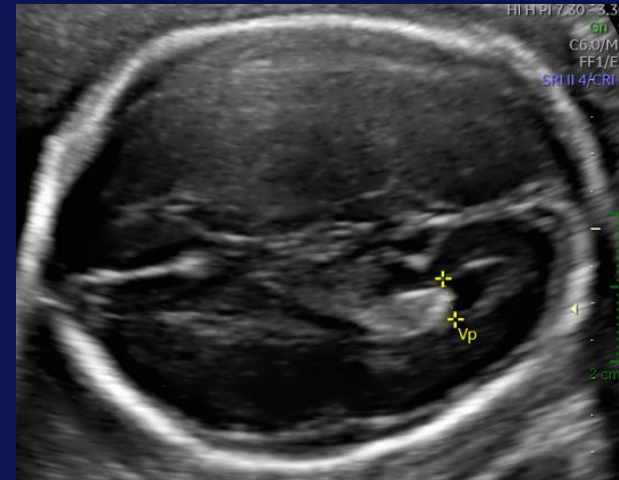
Biometría cerebral:



Medición del diámetro biparietal y de la circunferencia cefálica




Medición del diámetro transverso del cerebelo y de la profundidad de la cisterna magna

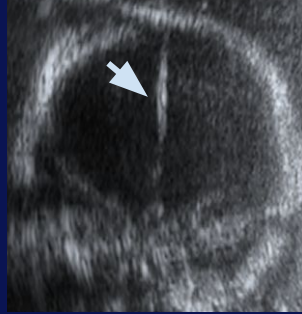
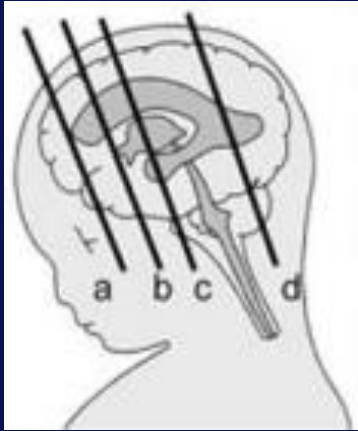


Medición del diámetro interno del atrio

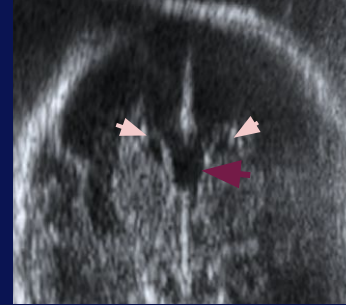
→ **NEUROSONOGRAMA FETAL:**

- ◆ Evaluación detallada del SNC obtenida mediante la alineación del transductor con las suturas y las fontanelas de la cabeza fetal.
 - ◆ De suma importancia en pacientes con mayor riesgo de anomalías del SNC.
 - ◆ Tiene un potencial diagnóstico mayor que la evaluación transabdominal estándar.
 - ◆ Útil en la evaluación de las malformaciones complejas.
- 

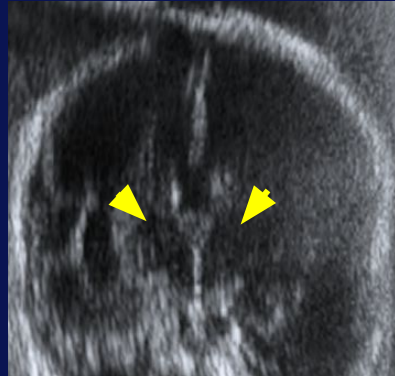
PLANOS CORONALES



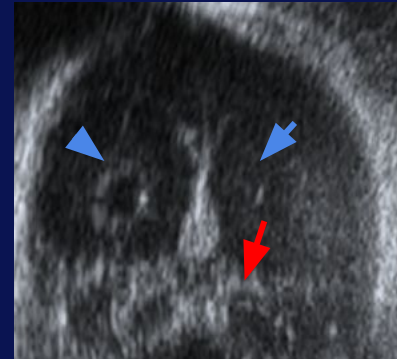
a. Plano transfrontal: línea media de la cisura interhemisférica (flecha celeste)



b. Plano transcaudado: astas anteriores (flecha rosa) y cavum del septum pelucidum (flecha violeta)

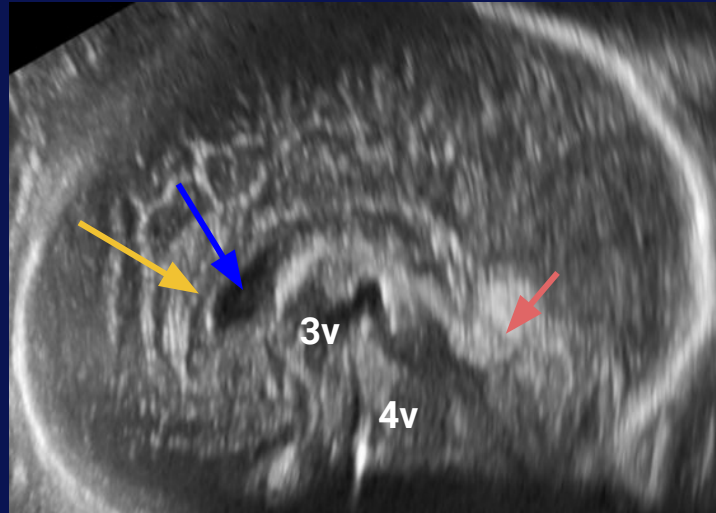

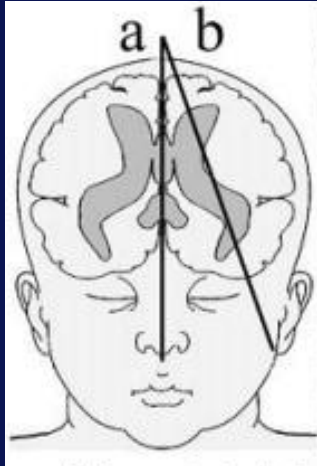


a. Plano transtalámico: tálamos (flechas amarillas)

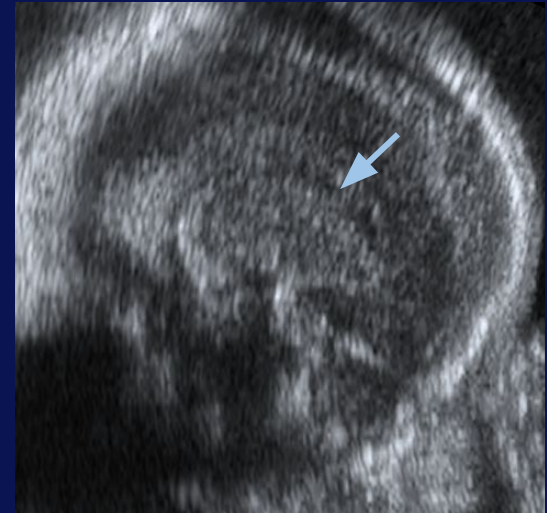


a. Plano transelebelar: cuernos occipitales de los ventrículos laterales (flecha azul) y cerebelo (flecha roja)

PLANOS SAGITALES




- a. **Cuerpo calloso (flecha naranja).**
Septum Pellucidum (flecha azul).
Tercer ventrículo.
Cerebelo (flecha rosa).
Cuarto ventrículo.



- b. **Ventrículo lateral (flecha celeste).**

CONCLUSIÓN

- La realización de un estudio ecográfico detallado para la evaluación del SNC fetal es necesario para realizar un diagnóstico precoz de las malformaciones y alteraciones más frecuentes.
 - La apariencia del cerebro y de la columna vertebral cambia durante la gestación y es importante conocer las apariencias normales del SNC en las diferentes edades gestacionales para evitar errores diagnósticos.
- 

BIBLIOGRAFÍA

- L. J. SALOMON, Z. ALFIREVIC, V. BERGHELLA, C. 2015. Guías prácticas para la realización de la exploración ecográfica fetal de rutina en el segundo trimestre. ISUORG.ORG
- Juan Luis Leiva, Andrés Pons. ROL DE LA NEUROSONOGRAFÍA EN LA EVALUACIÓN NEUROLÓGICA FETAL. Revista Médica Clínica Las Condes. Volume 27, Issue 4. 2016. Pages 434-440. ISSN 0716-8640. <https://doi.org/10.1016/j.rmclc.2016.07.004>.
- Drs. M. Degani, Herrera M. 2015. Evaluación Ultrasonografica del Sistema Nervioso Central Fetal: Guías para realizar el “examen básico” y el “neurosonograma fetal”. ISUORG.ORG
- ISUOG guidelines. Sonographic examination of the fetal central nervous system: guidelines for performing the ‘basic examination’ and the ‘fetal neurosonogram’. Ultrasound Obstet Gynecol 2007; 29: 109-116.