



Surur M; Crespo G; Surur A.

“ENFERMEDAD DE CREUTZFELD JACKOB, VALOR DE LOS HALLAZGOS TÍPICOS Y ATÍPICOS EN RESONANCIA MAGNÉTICA. CORRELACIÓN CLÍNICO/IMAGENOLÓGICA DE UNA SERIE DE CASOS”

INTRODUCCIÓN

La enfermedad de Creutzfeldt-Jakob (ECJ) es una enfermedad neurodegenerativa que cursa con una demencia rápidamente progresiva, con una evolución fatal en la mayoría de los casos en un corto periodo de tiempo ^{1,2}. El agente etiológico es una proteína mutada, denominada prión, la cual produce acumulación de productos proteínicos provocando una muerte neuronal y una degeneración espongiiforme del cerebro.

Es una patología poco frecuente y su diagnóstico definitivo es con biopsia de tejido cerebral ³. Existen cuatro tipos de ECJ: la forma esporádica (sECJ) (85 %), la forma familiar (fECJ) (5-15 %), la variante o 'enfermedad de las vacas locas' (vECJ) y la ECJ iatrogénica. Otras enfermedades causadas por priones en los humanos son la enfermedad de Gerstmann-Sträussler-Scheinker, el insomnio familiar fatal y el kuru ⁴.

OBJETIVOS

Destacar el valor de la RM y los patrones imagenológicos en el diagnóstico probable de la ECJ.

Correlacionar los hallazgos típicos y atípicos en RM en la ECJ con los hallazgos clínicos.

Correlacionar los hallazgos imagenológicos con los probables subtipos moleculares.

PROTOCOLO DE ESTUDIO POR RM

Todos los estudios fueron realizados con resonadores Phillips de 1.5T, Achieva e Intera, con antenas específicas para cerebro. Se realizaron las siguientes secuencias: Gradiente de Eco (GRE) T1 3D 7,60/3,50 Tiempo de repetición - Tiempo de eco (TR - TE), matriz de resolución de 512 x 512, Número de excitaciones (NEX) 1, con cortes de 1 mm, sin gap y un total de 160 cortes, sin y con inyección de contraste (gadolinio 1 mmol/kg). Turbo Spin Eco (TSE) T2 en planos axial y coronal, 5079,84/110,00 (TR - TE), matriz de resolución 512 x 512, NEX 2, con cortes de 5 mm, gap de 1 mm y un total de 25 cortes. FLAIR en el plano axial, 11000/2800/140 (TR-TI-TE), matriz de resolución 288 x 288, NEX 2, con cortes de 5 mm, gap de 1 mm y un total de 25 cortes. DWI (Diffusion Weighted Imaging siglas en Inglés) en el plano axial, 3486,41/90,11 (TR - TE), matriz de resolución 192 x 192, NEX 2, adquisiciones con valores b de 0 a 1000 mm²/seg, con cortes de 5 mm, gap de 1 mm y un total de 25 cortes. GRE T2 en el plano axial, 34,72/49,72 (TR - TE), matriz de resolución 512 x 512, NEX 1, con cortes de 5 mm, gap de 1 mm y un total de 25 cortes.

Variables estudiadas

- Sexo (masculino-femenino)
- Edad (en años)
- Síntomas: anuria, mioclonías, vértigo / mareos, trastorno del sueño, ataxia, trastornos de la marcha, síndrome piramidal, síndrome extrapiramidal, reflejos osteotendinosos (ROT), anomia, amnesia, confusión /DOPE, trastornos visuales, síntomas psiquiátricos.
- Hallazgos en RM: cíngulo, corteza occipital, corteza perirrolándica, corteza frontoparietal, corteza insular, hipocampo, cuerpo estriado, tálamo, cerebelo.

Metodología estadística

Con los datos recopilados de las historias clínicas y de sus respectivos registros de la RM se creó una base de datos de tipo Excel, la que posteriormente se utilizó para los procesamientos estadísticos. Para las variables cuantitativas se calcularon medidas de centralización y dispersión (media y desvío estándar), y para las variables categóricas se calcularon las distribuciones absolutas y porcentuales. Se aplicaron test de chi-cuadrado en la correlación entre hallazgos atípicos y la clínica. Se utilizó un nivel de significancia igual a 0,05. Los procesamientos estadísticos se realizaron con el software estadístico InfoStat (v.2020).

Aspectos éticos

Para realizar el trabajo científico de investigación, se siguieron los lineamientos de la Declaración de Helsinki, Finlandia, de la Asociación Médica Mundial. De acuerdo a la Ley 9694 de la provincia de Córdoba y la Ley 25.326 de Habeas Data promulgada el 30 de octubre del 2000, se realizó el registro de datos resguardando los datos personales y el secreto profesional.

RESULTADOS

La muestra estuvo conformada por un total de 10 pacientes. La mayoría de estos pacientes eran de sexo femenino (Figura 1), la edad promedio fue de $58,2 \pm 9,8$ años, con edades comprendidas entre los 42 y los 75 años como máximo.

Los hallazgos por RM más notorios fueron lesiones en el cuerpo estriado en la totalidad de los pacientes (Figura 2), en la corteza del cíngulo en 9 (Figura 3) (90%) casos, en la corteza frontoparietal (figura 4) en 8 (8%) pacientes y en la corteza occipital (Figura 5) en 7 (7%) pacientes. Mientras que los hallazgos atípicos corresponden 3 (30%) casos en tálamo (Figura 6), 2 (20%) casos en hipocampo, 2 (20%) casos en cerebelo (Figura 7) y 1 (10%) caso en la corteza peri-rolándica.

Fue posible determinar el análisis estadístico significativo ($p 0,033$) que correlaciona la lesión talámica en la RM con los síntomas de vértigo-mareo referidos por los pacientes. (Tabla 1). En el resto no hubo una correlación estadísticamente significativa. Aunque podríamos mencionar que en todos los pacientes hubo síntomas de desorientación y afectación del cuerpo estriado, pudiendo ser un síntoma específico de las lesiones en esta localización.

RESULTADOS

Los síntomas más frecuentes, como mencionamos anteriormente, fueron desorientación temporo-espacial en 10 pacientes, síndrome extrapiramidal, ataxia y trastornos psiquiátricos en 7 pacientes. Además había pacientes con once síntomas juntos. Cabe señalar que todos los pacientes presentaron al menos 3 síntomas clínicos a la vez, además hubo 2 pacientes hasta con 10 síntomas clínicos juntos (Figura 7).

Destacamos el valor de las imágenes para el diagnóstico probable de esta enfermedad, evidenciando en la totalidad de pacientes 10 (100%) lesiones visibles en secuencias de difusión y Flair. Mientras que solamente 2 pacientes no presentaron hallazgos patológicos en las secuencias T2.

Encontramos una diferencia entre los hallazgos en DWI y FLAIR. Al mencionar las áreas afectadas en los resultados, la secuencia de elección fue la DWI ya que es la más sensible (Figura 8). Si bien el FLAIR fue positivo en todos los pacientes, solo en 3 (30%) coincide con las áreas afectadas en DWI. Los restantes 7 (70%) pacientes eran menos notorios los hallazgos en todas las localizaciones.

CONCLUSIÓN

La ECJ pertenece a un grupo raro de enfermedades neurodegenerativas rápidamente progresivas que afecta a pacientes adultos con un desenlace fatal. El reconocimiento clínico temprano, la realización de una RM y la interpretación cuidadosa de la misma es la clave para la sospecha temprana de la enfermedad, siendo el enfoque más recomendado en nuestra experiencia para iniciar un diagnóstico probable sin llegar a la utilización de métodos invasivos como diagnósticos certeros.

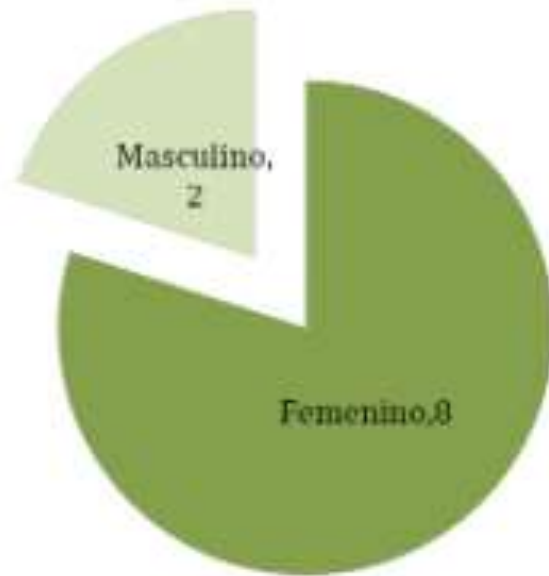

Figura 1: Distribución de la muestra según sexo.

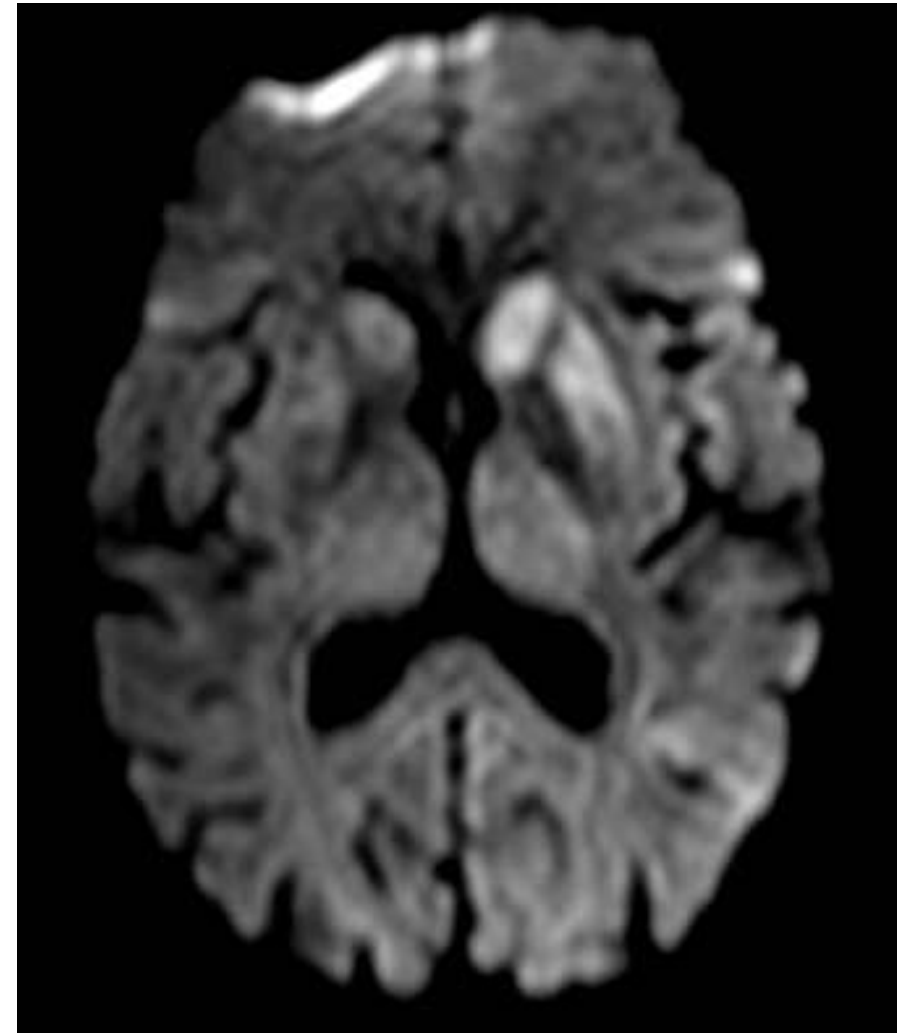


Figura 2: En las DIFUSIÓN se observa alteración de la señal de los núcleos grises que conforman el neocórtex.

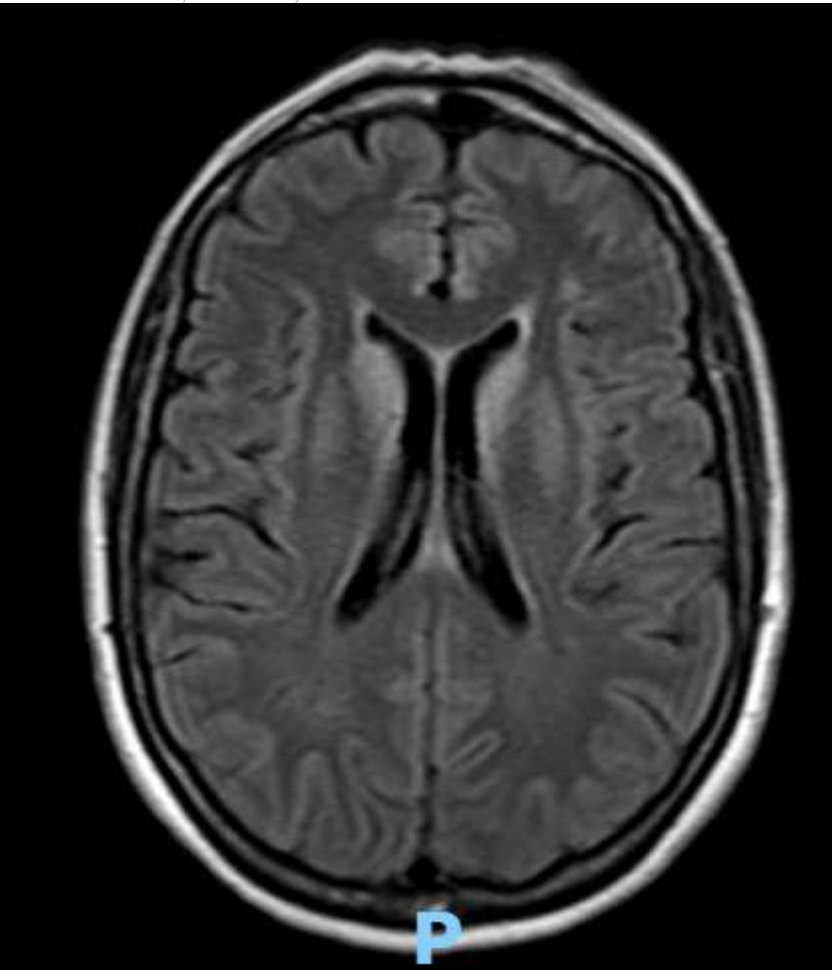


Figura 3: secuencia Flair donde se objetiva compromiso del cingulo.

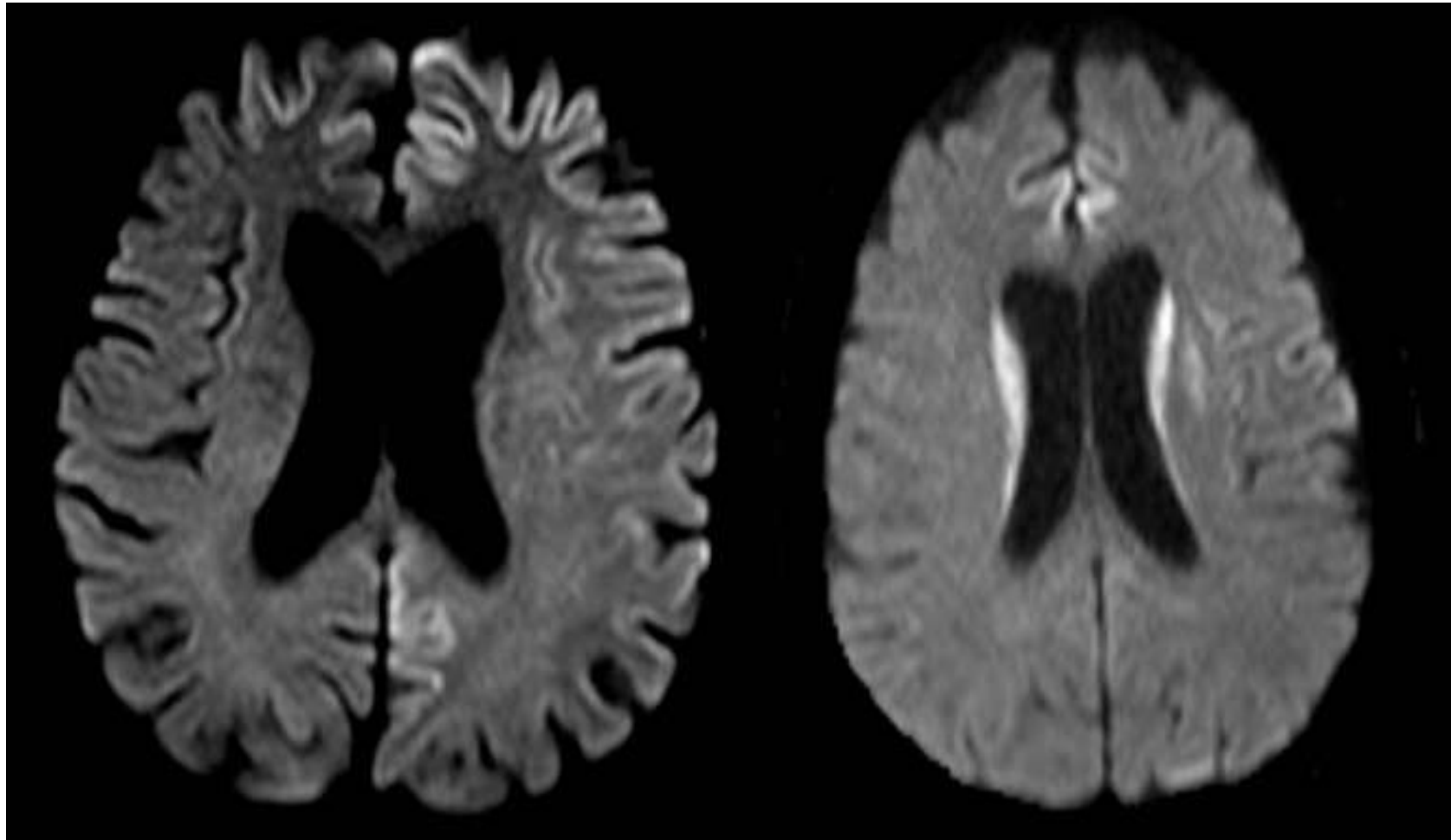


Figura 4: secuencia difusión donde se objetiva compromiso frontal

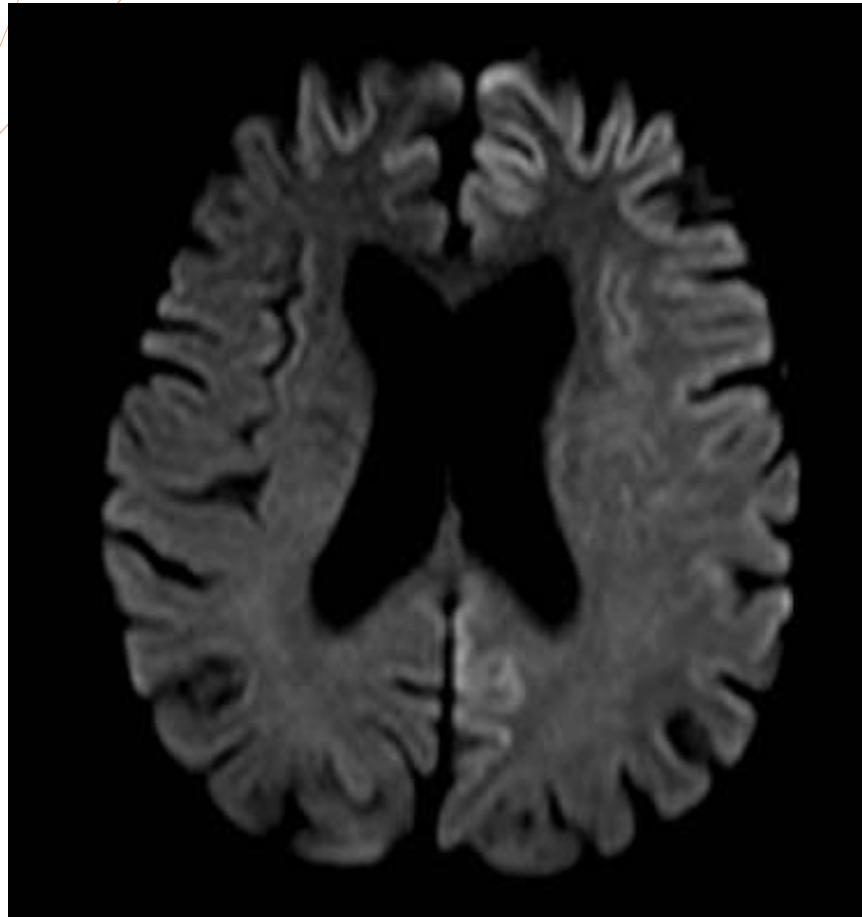


Figura 5: secuencia difusión que demuestra compromiso del lóbulo occipital izquierdo.

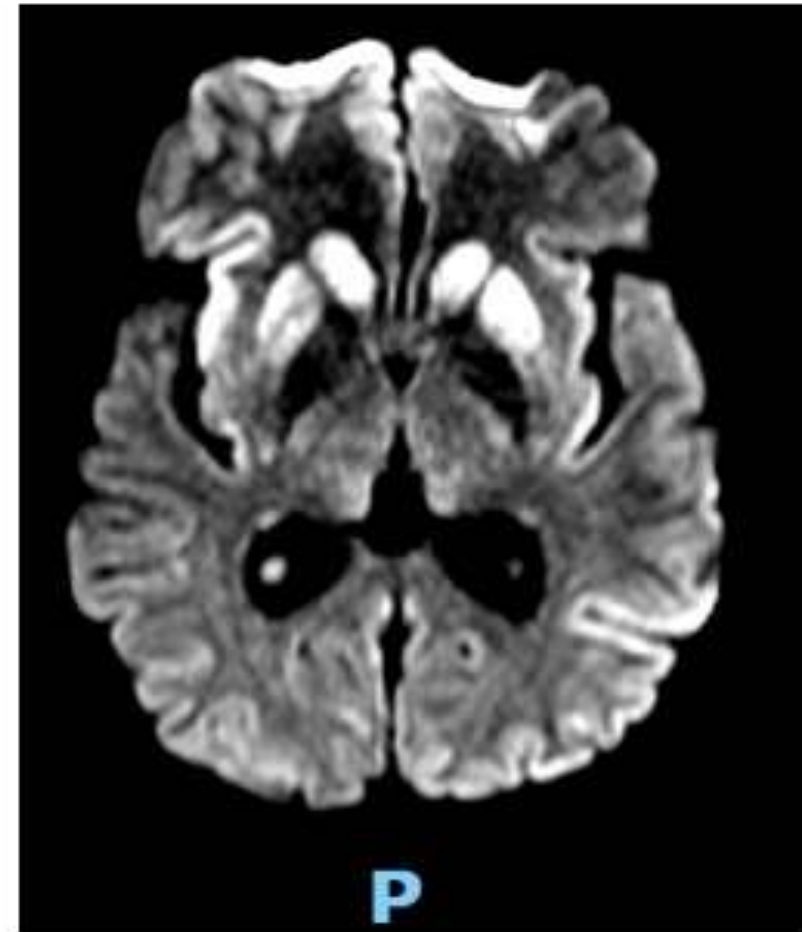


Figura 6: difusión con núcleos caudados y putámenes de los núcleos lenticulares así como también del núcleo pulvinar de ambos tálamo.

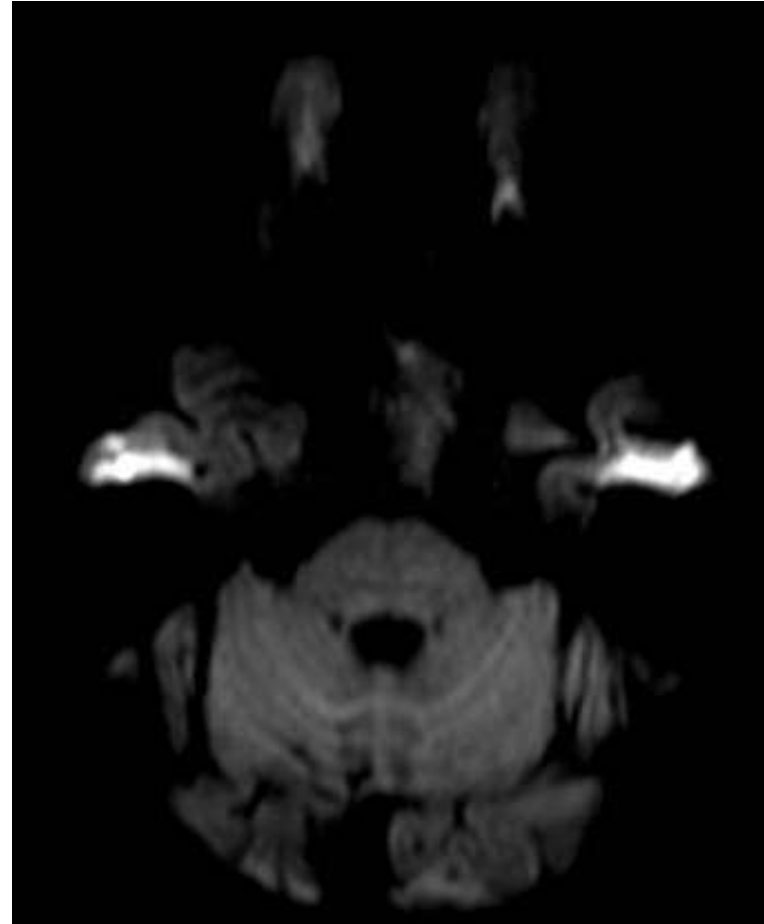
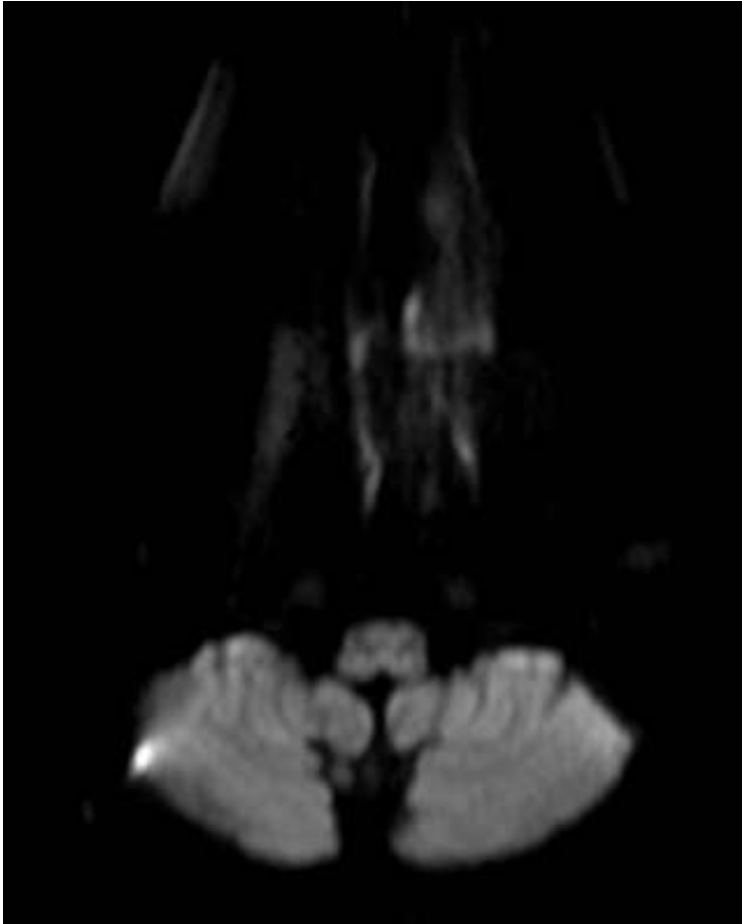


Figura 7: se objetiva aumento del 4to ventrículo, con dilatación de los surcos y leve aumento de la intensidad de los hemisferios.

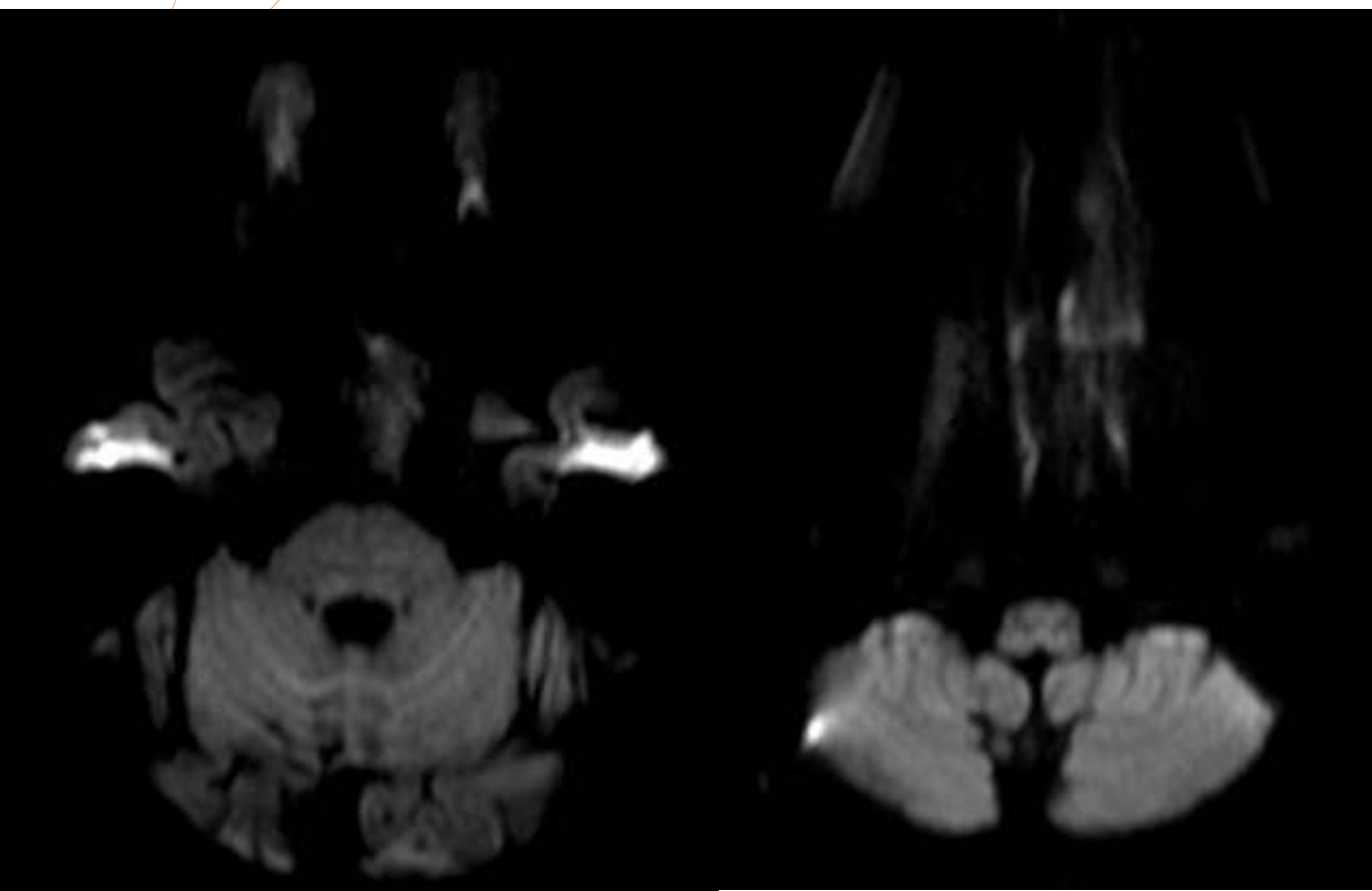


Figura 6: se objetiva aumento del 4to ventrículo, con dilatación de los surcos y leve aumento de la intensidad de los hemisferios.

Síntomas	Lugar de hallazgo .								
	Cuerpo estriado	Corteza del cíngulo	Corteza fronto-parietal	Corteza occipital	Corteza insular	Tálamo	Hipocampo	Cerebelo	Corteza perirrolandica
Confusión /DOPE	10	9	8	7	6	3	2	2	1S
Trastornos psicóticos	7	6 (0,700)	5 (0,467)	4 (0,292)	5 (0,333)	3 (0,292)	2 (0,467)	1 (0,533)	1 (0,700)
Ataxia	7	6 (0,700)	5 (0,467)	4 (0,292)	5 (0,667)	2 (0,708)	2 (0,467)	1 (0,533)	0 (0,300)
Sind. Extrapiramidal	7	6 (0,700)	5 (0,467)	4 (0,292)	4 (0,667)	2 (0,708)	2 (0,467)	1 (0,533)	0 (0,300)
Trastorno de la marcha	6	5 (0,600)	4 (0,333)	1 (0,167)	4 (0,548)	2 (0,667)	2 (0,333)	1 (0,667)	0 (0,400)
Amnesia	6	5 (0,600)	4 (0,333)	3 (0,167)	4 (0,548)	2 (0,667)	2 (0,333)	2 (0,333)	0 (0,400)
Trastorno de la micción	5	4 (0,500)	4 (0,778)	3 (0,500)	3 (0,738)	2 (0,500)	1 (0,778)	0 (0,222)	1 (0,500)
Trastorno del sueño	5	5 (0,500)	4 (0,778)	3 (0,500)	4 (0,262)	2 (0,500)	1 (0,778)	1 (0,778)	1 (0,500)
Mioclónicas	4	4 (0,600)	3 (0,667)	3 (0,667)	2 (0,548)	2 (0,333)	1 (0,667)	1 (0,667)	1 (0,400)
Vértigo / mareos	4	3 (0,400)	2 (0,133)	2 (0,333)	3 (0,452)	3 (0,033)	2 (0,133)	1 (0,667)	1 (0,400)
ROT	3	3 (0,700)	2 (0,533)	2 (0,708)	2 (0,667)	2 (0,183)	1 (0,533)	1 (0,533)	1 (0,300)
Trastornos Visuales	3	3 (0,700)	1 (0,067)	2 (0,183)	1 (0,667)	2 (0,183)	2 (0,067)	1 (0,533)	0 (0,700)
Anomia	2	2 (0,800)	2 (0,622)	2 (0,467)	1 (0,667)	1 (0,533)	0 (0,622)	0 (0,622)	1 (0,200)
Sind. Piramidal	1	1 (0,900)	1 (0,800)	1 (0,700)	1 (0,600)	1 (0,300)	0 (0,800)	0 (0,800)	1 (0,100)

Tabla 1: análisis estadístico significativo (p 0,033) que correlaciona la lesión talámica en la RM con los síntomas de vértigo-mareo .

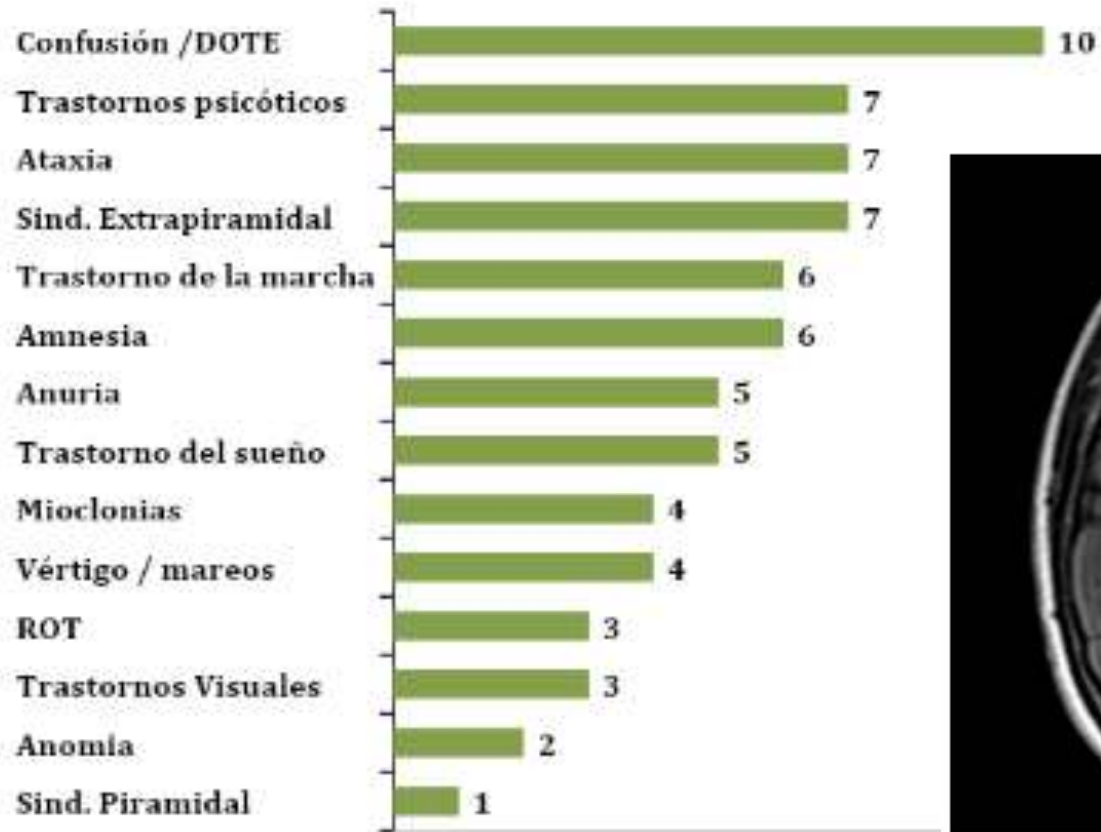


Figura 7.

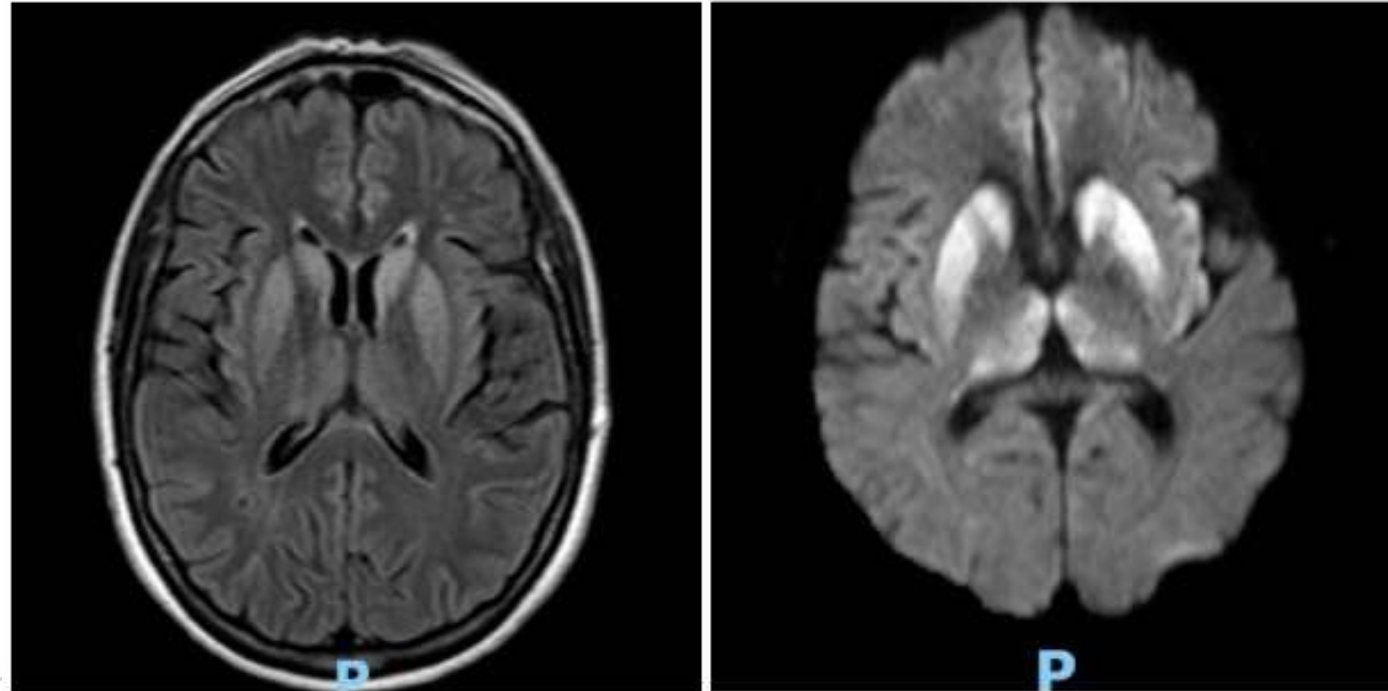


Figura 8: En las secuencias Flair y DWI se objetivan alteraciones de la señal de manera hiperintensa a nivel del hipocampo izquierdo y ambos tálamos, núcleo grises del neostriado. Evidenciando la sensibilidad de la secuencia DWI.

BIBLIOGRAFI

A

1. Fragoso, D. C., Gonçalves Filho, A. L. D. M., Pacheco, F. T., Barros, B. R., Aguiar Littig, I., Nunes, R. H., Maia Júnior, A. C. M., & da Rocha, A. J. (2017). Imaging of Creutzfeldt-Jakob Disease: Imaging Patterns and Their Differential Diagnosis. *RadioGraphics*, 37(1), 234–257. <https://doi.org/10.1148/rq.2017160075>.
2. Creutzfeldt-Jakob Disease: Comparative Analysis of MR Imaging Sequences K. Kallenberg, W.J. Schulz-Schaeffer, U. Jastrow, S. Poser, B. Meissner, H.J. Tschampa, I. Zerr and M. Knauth *American Journal of Neuroradiology* August 2006, 27 (7) 1459-1462;
3. Case Report • Dement. neuropsychol. 9 (4) • Oct-Dec 2015 • <https://doi.org/10.1590/1980-57642015DN94000424> Magnetic resonance imaging in the diagnosis of Creutzfeldt-Jakob disease: report of two cases Alan Peres Valente Paula da Cunha Pinho Leandro Tavares Lucato
4. Koizumi Ryuichi, Ueda Naohisa, Mugita Atsushi, Kimura Katsuo, Kishida Hitaru, Tanaka Fumiaki Case Report: Extremely Early Detection of Preclinical Magnetic Resonance Imaging Abnormality in Creutzfeldt–Jakob Disease With the V180I Mutation. *Frontiers in Neurology*. VOLUME=12 YEAR=2021 URL=<https://www.frontiersin.org/article/10.3389/fneur.2021.751750> DOI =10.3389/fneur.2021.751750



MUCHAS GRACIAS

SURUR MANUEL. CÓRDOBA. manuelsturur22@22gmail.com.