

MIELOMENINGOCELE EN LA ECOGRAFÍA PRENATAL.

Autores:

Zanotti, Agostina (agostinaazanotti@gmail.com).

Apaza, Melina.

Bertona, Carlos.

Cordero, Natalia.

Garcia, Cristian.

Suarez, Matias.

Córdoba, Argentina.



CLINICA PRIVADA
VELEZ SARSFIELD

OBJETIVOS

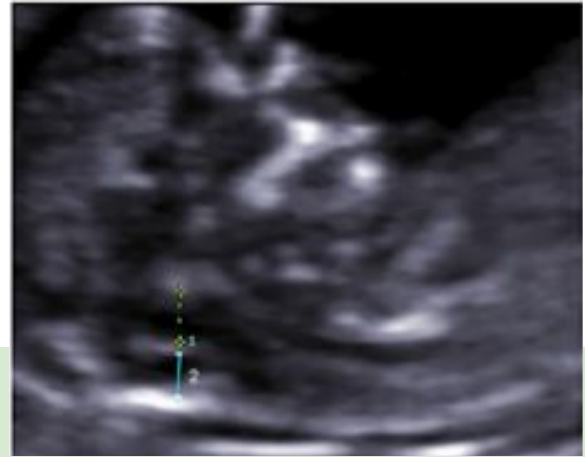
- **Describir los hallazgos en ecografía durante el 1er y 2do trimestre para poder realizar un diagnóstico precoz e instaurar el tratamiento más adecuado según cada caso.**

REVISIÓN DEL TEMA

- **Malformación congénita del tubo neural, en la que el hueso y la piel de una zona de la columna no se forman correctamente, quedando en contacto la médula espinal con el líquido amniótico. Además se asocia frecuentemente a malformación de Arnold Chiari tipo II.**
- **Etiología desconocida, en relación con el déficit de aporte de ácido fólico.**
- **Según su ubicación, los síntomas pueden ser: disminución del movimiento o parálisis de los miembros inferiores, pérdida de sensibilidad, problemas de retención de orina o heces e hidrocefalia.**
- **Los hallazgos ecográficos varían de acuerdo a la edad gestacional.**

1ER TRIMESTRE

- **Visualización directa del defecto óseo desde las 11-24 semanas.**
- **Ausencia del 4to ventrículo fetal, cisterna magna o distancia del tronco del encéfalo-hueso occipital.**

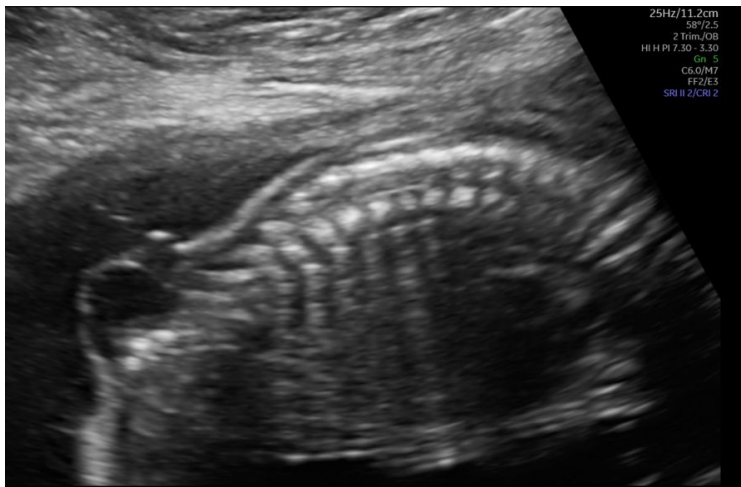


Ausencia de cisterna magna

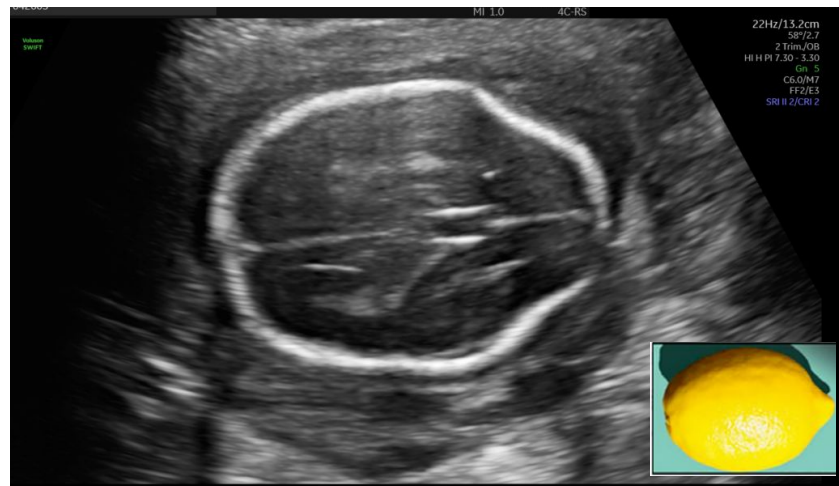2DO TRIMESTRE

Sin embargo, el diagnóstico suele hacerse en esta etapa, cuando los signos son más evidentes:

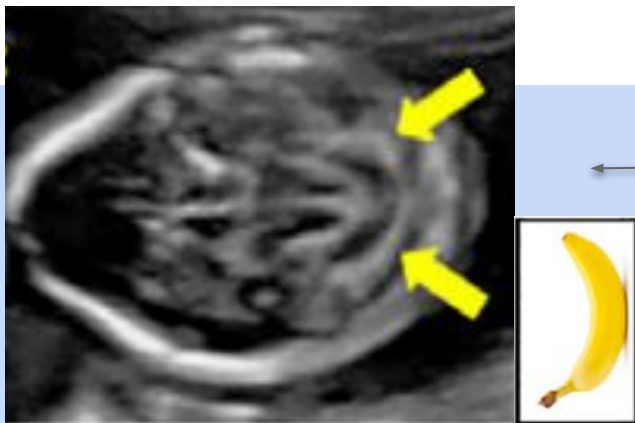
- **Visualización del defecto óseo, la protrusión del saco. (signos directos)**
- **Disminución del diámetro biparietal (DBP) y la circunferencia cefálica, el aplanamiento de los huesos frontales (signo del limón, en un 98%), ventriculomegalia, obliteración de la cisterna magna y anomalías cerebelosas (signo de la banana 80%).(signos indirectos)**



← **Protrusión del saco**



Signo del limón (98%) →



Signo de la banana (80%)

CONCLUSIÓN

El mielomeningocele es una patología que interfiere en la calidad de vida del paciente debido a las limitaciones que puede producirle, por lo que es de vital importancia saber reconocer los signos ecográficos más frecuentes como lo son el defecto del saco, signo del limón y de la banana, para así poder realizar un diagnóstico precoz, ya que intervenciones tempranas pueden prevenir secuelas en el paciente.

BIBLIOGRAFÍA

- **Actualización del diagnóstico prenatal y cirugía fetal del mielomeningocele. Arch Argent Pediatr 2021;119(3):e215–e228.**
<https://www.sap.org.ar/docs/publicaciones/archivosarg/2021/v119n3a16.pdf>
- **Mora Monago, R., López Moreno, A. M., Lucas Gutiérrez, M., Mora Monago, F., Pérez Caballero, F. L., & Montsech Angulo, L. (2018). DISRAFISMOS ESPINALES. Seram. Recuperado a partir de**
<https://piper.espacio-seram.com/index.php/seram/article/view/2709>
- **Jones, J., Sharma, R. Mielomeningocele. Artículo de referencia, Radiopaedia.org. (consultado el 27 de abril de 2022)**
<https://doi.org/10.53347/rID-5791>