Utilidad de la Resonancia Magnética para determinar la respuesta a la quimioterapia neoadyuvante en cáncer de mama mediante su correlación con la anatomía patológica

Autores: Perez, Soledad de los Angeles. Tinti, María Elizabeth
Hospital Privado Universitario de Córdoba, Argentina

INTRODUCCIÓN

- La quimioterapia neoadyuvante (QTN) es el tratamiento estándar en:
  - Cáncer de mama localmente avanzado (estadios IIb y III)
  - Afectación supraclavicular o infraclavicular (N3)
  - Cáncer de mama inflamatorio

- Su objetivo es lograr una respuesta patológica completa, reduce el tamaño tumoral mejorando los resultados quirúrgicos y aumentar la supervivencia libre de enfermedad

OBJETIVOS

- Evaluar la utilidad la de Resonancia Magnética (RM) para determinar la respuesta a la QTN en cáncer de mama mediante la correlación con la anatomía patológica

- Valorar la respuesta radiológica y patológica según los subtipos moleculares

MATERIALES Y MÉTODOS

- Estudio retrospectivo de 25 mujeres con cáncer de mama localmente avanzado tratadas con QTN

- Las mismas contaban con una RM previa al inicio del tratamiento y se les realizó un control finalizado el mismo entre Enero de 2012 y Abril de 2015 en nuestro hospital

Valoración del tumor residual

- Criterios morfológicos según estadificación BIRADS
- Criterios cualitativos
  - Reducción concéntrica
  - Fragmentación
  - Mixto
- Criterios cuantitativos (diámetro mayor)
  - Concordancia <5 mm
  - Discordancia >5mm
    - Sobreestimación
    - Subestimación

Valoración de la respuesta a la QTN

- Según criterios RECIST 1.1

  - Respuesta Completa (RC)
  - Respuesta Parcial (RP)
  - Enfermedad Estable (EE)
  - Progresión de Enfermedad (PE)

Valoración de la respuesta patológica

- Según la clasificación de Miller y Payne

- Grado 5: sin células de carcinoma infiltrante, aunque puede existir un carcinoma in situ (CIS)
- Grado 4: reducción >90%
- Grado 3: reducción de la celularidad entre el 30% y el 90%
- Grado 2: reducción <30%
- Grado 1: no se observa reducción de la celularidad

Técnica de RM

- Resonador Philips Intera 1.5 T con bobina dedicada de 8 canales
- Cortes axiales en secuencias T1, T2, sagital T2 bilateral, axial T2 STIR y axial en difusión
- La serie dinámica se realizó en axial 3D (T1 STIR)
- Se administró 15 cc de Gadopentato de dimeglumina (Viewgam)
- Espesor de corte de 3-4 mm. Secuencias 3D de 1 mm

Análisis estadístico

- Variables continuas se expresan en media y desvío estándar (m±DS)
- Variables discretas descriptas en porcentaje e intervalo de confianza
- La concordancia de las variables continuas se realizó con el coeficiente de correlación de concordancia de Lin. Se considera como: Casi perfecta (>0.99), sustancial (0.95-0.99), moderada (0.90-0.94) y pobre (<0.90).
- Se graficó en un diagrama de Bland-Altman

RESULTADOS

- 25 pacientes mujeres
- Edad: 53±10 años. Rango de 36–71 años
- 2 casos de tumor multicéntrico
- Un caso con multifocalidad
- Respuesta cualitativa:
  - Fragmentada 28%
  - Concéntrica 72%

TABLA I: Información de las pacientes antes de la QTN.	N(%)
Edad, años	53±10[1]
Estado de menopausia	
Postmenopausia	11(46 %)
Premenopausia	14 (54%)
Antecedentes Cáncer de mama	9 (36%)
Estadio	
II	5 (20%)
III	20 (80%)
Tipo histológico	
Carcinoma Ductal	22 (88%)
Carcinoma Lobulillar	2 (8%)
Carcinoma Mucinoso	1 (4%)
Subtipo molecular	
Luminal A	10 (40%)
Luminal B Her2 -	5 (20%)
Luminal B Her2 +	3 (12%)
HER 2+	5 (20%)
Triple Negativo	2 (8%)

QTN: Quimioterapia Neoadyuvante. ([1])Valores expresados como media±desvío estándar

RESPUESTA CUANTITATIVA

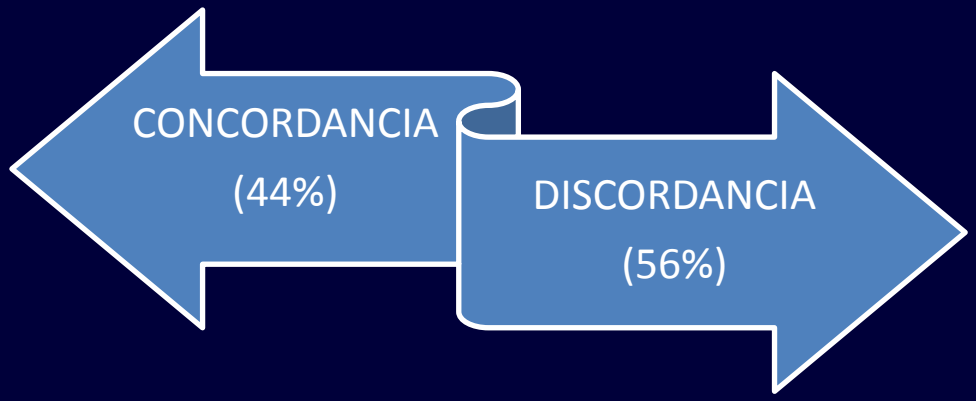

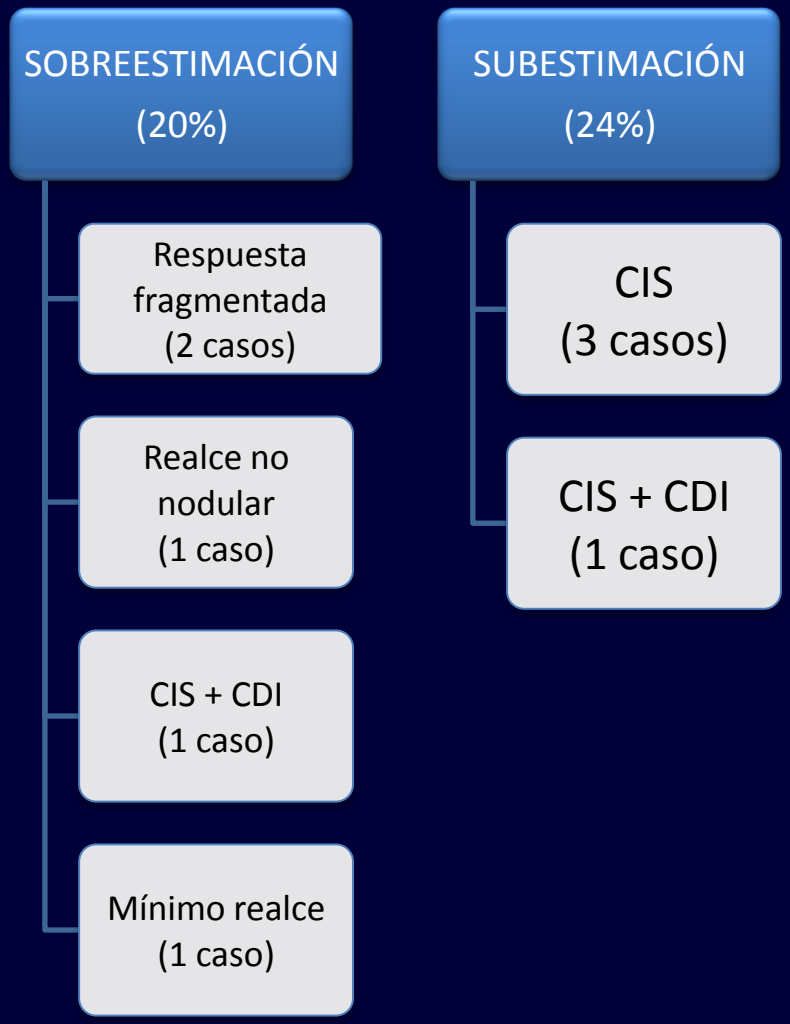

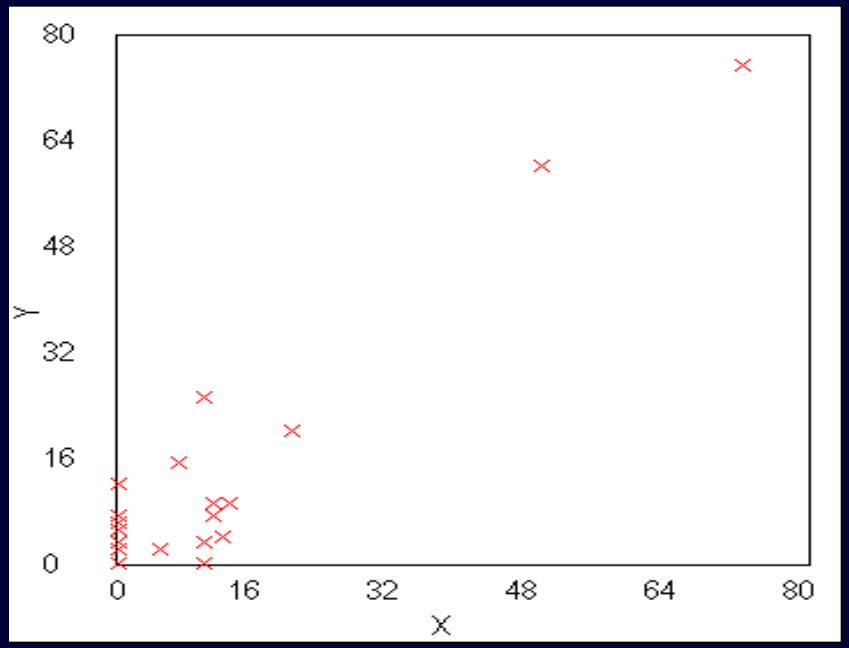

Coeficiente de correlación de la concordancia de Lin (r_c) entre los valores medidos en mm del tumor residual por RM (x) y diámetro histológico (y). ***r_c=0.92.*** *IC 95%: 0.83-0.96*.

Moderada concordancia o grado de acuerdo.

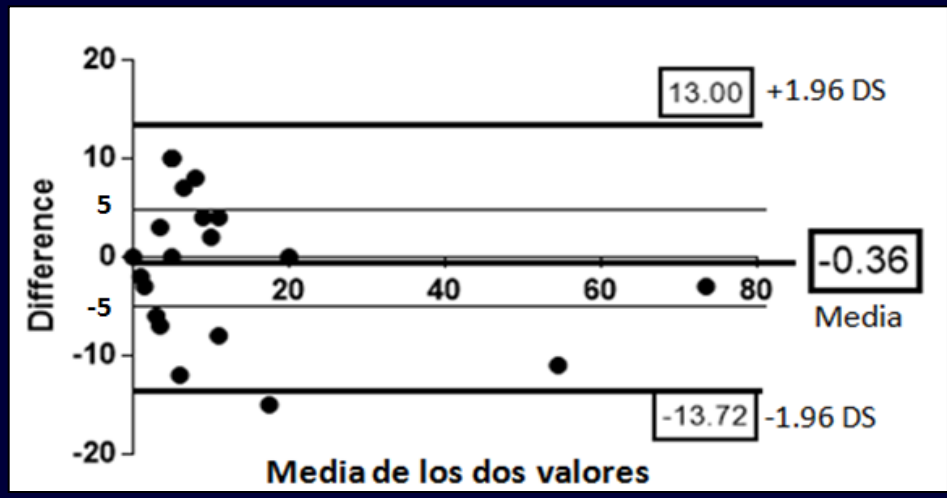

Gráfico de Bland-Altman. Concordancia de los valores de medición del tumor residual entre RM y el diámetro histológico. Diferencia de media: -0.36 (DS de las diferencias: 6.818). IC 95%= -13,72;13.

Se observa una buena concordancia entre el tamaño medido por resonancia y el histológico.

Respuesta radiológica y patológica

RESPUESTA RADIOLÓGICA

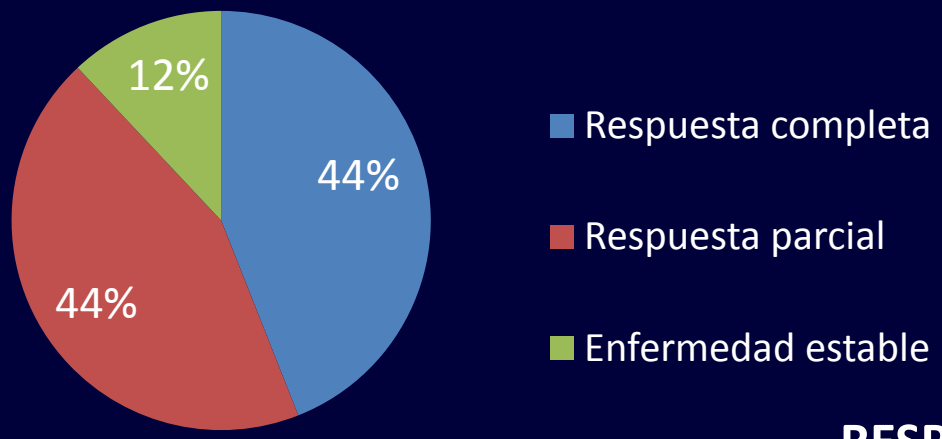

RESPUESTA PATOLÓGICA

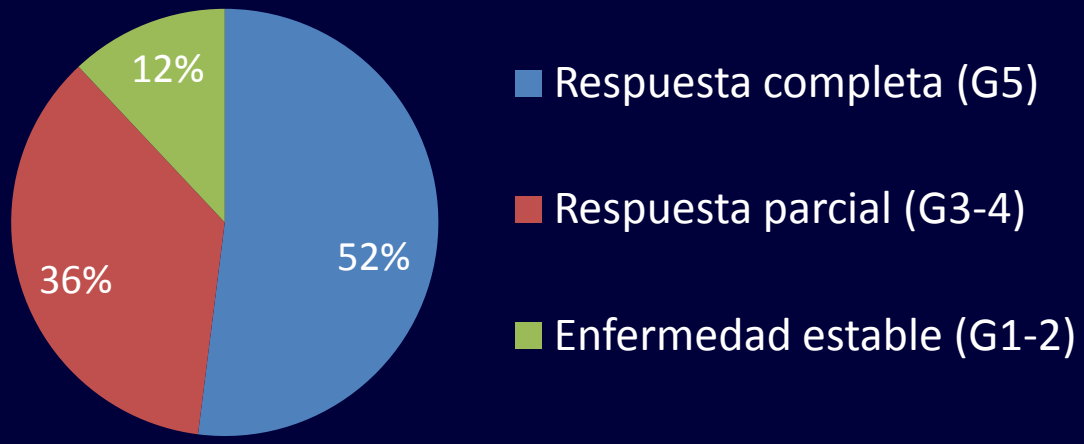

Valoración de la respuesta radiológica en relación a respuesta patológica

	AP - Grado 5	AP - Grado1-4	
RM Resp. Completa	11	0	11
RM Resp. Parcial	1	13	14
	12	13	25

La capacidad de la resonancia para valorar la respuesta patológica completa presenta:

- **Sensibilidad 92%**
- **Especificidad 100%**
- VPP 100%
- VPN 93%

RESPUESTA RADIOLÓGICA Y PATOLÓGICA SEGÚN SUBTIPO MOLECULAR

RESPUESTA RADIOLÓGICA COMPLETA

- Luminal B Her-2 +
- 100%

- Luminal B Her-2 -
- 60%

- Triple Negativo
- 50%

- Luminal A
- 27,27%

- Her-2 +
- 20%

RESPUESTA PATOLÓGICA COMPLETA

- Luminal B Her-2 +
- 100%

- Luminal B Her-2 -
- 60%

- Her-2 +
- 60%

- Triple Negativo
- 50%

- Luminal A
- 27,27%

CASO 1: Paciente de 53 años, estadio III, con carcinoma ductal de MD. Perfil inmunohistoquímico HER-2+

A-

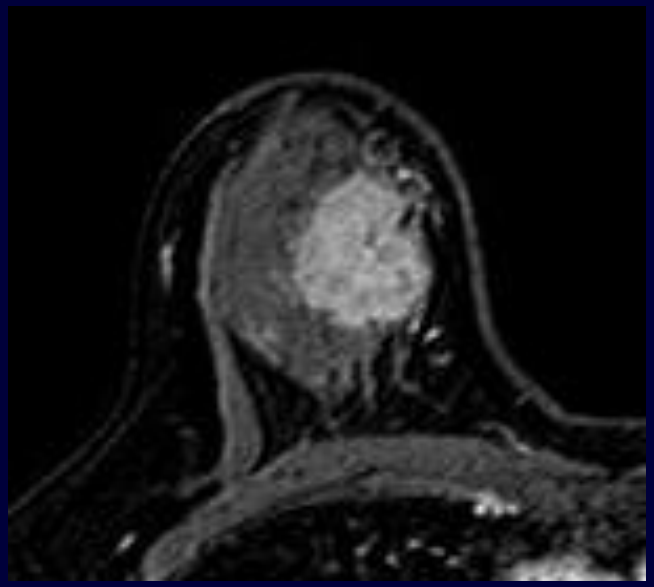

B -

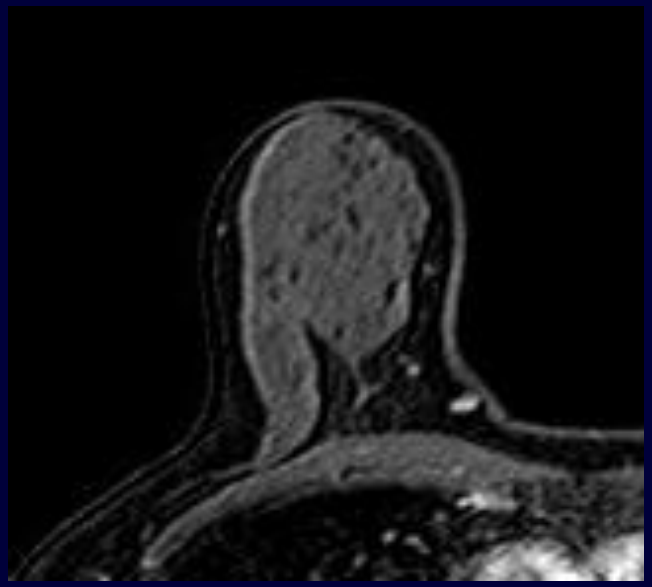

- Imágenes dinámicas axiales en T1. A) RM pre-QTN: masa de 39 mm de diámetro mayor en unión de cuadrantes superiores B) RM post- QTN: No se objetiva tumor residual. Respuesta radiológica Completa. Respuesta patológica Grado 5.

CASO 2: Paciente de 56 años. Estadio III con carcinoma ductal infiltrante multifocal de MD. Perfil inmunohistoquímico Luminal A

A-

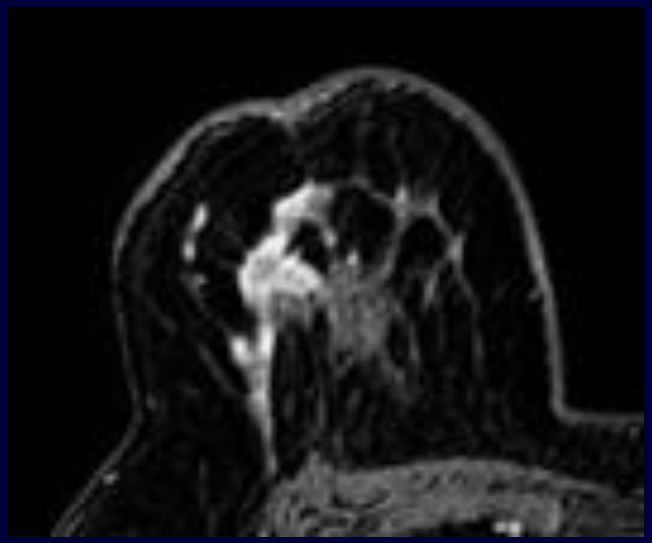

B -

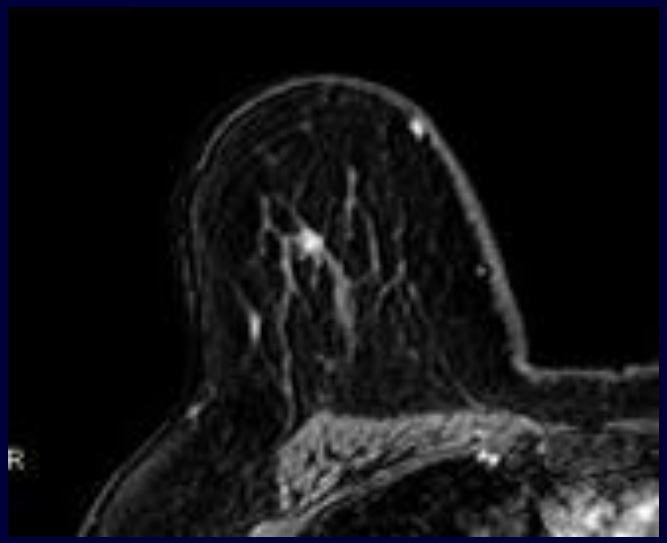

- Imágenes dinámicas axiales en T1. A) RM pre-QTN: Lesión espiculada de 20 mm de diámetro mayor en H11 de MD. B) RM post- QTN: Reducción fragmentada de la lesión a 7 mm de diámetro mayor (>30%). Respuesta radiológica parcial. Respuesta patológica Grado 3.

CASO 3: Paciente de 53 años. Estadio III con Carcinoma ductal infiltrante de MD. Perfil inmunohistoquímico Luminal A.

A-

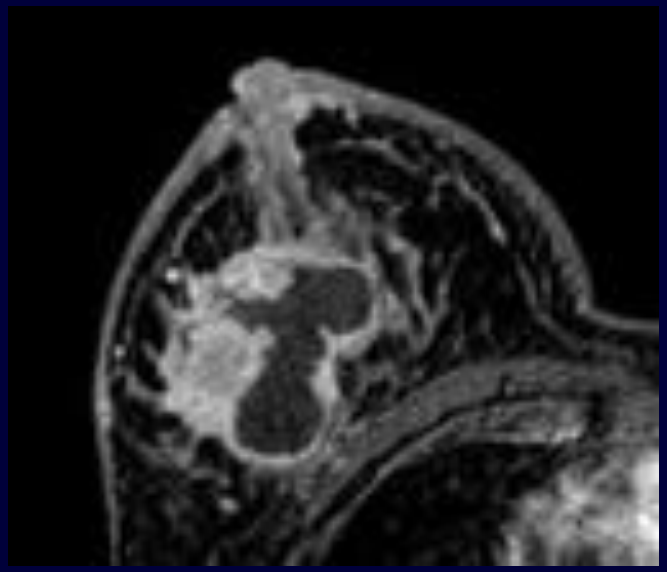

B -

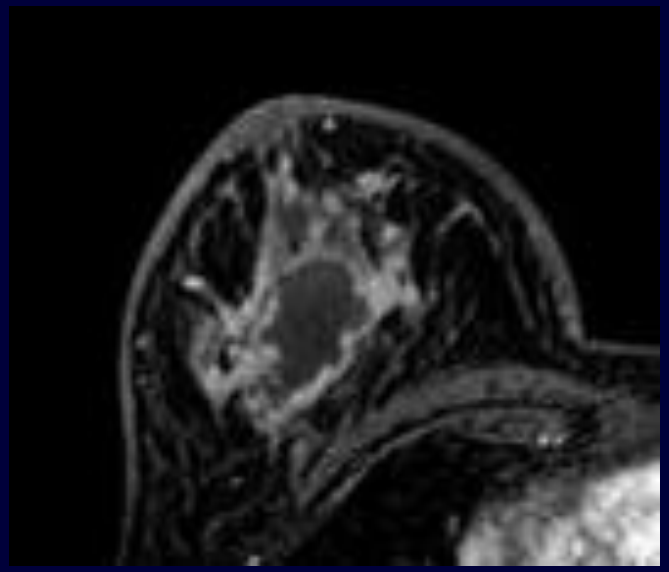

- Imágenes dinámicas axiales en T1. A) RM pre- QTN: masa de 70 mm de diámetro mayor que compromete la región retroareolar, en el CIE de MD. B) RM post- QTN: Reducción concéntrica a 49 mm de diámetro mayor (<30%). Enfermedad Estable radiológica. Respuesta patológica Grado 2.

CONCLUSIÓN

- Moderada estimación de la respuesta patológica completa mediante el uso del diámetro mayor del tumor residual
- Alta especificidad de la respuesta radiológica para valorar la respuesta patológica completa
- Hubo discordancia en la medición del tumor residual en todos los casos de Carcinoma in situ
- Los subtipos moleculares Luminal B y HER2+ tuvieron mayor tasa de respuesta completa

BIBLIOGRAFÍA

1. Velasco Capellas M, Martínez Peralta S, Cerdà Serdá P, Estival González A, Fernández Bruno M ,Lianes Barragan P. **Quimioterapia neoadyuvante en el cáncer de mama localmente avanzado**. Revista *de seno y Patología mamaria*. 2012. 2011;25(1):14-21
2. Marcos de Paz LM, Tejerina Bernal A, Arranz Merino ML y Calvo de Juan V**. Resonancia magnética de mama: cambios en la imagen del cáncer tratado con neoadyuvancia. Correlación con subtipos moleculares.** *Radiología*. 2012; 54(5): 442-448.
3. Mysler D, Colo F, Loza J, Amat M, Fabiano V, Loza M, Sarquis F, Dieguez A, Nervo A y Chacón R. **Diagnósitco por imágenes: neoadyuvancia en Cáncer de mama. Experiencia del Instituto Alexander Fleming.** *Revista sociedad argentina de mastología* 01/2013; 32(breast):115.
4. Goldhirsch A, Winer EP,Coates AS, Gelber RD, Piccart-Gebhart M, Thürlimann B, Senn HJ. **Personalizing the treatment of women with early breast cancer: highlights of the St Gallen International Expert Consensus on the Primary Therapy of Early Breast Cancer 2013.** *Annals of Oncology* 2013. 24(9):2206-23.doi:10.1093/annonc/mdt303.
5. **ACR BI-RADS Atlas 5th Edition.** American College of Radiology (ACR) Breast Imaging Reporting and Data System (BI-RADS®) Atlas. 2013.
6. Mennella S, Garlaschi A, Paparo F, Perillo M, Celenza M, Massa T, Rollandi GA, Garlaschi G. **Magnetic resonance imaging of breast cancer: factors affecting the accuracy of preoperative lesion sizing.** *Acta Radiológica.* 2015 Mar;56(3):260-8.
7. Eisenhauer EA, Therasse P, Bogaerts J, Schwartz LH, Sargent D, Ford R, Dancey J, Arbuck S, Gwyther S, Mooney M, Rubinstein L, Shankerr L, Dodd L , Kaplan R, Lacombe D, Verweii J. **New response evaluation criteria in solid tumours: revised RECIST guideline (version 1.1).** European Journal of Cancer. 2009 Jan;45(2):228-47. doi: 10.1016/j.ejca.2008.10.026.
8. Sardanelli F, Boetes C, Borisch B, Decker T, Federico M, Gilbert FJ, Helbich T, Heywang-Kobrunner SH, Kaiser WA, Kerin MJ, Mansel RE, Marotti L, Martincich L, Mauriaz L, Meiiers-Heiboer H, Orecchia R, Panizza P, Ponti A, Purushotham AD, Regitnig P, Del Turco MR, Thibault F, Wilson R. **Magnetic resonance imaging of the breast: recommendations from the EUSOMA working group.** *European Journay of Cancer.* 2010 May;46(8):1296-316. doi: 10.1016/j.ejca.2010
9. Lobbes M., Prevos R y Smidt M**. Response monitoring of breast cancer patients receviving neoadjuvant chemotherapy using breast MRI – a review of current knowledge**. *Journal of Cancer Therapeutics and Research.* 2012, 1:34.
10. Kim HJ, Im YH, Han BK, Choi N, Lee J, Kim JH y colaboradores**. Accuracy of MRI for estimating residual tumor size after neoadjuvant chemotherapy in locally advance breast cáncer: Relation to response patterns of MRI**. *Acta Oncologica.* 2007; 46: 996-1000.
11. Ying Yuan Xiao-Song Chen Shi-Yuan Liu Kun-Wei Shen **Accuracy of MRI in Prediction of Pathologic Complete Remission in Breast Cancer After Preoperative Therapy: A Meta-Analysis**. *American Journal of Roentgenology*. 2010; 195:260–268.
12. Montserrat Velasco Capellas M, Martínez Peralta S, Cerdà Serdá P, Estival González A, Fernández Bruno M ,Lianes Barragan P. **Quimioterapia neoadyuvante en el cáncer de mama localmente avanzado**. Revista *de seno y Patología mamaria*. 2012. 2011;25(1):14-21
13. Cruz Ciria S, Jimenez Aragón F, García Mur C, Esteban Cuesta H, Gros Bañeres. **Resonancia magnética en el cáncer de mama tratado con neoadyuvancia: correlación radiopatológica de la respuesta y supervivencia libre de enfermedad en función del subtipo molecular**. *Radiología*. 2012.