Anatomía del hueso temporal demostrada por Tomografía Computada con técnicas de Renderización de Volumen

Pessini L, Surur A, Galindez J, Lopez Galletti N, Marangoni AA.

Sanatorio Allende – Córdoba, Argentina.

Poster Educativo – SNC.

Mail de contacto: lucaspssn@gmail.com

Introducción

Debido a la compleja anatomía de los Huesos Temporales, su correcta valoración por medio de imágenes debe realizarse de manera minuciosa y protocolizada.

La Tomografía Computada (TC) con técnicas de Renderización de Volumen permite comprender de manera simplificada dicha anatomía.

Objetivos

Realizar una revisión de la anatomía del hueso temporal por medio de TC, demostrada con técnicas de Renderización de Volumen.

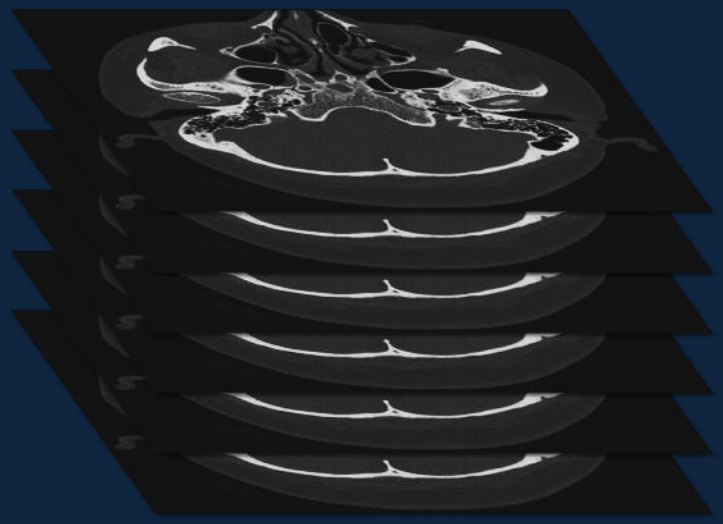



Referencias 3-D:
A: Anterior
P: Posterior
S: Superior
I: Inferior / Izquierda
D: Derecha

Materiales y métodos

Se realizó una adquisición volumétrica de huesos temporales en un paciente sano, previo consentimiento informado, con un tomógrafo de 128 detectores de nueva generación, aplicando técnicas de pos procesamiento en una *Work Station* mediante Renderización de Volumen.

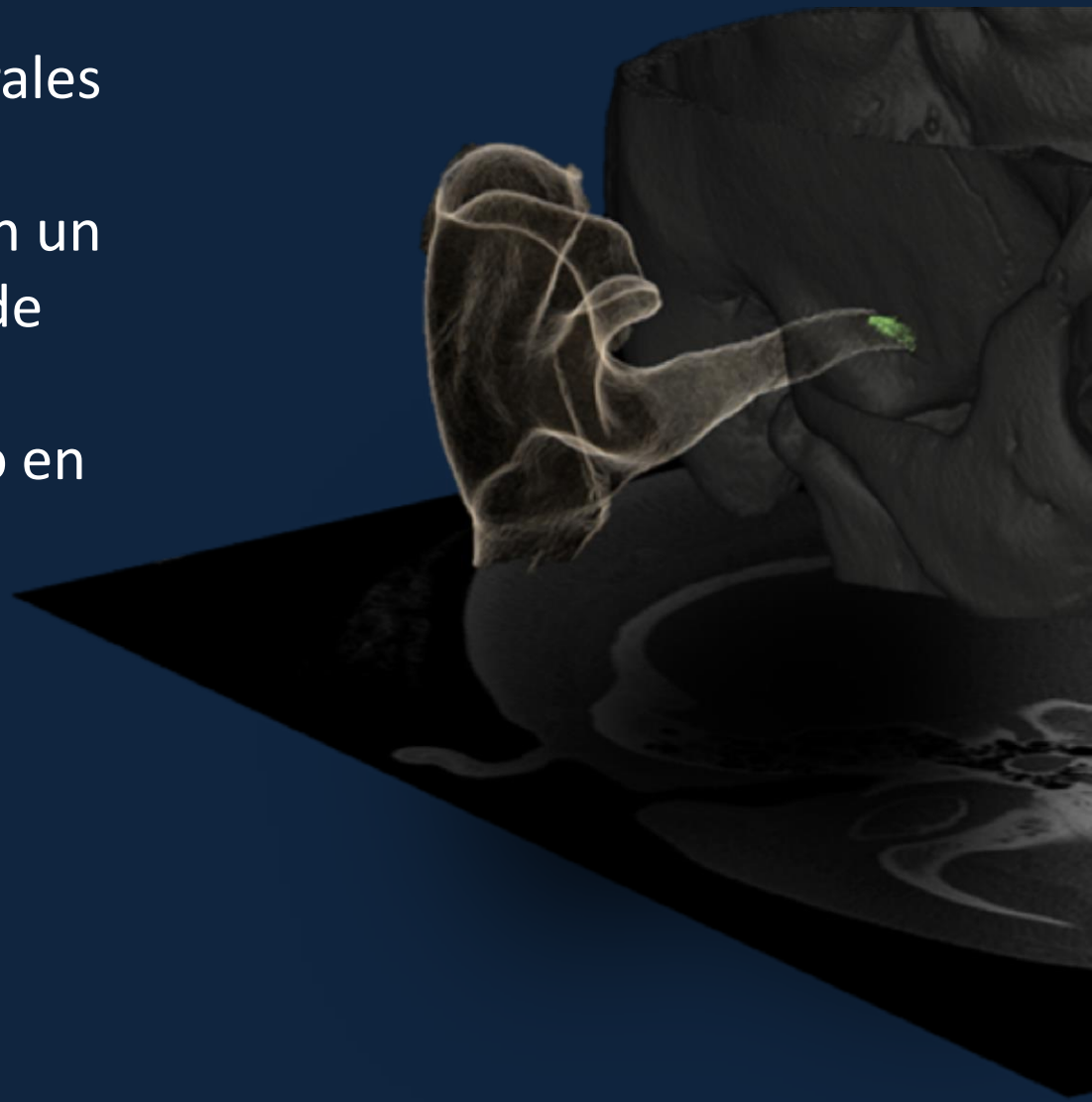

Anatomía

Hueso temporal ⟶ 5 porciones:

Escamosa, mastoidea, petrosa, timpánica, apófisis estiloides.

División funcional

Oído Externo

Pabellón auricular
Conducto auditivo externo
Membrana timpánica

Oído Medio

Cadena osicular
Caja timpánica
Celdas mastoideas
Trompa de Eustaquio

Oído Interno

Laberinto óseo
Laberinto membranoso
Conducto auditivo interno
Pares craneales VII y VIII

Oído Externo (----), Oído Medio (----) y su límite en la Membrana timpánica (⟶).

Oído Interno (----).

Oído Externo

Pabellón auricular (PA).

Conducto auditivo externo (CAE).

Membrana timpánica (MT).

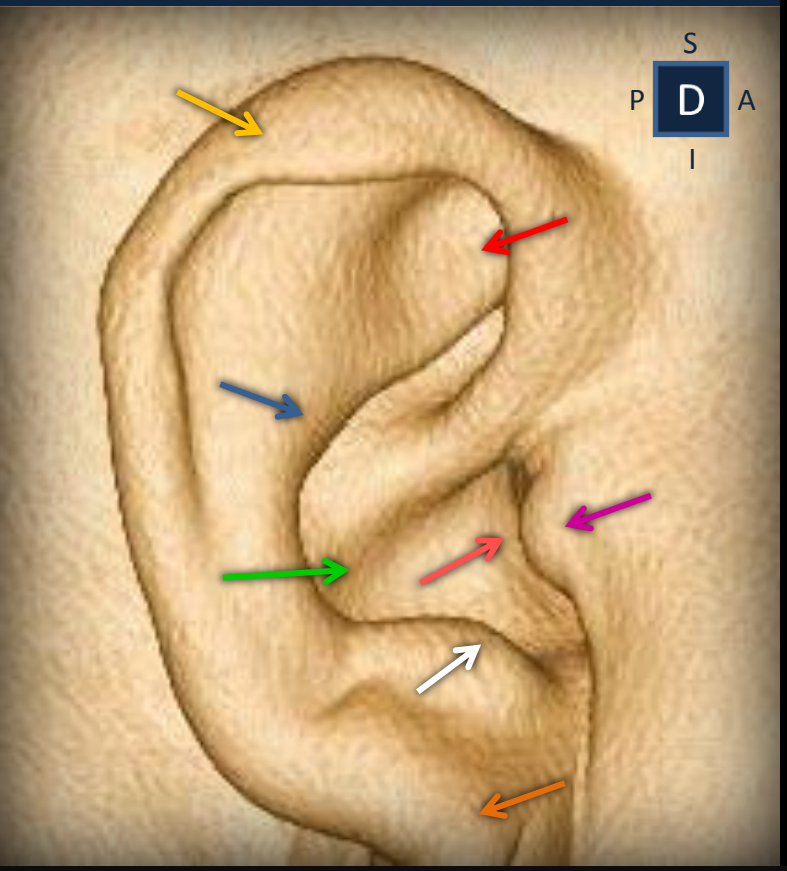

PA: Hélix (→), Fosa navicular (→), Antehélix (→), Concha (→), Trago (→), Antitrago (→), Lóbulo (→), Meato (→).

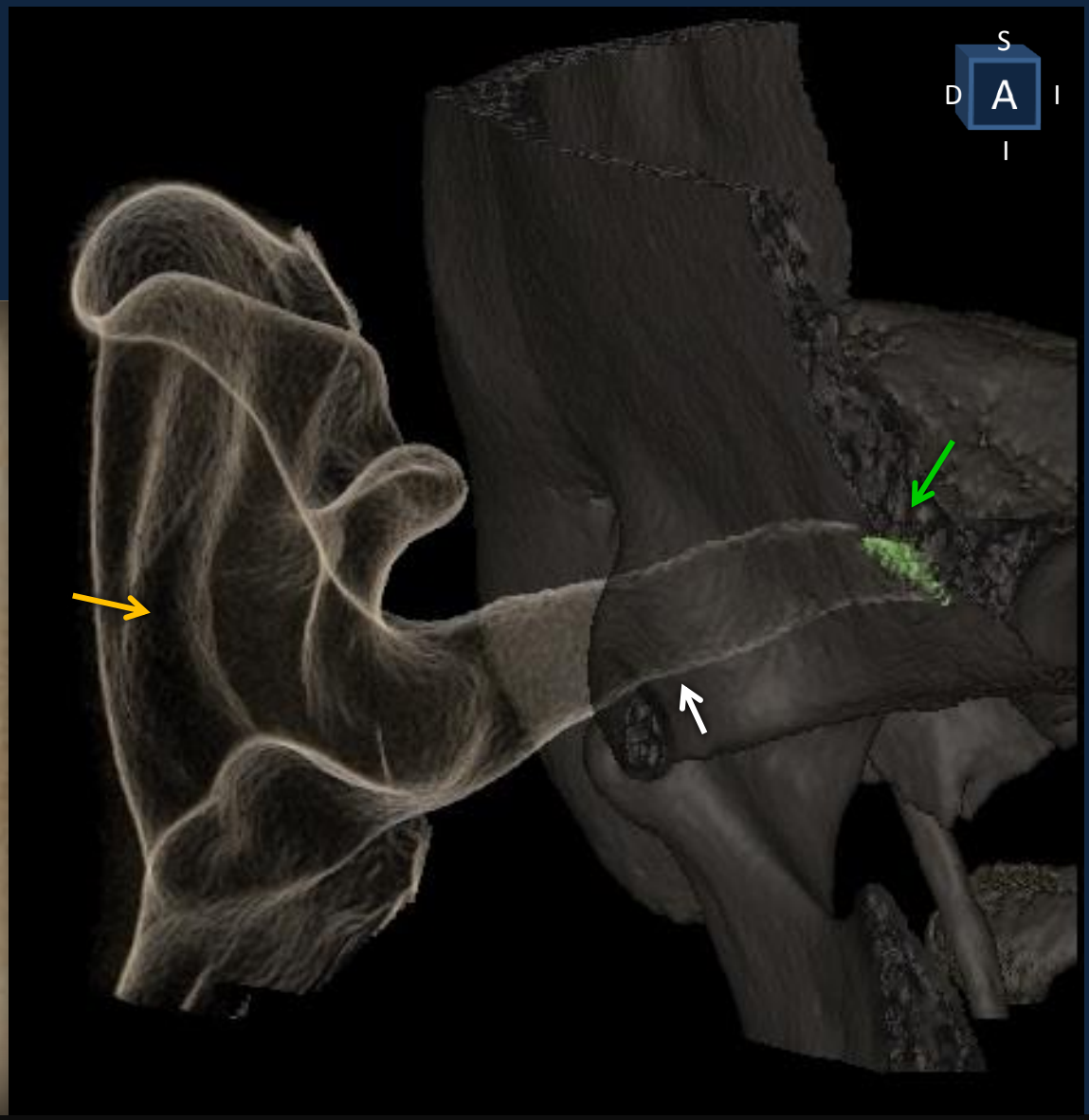

Pabellón auricular (→), Conducto auditivo externo (→), Membrana timpánica (→).

Oído Externo

Conducto Auditivo Externo

Límite interno: Membrana timpánica, hueso timpanal y escudo.

1/3 externo fibrocartilaginoso.
2/3 internos rodeados por Hueso temporal.

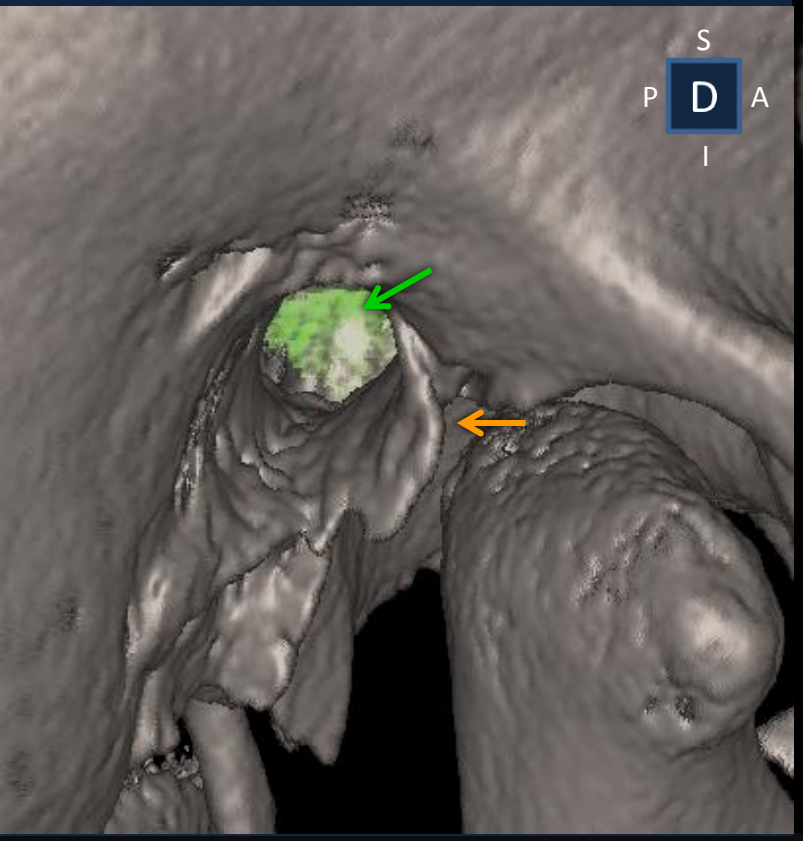

Hueso timpanal (→), Membrana timpánica (→).

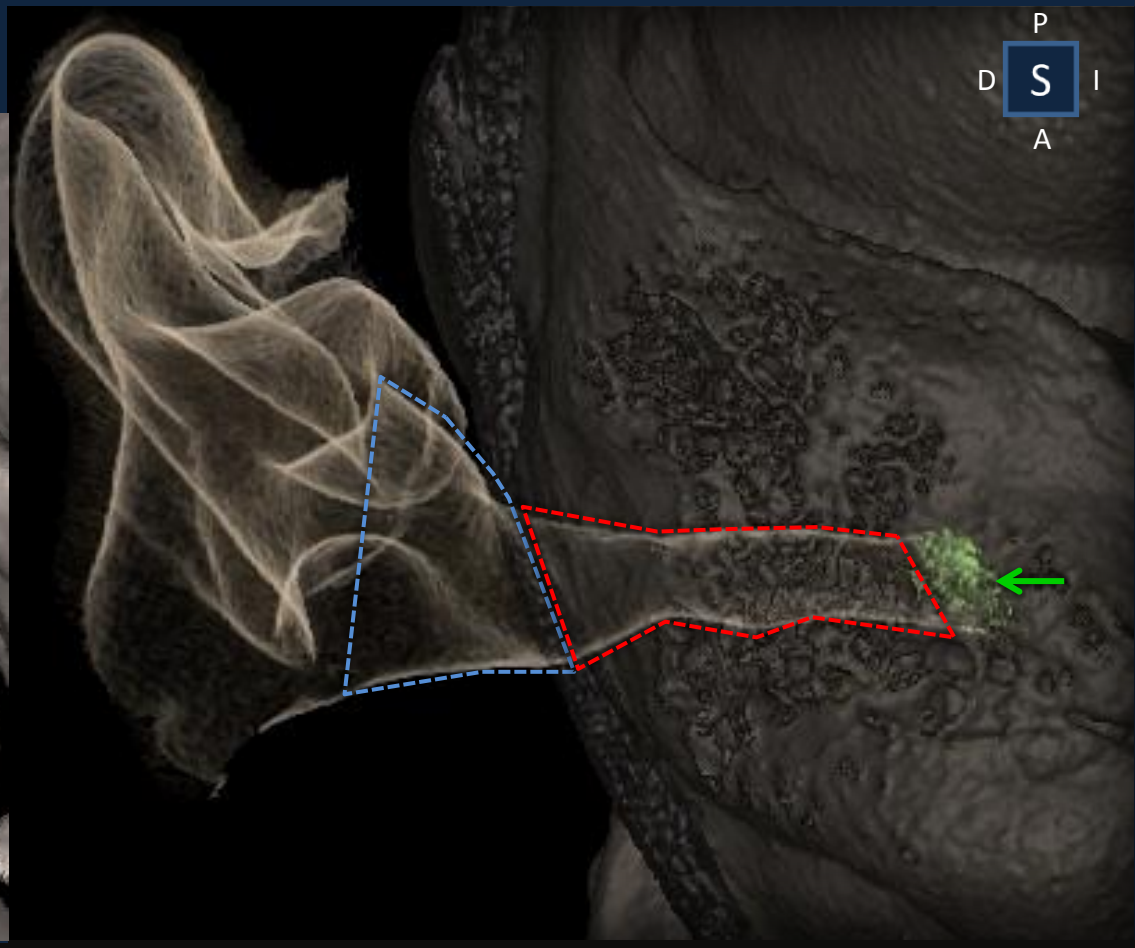

1/3 externo CAE (----), 2/3 internos CAE (----), Membrana timpánica (→).

Oído Medio

Cavidad llena de aire dentro de la porción petrosa.

Límites:	Lateral	Membrana timpánica
	Medial	Laberinto óseo
		Promontorio coclear
	Superior	Tegmen tympani
	Inferior	Piso yugular
	Anterior	Trompa de Eustaquio
	Posterior	Aditus ad antrum y mastoides

Subdivisión del Oído Medio

Superior	Epitímpano
Anillo timpanal	Mesotímpano
Inferior	Hipotímpano

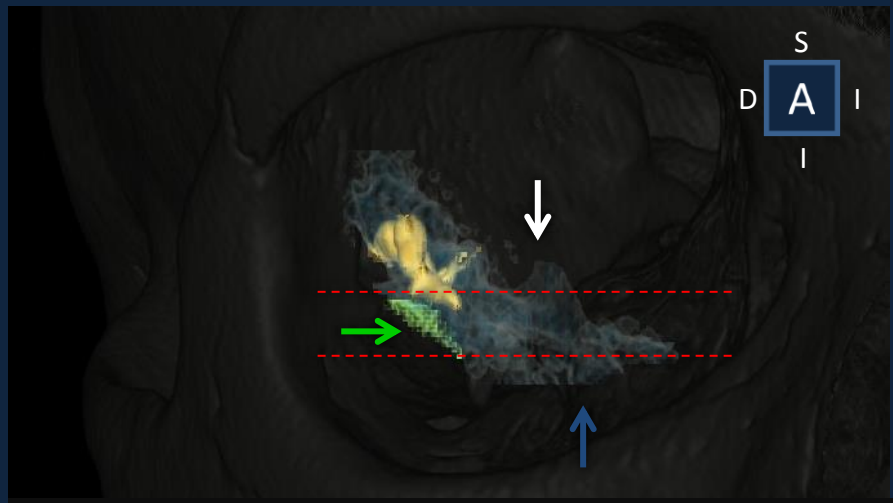

Membrana timpánica (→), Tegmen tympani (→), Piso yugular (→).

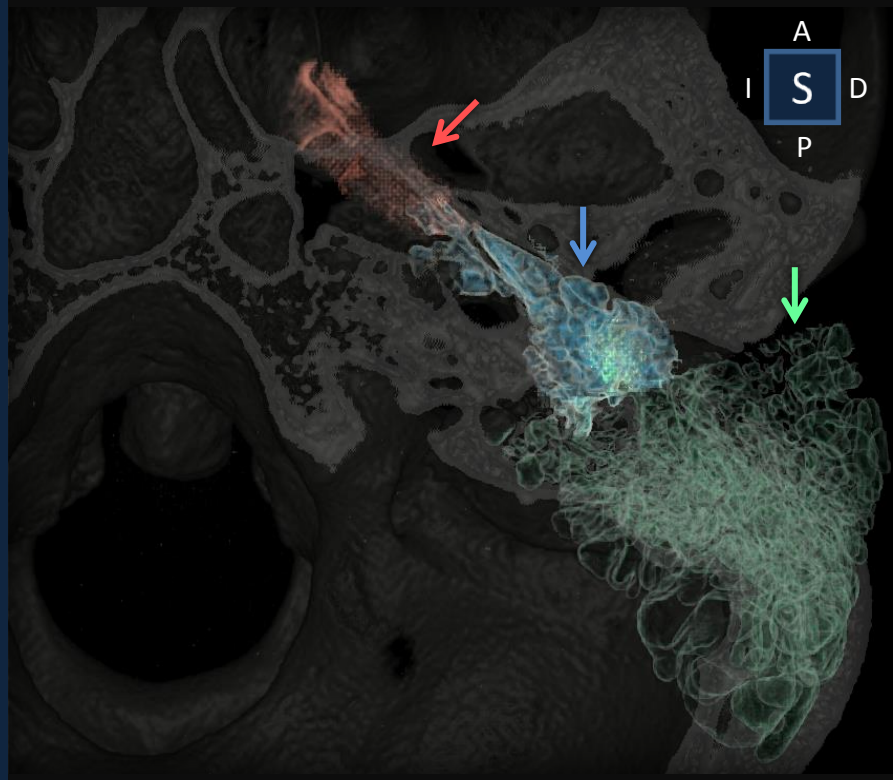

Caja timpánica (→), Celdas mastoideas (→), Tr. de Eustaquio (→).

Oído Medio

Epitímpano

Aditus ad antrum: Apertura que comunica la cara posterior del epitímpano con las celdas mastoideas (antro mastoideo).

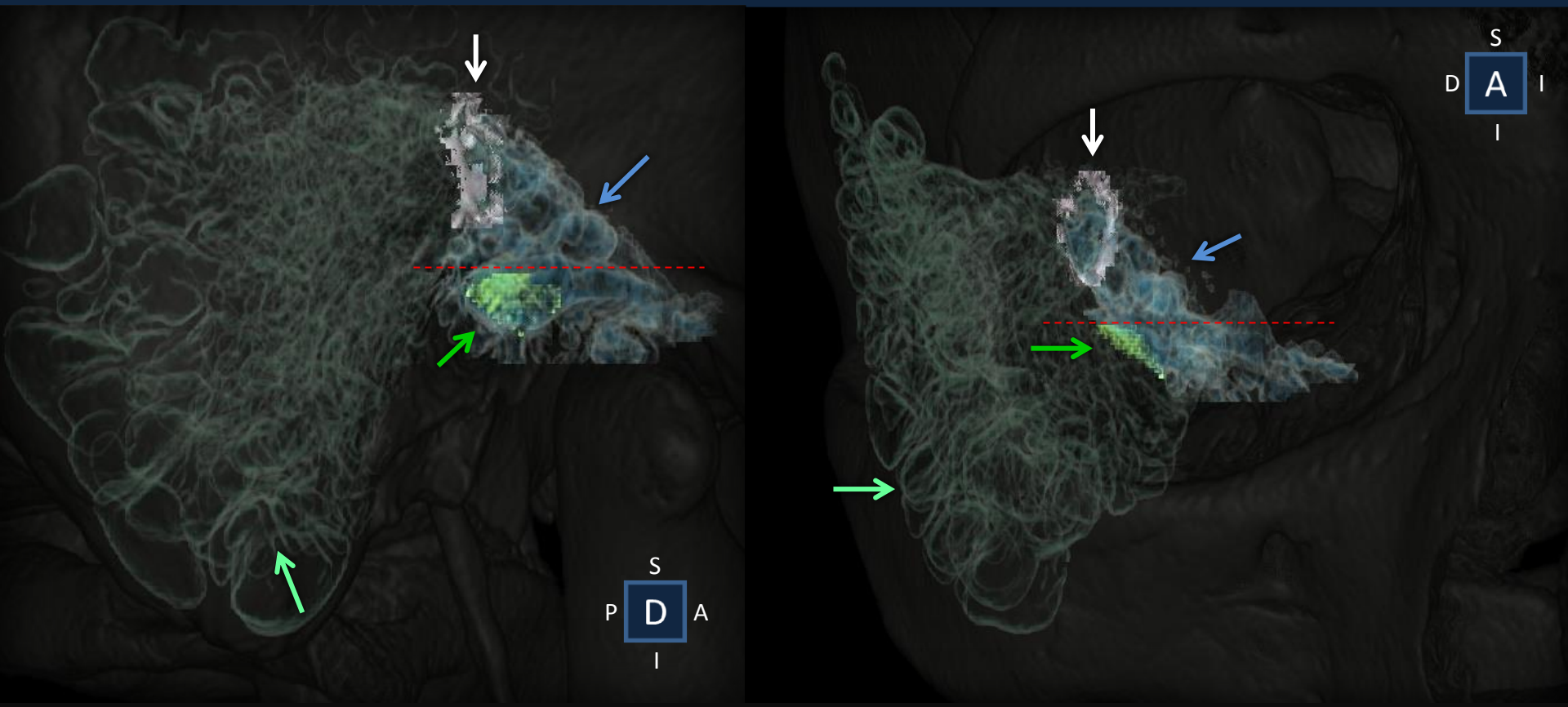

Aditus ad antrum (→), Caja timpánica (→), Celdas mastoideas (→), Membrana timpánica (→), Límite inferior del epitímpano a nivel de la MT (---).

Oído Medio

Epitímpano

Espacio de Prussak

Sup: pars flaccida y escudo.

Inf: apófisis corta del martillo.

Med: cuello del martillo.

Ext: Membrana timpánica.

Esp. de Prussak (→).

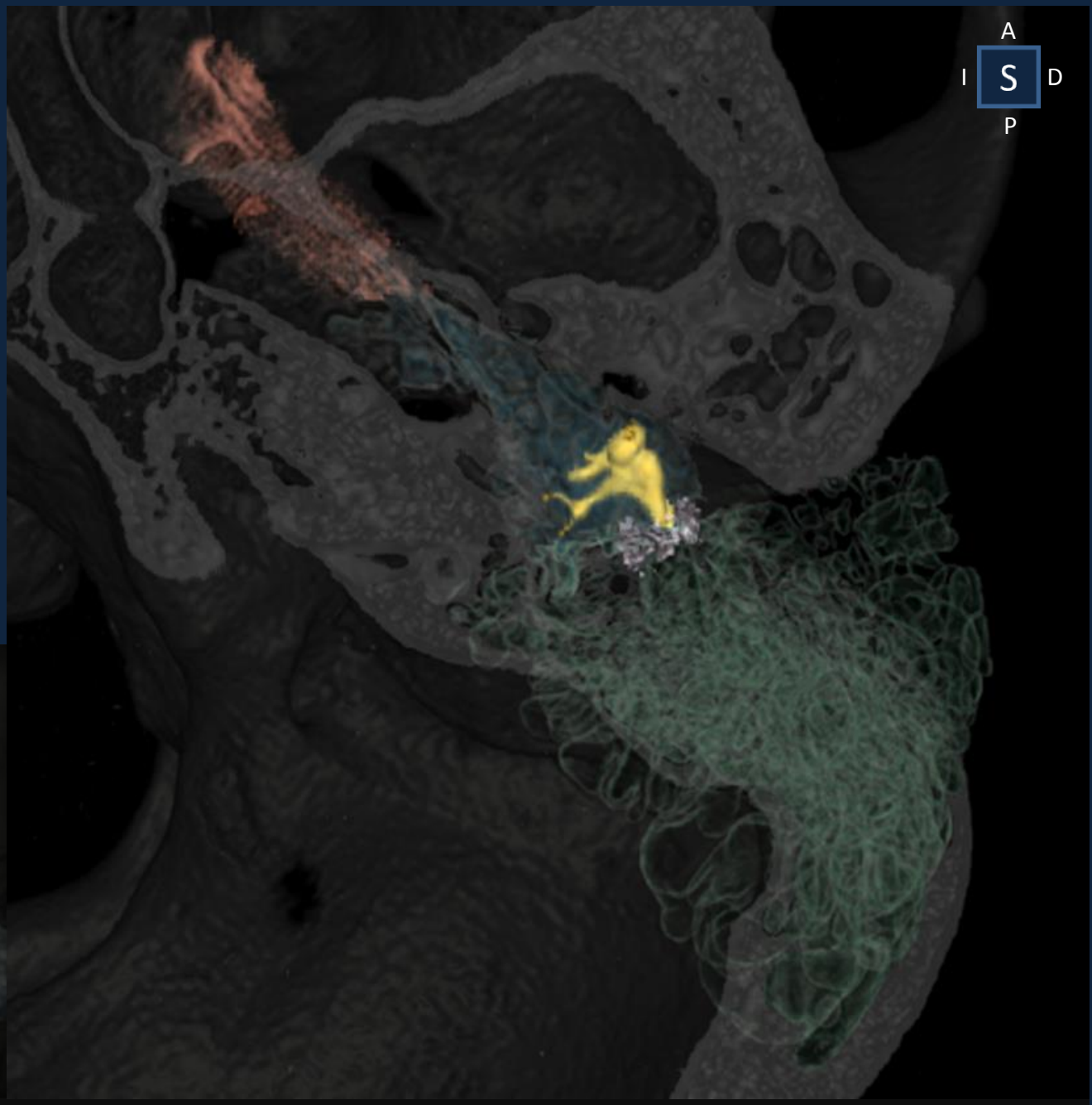

Cadena osicular en el Oído Medio

Oído Medio

Mesotímpano

Cadena osicular

- Martillo.
- Yunque.
- Estribo.

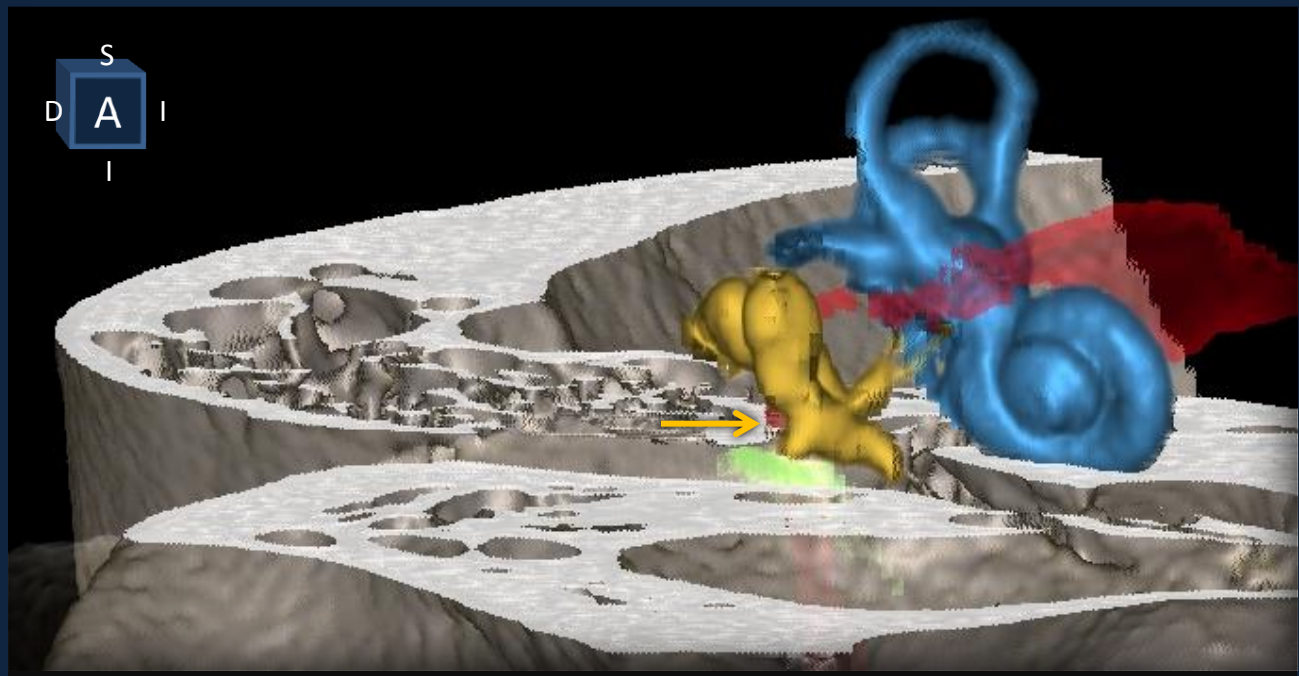

Martillo (⟶).

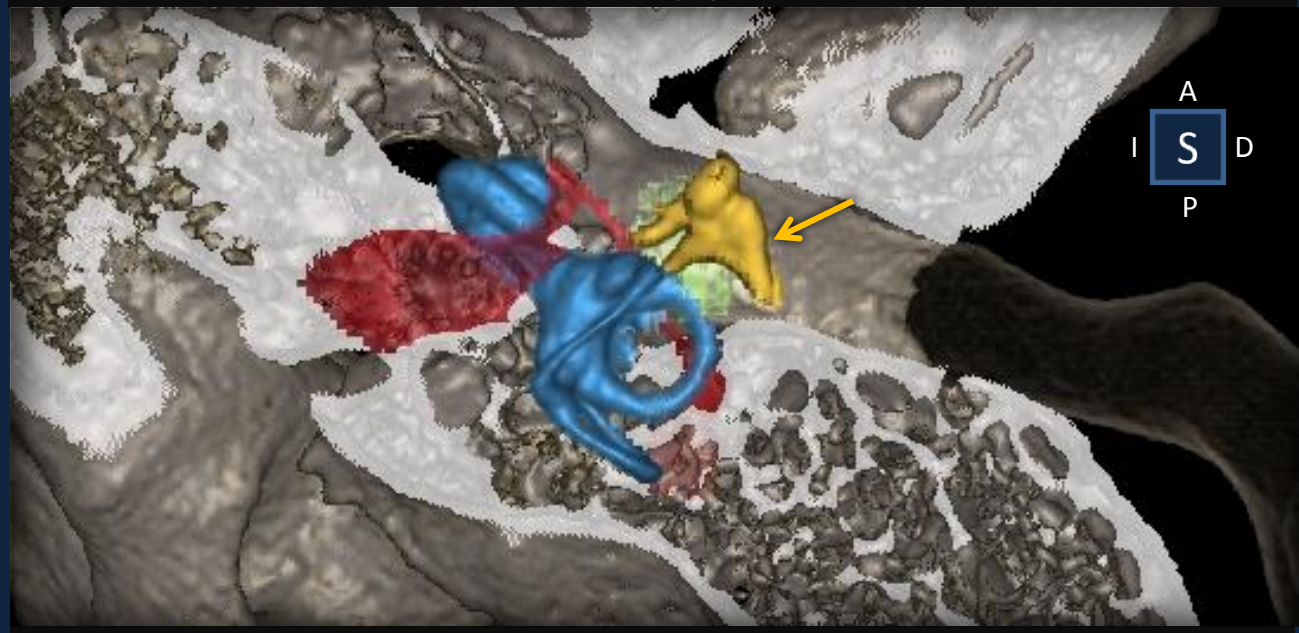

Yunque (⟶).

Oído Medio

Mesotímpano

Cadena osicular

- Martillo.
- Yunque.
- Estribo.

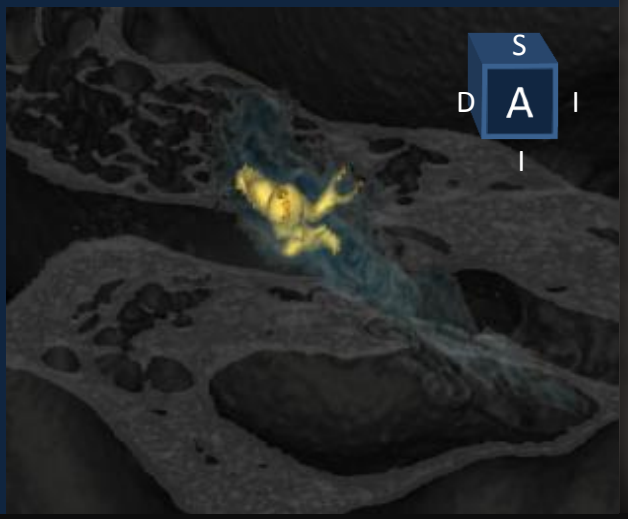

Cadena osicular en la Caja timpánica

Estribo (→),

Oído Medio

Hipotímpano

Contiene la apertura hacia la trompa de Eustaquio. En su margen medial se proyecta la Arteria Carótida Interna.

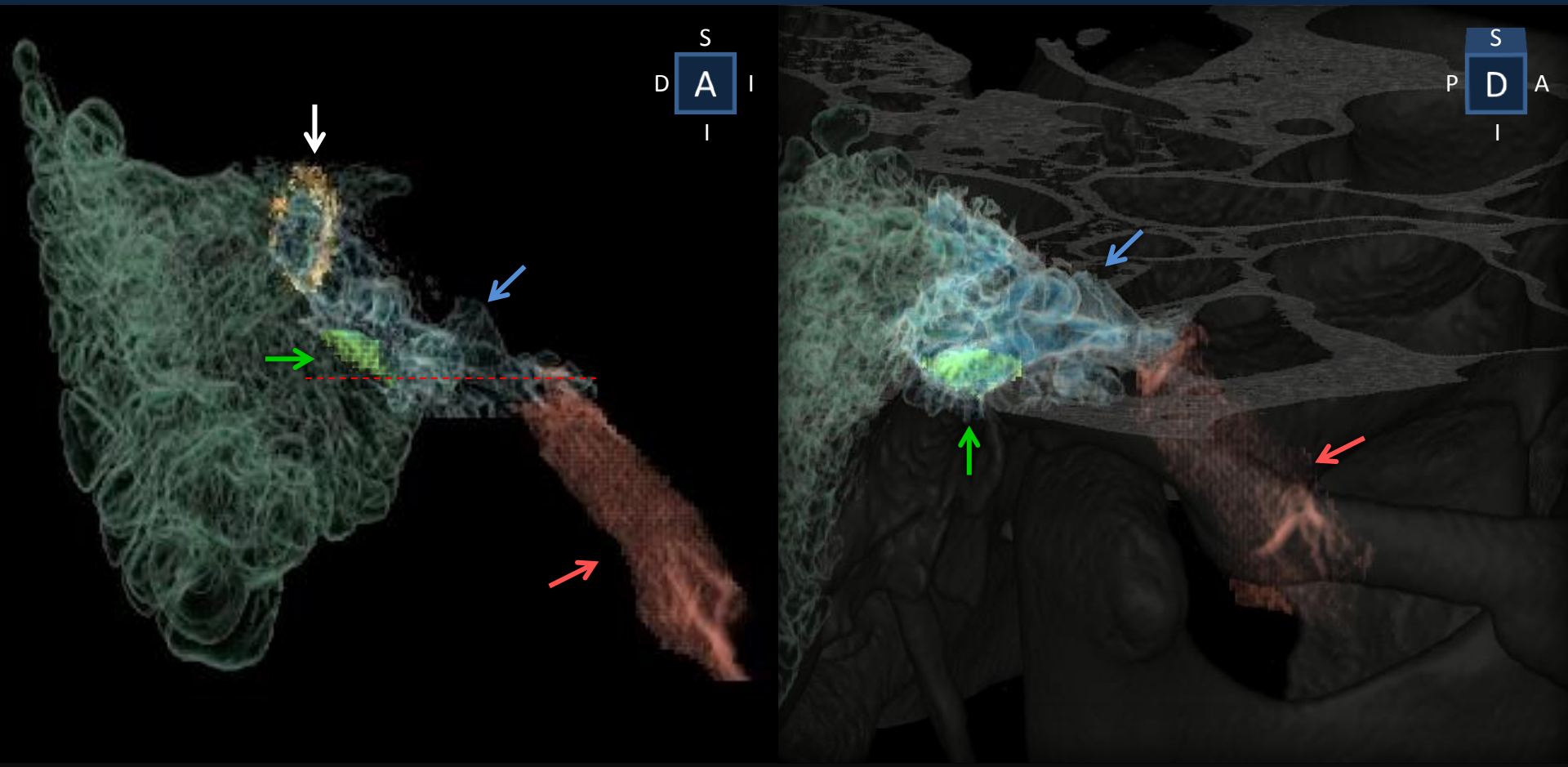

Aditus ad antrum (→), Caja timpánica (→), Trompa de Eustaquio (→), Membrana timpánica (→), Límite superior del hipotímpano a nivel de la MT (---).

Oído Interno

Laberinto óseo

(Detectable con TC).

- Cóclea *(Audición).*
- Vestíbulo *(Equilibrio).*
- Canales semicirculares.

Laberinto membranoso

(NO detectable con TC)

Conducto auditivo interno

- Nervio Facial.
- Nervio Vestibulococlear.

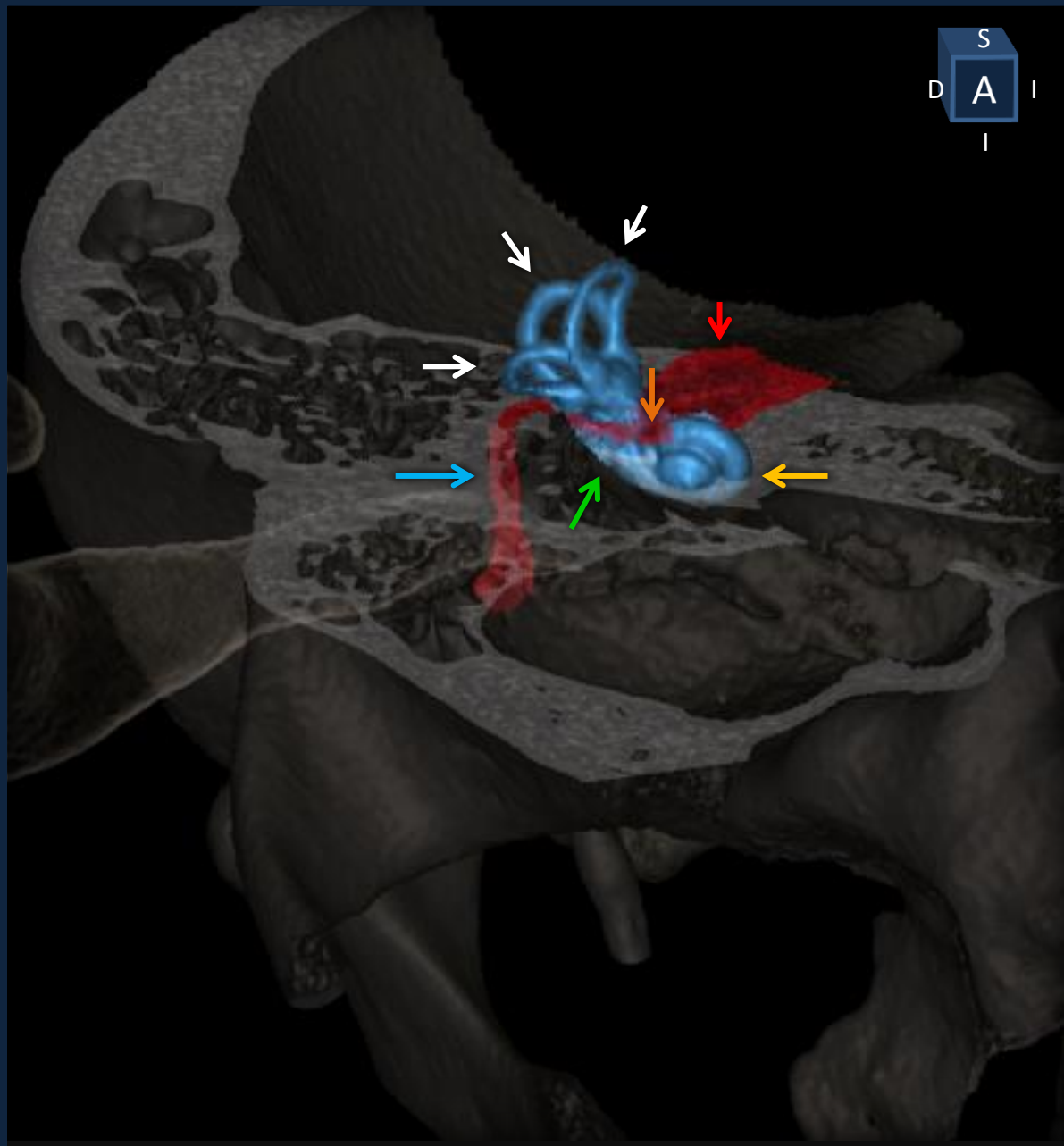

Cóclea (→), Vestíbulo (→), Canales semicirculares (→), Conducto auditivo interno (→), Región del gangio geniculado (→), Acueducto de Falopio (→).

Oído Interno

Laberinto óseo

Cóclea *(Audición).*

Vestíbulo *(Equilibrio).*

Canales semicirculares.

- Superior.
- Posterior.
- Lateral.

Cóclea (----), Vestíbulo (----), Canal semicircular superior (→), posterior (→) y lateral (→).

Oído Interno

Cóclea

Conducto óseo en forma de espiral que da 2,5 vueltas alrededor de un eje denominado modíolo. Está contenida en la cápsula ótica (ósea).

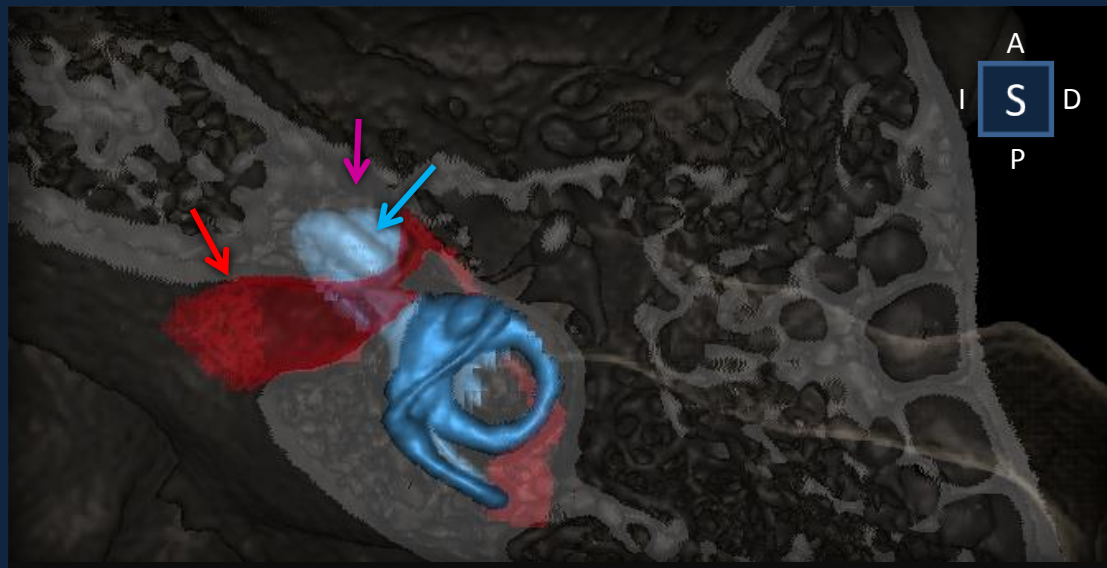

Cóclea (→), Relación con el Conducto auditivo interno (→), Cápsula ótica (→).

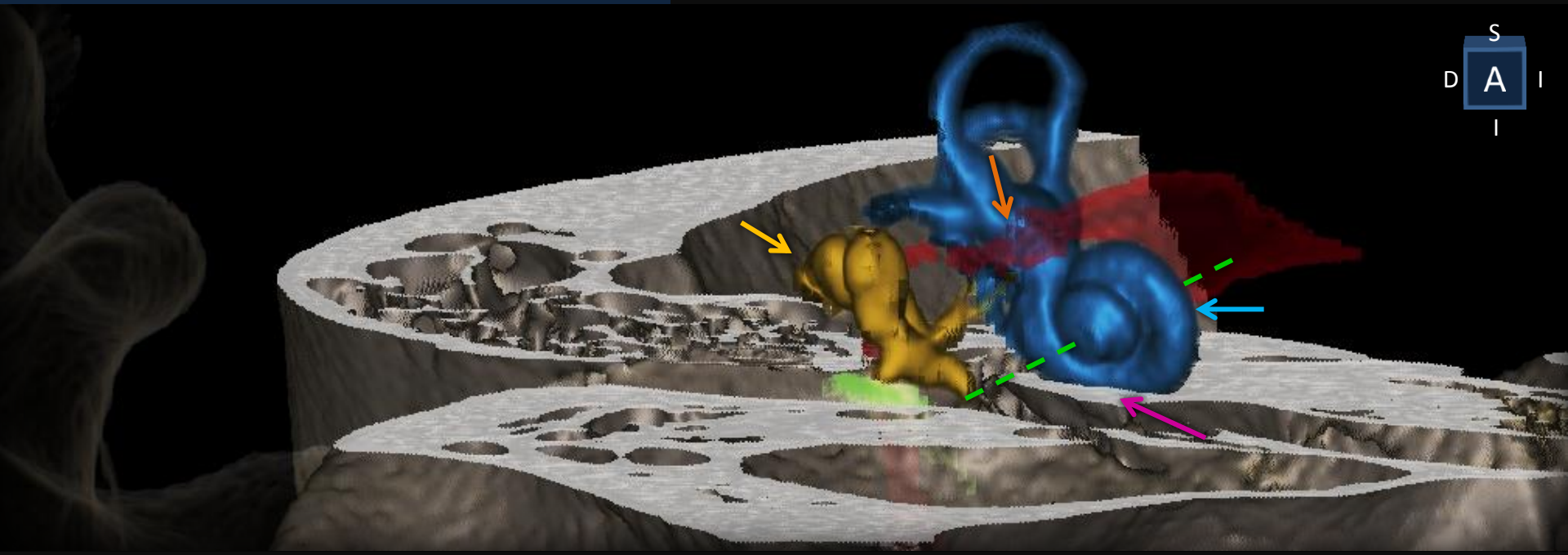

Cóclea (→), Modíolo (---), Relación con la cadena osicular (→), Cápsula ótica (→), Relación con el nervio Facial (→).

Oído Interno

Vestíbulo y Canales semicirculares

Vestíbulo: comunica la Cóclea con los Conductos semicirculares superior, posterior y lateral (laberinto membranoso).

Ventana oval: articula con la base del estribo.

Vestíbulo (→), Relación con la cadena osicular (→), Base del estribo en la ventana oval (→), Canales semicirculares (→).

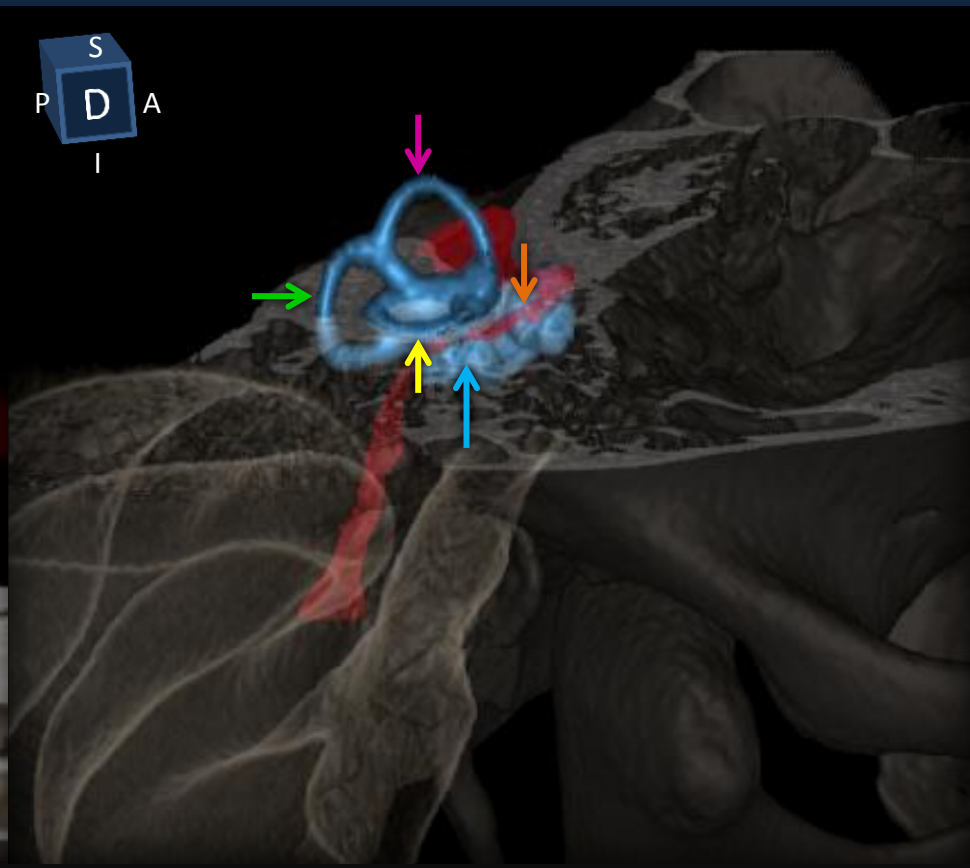

Vestíbulo (→), Relación con el nervio facial (→), Canal semicircular superior (→), posterior (→) y lateral (→).

Oído Interno

Conducto Auditivo Interno (CAI)

Poro acústico

Fundus del CAI

Nervio Facial

Nervio Vestibulococlear

CAI (→), Región del ganglio geniculado (→), Acueducto de Falopio (→).

CAI (→), Relación con el laberinto óseo (→), Región del ganglio geniculado (→).

Conclusiones

La valoración del hueso temporal debe realizarse de forma organizada y sistemática, comprendiendo la anatomía en las tres dimensiones del espacio.

Bibliografía

1- Juliano, A. F., Ginat, D. T., & Moonis, G. Imaging review of the temporal bone: part I. Anatomy and inflammatory and neoplastic processes. Radiology (2013), 269(1), 17-33.

2- Netter, F. H. (2012). Atlas of human anatomy. Elsevier Health Sciences.

3- Mallo, M. L., Giordanengo, C. C., Bertona, C. A., Bertona, J. J., Gigena, C., & Florez, M. P. Estudio del oído con TC Multidetector de 64 canales. Revista argentina de radiología (2010), 74(4), 367-374.

4- Garcia, P. M. Hueso Temporal. Anatomía normal y hallazgos patológicos de oido medio y oido interno (2014).

5- Jun, B. C., Song, S. W., Cho, J. E., Park, C. S., Lee, D. H., Chang, K. H., & Yeo, S. W. Three-dimensional reconstruction based on images from spiral high-resolution computed tomography of the temporal bone: anatomy and clinical application. Journal of Laryngology & Otology (2005), 119(09), 693-698.

6- Venail, F., Deveze, A., Lallemant, B., Guevara, N., & Mondain, M. Enhancement of temporal bone anatomy learning with computer 3D rendered imaging softwares. Medical teacher (2010), 32(7), e282-e288.