Análisis de las Lesiones Encefálicas en Resonancia Magnética en pacientes con Señales Transitorias de Alta Intensidad detectadas por Doppler Transcraneal

Surur A, Pessini L, Galindez J, Crespo G, Martín JJ

Sanatorio Allende – Córdoba, Argentina.

Poster Científico – SNC.

Mail de contacto: lucaspssn@gmail.com

Introducción

Es conocida la asociación entre Foramen Oval Permeable (FOP) y ACV criptogénico, sin embargo, existe poca evidencia acerca de cuáles son los hallazgos en Resonancia Magnética (RM) de encéfalo que se asocian a dicha condición.

Objetivos

Describir los hallazgos en RM de encéfalo en pacientes menores de 55 años que fueron estudiados por DTC con contraste de microburbujas, con antecedentes de ACV y/o con FOP.

Materiales y métodos

El presente estudio transversal prospectivo fue realizado en la ciudad de Córdoba, Argentina, entre enero de 2011 y marzo de 2015. Se incluyeron pacientes de ambos sexos, menores de 55 años, que fueron estudiados mediante Resonancia Magnética y Doppler Transcraneal con contraste de microburbujas por sospecha clínica de embolia paradojal, con antecedentes de ACV y/o de FOP, teniendo en cuenta sus FR.

Materiales y métodos

Doppler Transcraneal: Para ser consideradas como HITS, las señales detectadas debieron cumplir ser:

1- Transitorias: menos de 300 miliseg. de duración.

2- De alta intensidad (3 dB > circulación de fondo).

3- De señal unidireccional en el espectro.

4- Coincidentes con un sonido de chasquido.

Materiales y métodos

Para definir el grado de HITS, se utilizaron los criterios de Blersch, reconociendo 4 posibles categorías:

C0: Sin HITS.

C1: menos de 10 HITS.

C2: entre 10 y 25 HITS sin cortina.

C3: HITS en cortina.

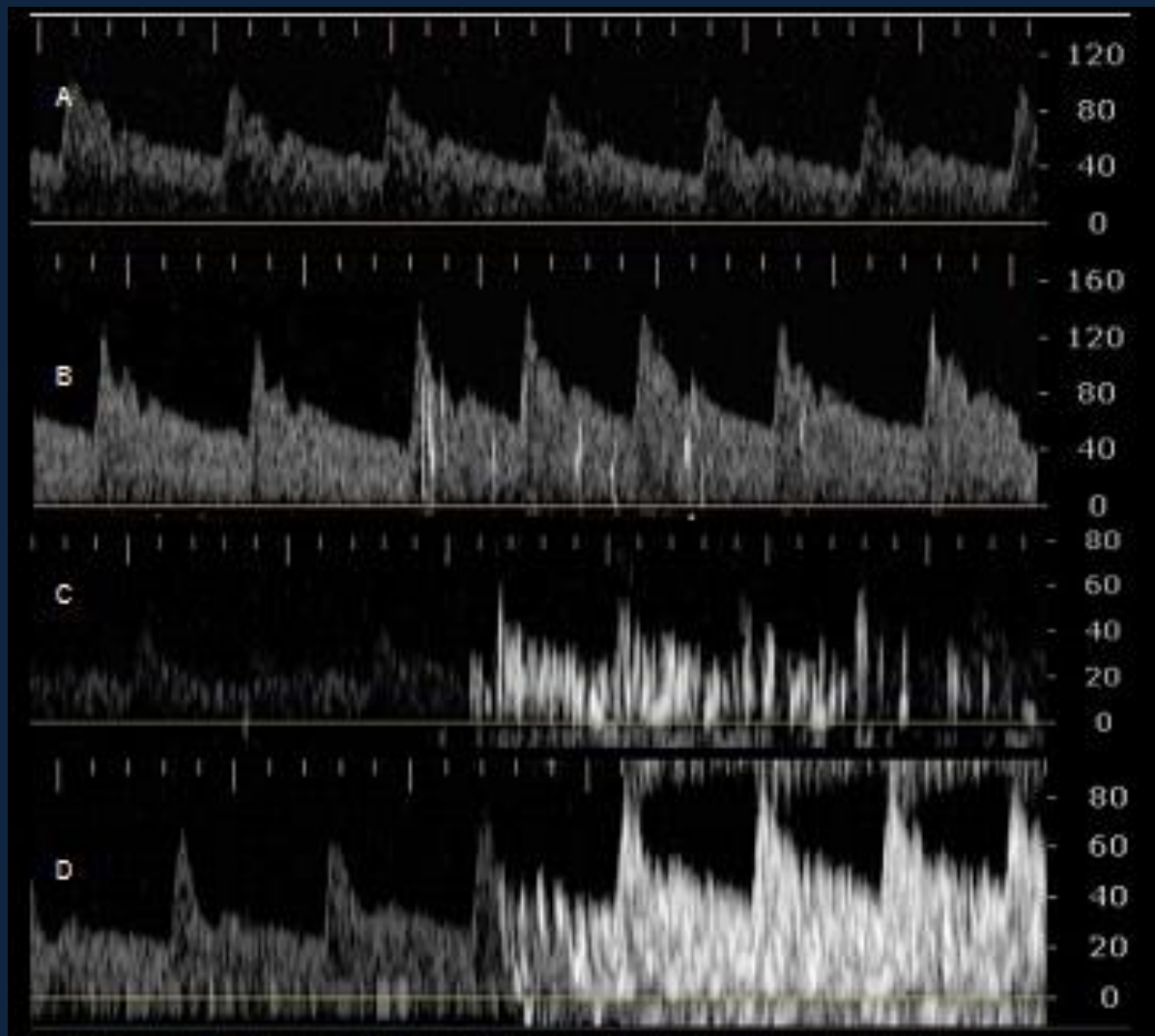

Figura nº 1: Registro espectral de las clases de HITS, evidenciados con DTC con contraste.

Referencias: A) HITS C0. B) HITS C1. C) HITS C2. D) HITS C3.

Materiales y métodos

Resonancia Magnética:

Las lesiones fueron estudiadas teniendo en cuenta (tabla I) su localización, distribución (número y simetría de lesiones) y el territorio vascular afectado.

Localización
Supratentorial (ST)
Sustancia gris (SG)
Núcleos de la base (NB)
Fibras en U subcorticales (SC)
Periventricular (PV)
Corona radiada (CR)
Cuerpo calloso (CC)
Infratentorial (IT)
Región del tronco (RT)
Región del cerebelo (RC)
Distribución
Sin lesiones (SL)
Lesión única (LU)
Múltiples unilaterales (MU)
Múltiples bilaterales (MB)
Territorio vascular
Circulación anterior (CA)
Arteria cerebral anterior (ACA)
Arteria cerebral media (ACM)
Circulación posterior (CP)
Arterias del tronco (AT)
Arterias cerebelosas (AC)
Ambas, CA y CP (A)

Tabla I: Características de las lesiones estudiadas en nuestra muestra.

Materiales y métodos

Resonancia Magnética:

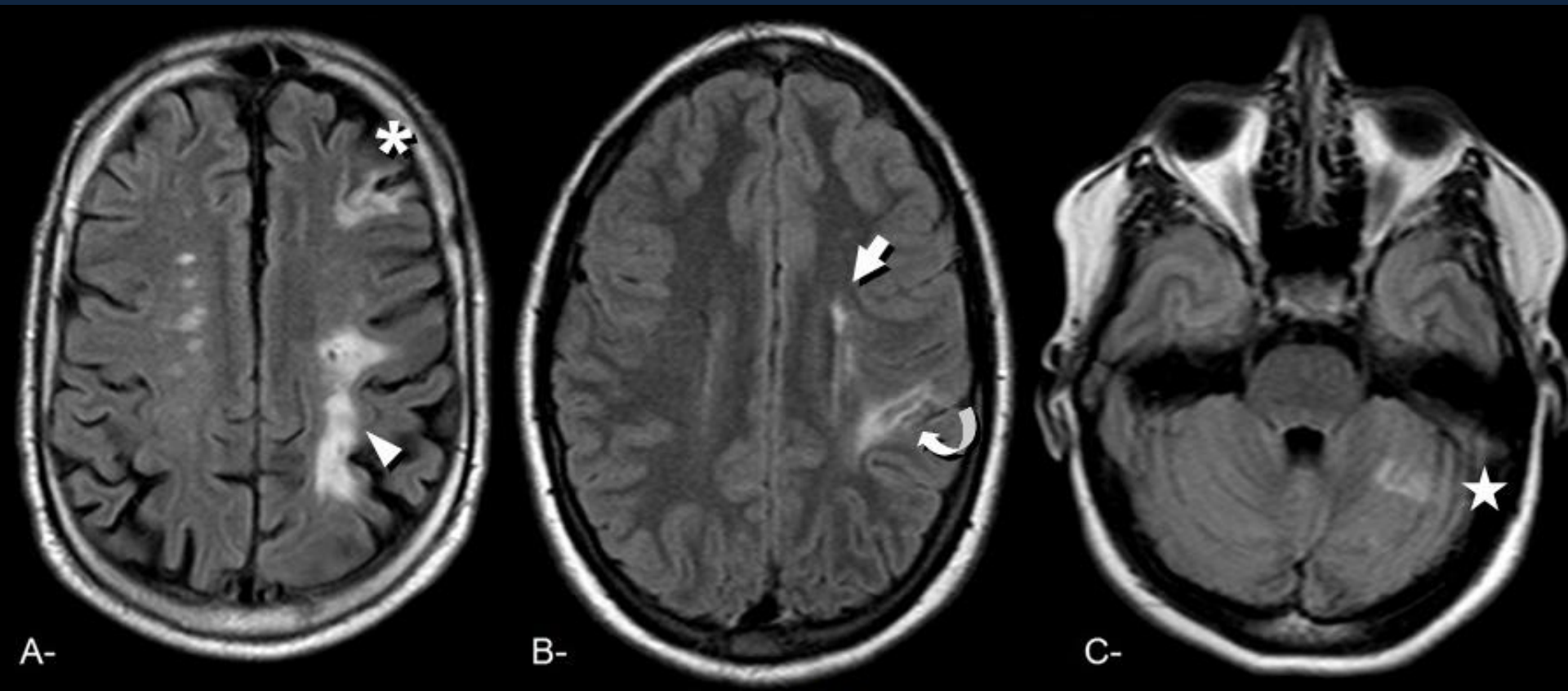

Referencias: A) Afectación cortical (asterisco) y subcortical (cabeza de flecha) a nivel de centros semiovales. B) Afectación cortical (flecha curva), de la unión cortico-subcortical y de la sustancia blanca periventricular (flecha). C) Afectación de la circulación posterior a nivel del hemisferio cerebeloso izquierdo (estrella).

Figura n° 2: Imágenes de RM mostrando lesiones hiperintensas en la secuencia FLAIR.

Resultados

Se obtuvo una muestra (n) de 47 pacientes < 55 años, los cuales fueron estudiados con RM y DTC con inyección de microburbujas (47% sexo masculino y 53% sexo femenino, edad media: 42 años, rango etario: 17 – 54, DS ± 12,4).

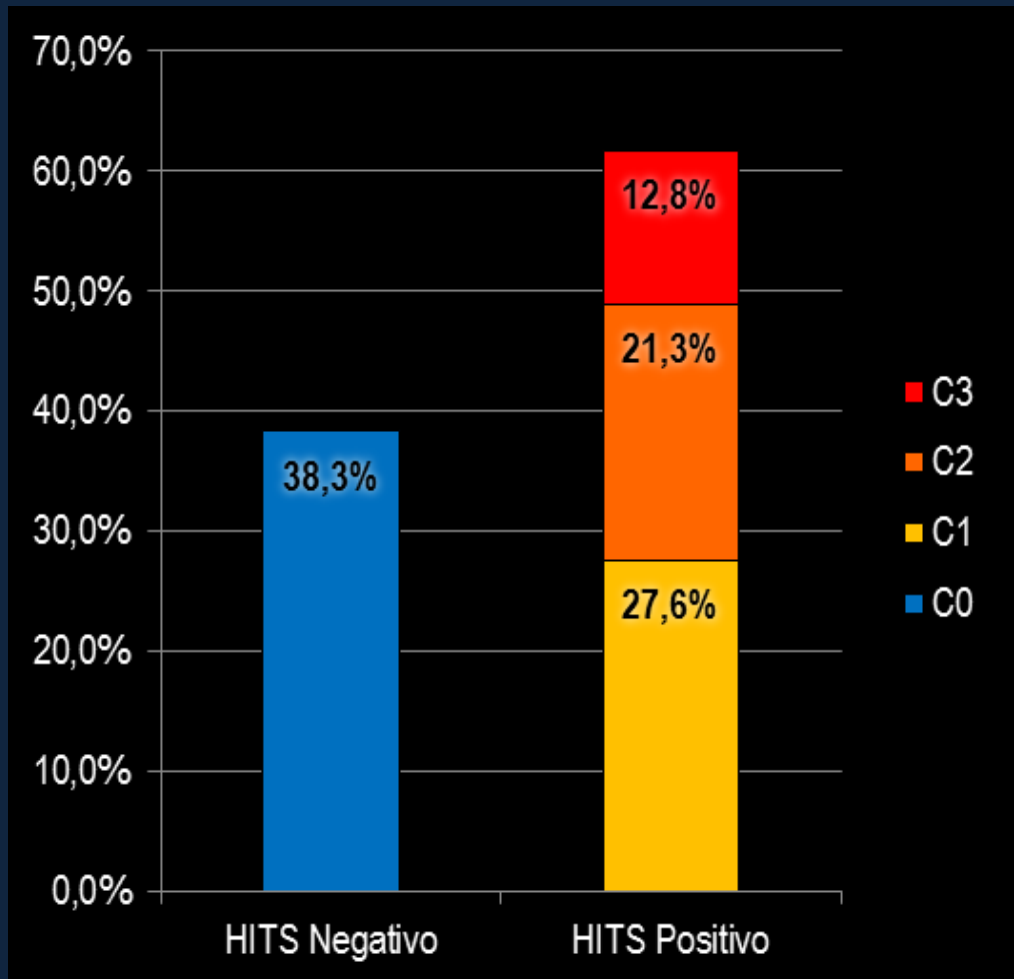

Muestra (n): 47 pacientes < 55a.
47% ♂ - 53% ♀.
Edad media: 42 años.
38% HITS negativos
62% HITS positivos

Resultados

Se obtuvo una muestra (n) de 47 pacientes < 55 años, los cuales fueron estudiados con RM y DTC con inyección de microburbujas (47% sexo masculino y 53% sexo femenino, edad media: 42 años, rango etario: 17 – 54, DS ± 12,4).

Localización	Lesiones totales (%)	HITS (%) POSITIVO	HITS (%) NEGATIVO	Valor p
ST	78,7	63,2	36,8	0,7155
SG	19,1	61,5	38,5	
NB	14,9	60,0	40,0	
SC	72,3	83,3	16,7	**0,0294**
PV	19,1	64,3	35,7	
CR	31,9	47,8	52,2	0,0753
CC	2,1	50,0	50,0	
IT	19,1	63,6	36,4	
RT	14,9	75,0	25,0	
RC	4,3	50,0	50,0	0,6918
Distribución				
SL	8,5	75,0	25,0	
LU	38,3	66,7	33,3	0,7590
MU	14,9	42,9	57,1	0,4029
MB	38,3	61,1	38,9	
Territorio vascular				
CA	68,1	53,1	46,9	0,1109
ACA	36,2	52,9	47,1	0,3710
ACM	68,1	53,1	46,9	0,1109
CP	44,7	61,9	38,1	
AT	29,8	64,3	35,7	
AC	19,1	55,6	44,4	0,7155
A	21,3	40,0	60,0	0,1500

Referencias: ST: supratentorial, SG: sustancia gris, SC: subcortical, PV: periventricular, CR: corona radiada, CC: cuerpo calloso, IT: infratentorial, RT: región del tronco, RC: región del cerebelo, SL: sin lesiones, LU: lesión única, MU: múltiples unilaterales, MB: múltiples bilaterales, CA: circulación anterior ACA: arteria cerebral anterior, ACM: arteria cerebral media, CP: circulación posterior, AT: arterias del tronco, AC: arterias del cerebelo, A: ambas (CA y CP).

Tabla II: Porcentaje de pacientes HITS negativo y positivo para cada categoría de Localización lesional, Distribución y Territorio vascular afectado, con resultados de valor p bilateral en el test exacto de Fisher.

Resultados

De los pacientes estudiados, el 61,7% fue HITS positivo en el DTC (27,6% fueron C1, 21,3% C2 y 12,8% C3), y el 38,3% HITS negativo (C0).

	Valor p			
Localización	**C0**	**C1**	**C2**	**C3**
ST		0,8427	0,7909	0,7841
SG		0,5432	0,4015	0,6931
NB				
SC	0,0680	0,0615		0,7150
PV			0,6931	0,4098
CR	0,1590		0,1985	0,7409
CC				
IT		0,7491	0,1966	
RT		0,6067		0,4490
RC	0,4754	0,2644	0,0895	0,5991
Distribución				
SL			0,1941	
LU	0,7590	0,0911	0,1500	0,1848
MU	0,4029			0,5710
MB		0,0535	0,0649	
Territorio vascular				
CA	0,8416	0,5041	0,3595	
ACA		0,5717	0,6953	
ACM	0,8416	0,5041	0,3595	
CP	0,6341	0,4319	**0,0275**	
AT	0,5746	0,7567	0,3855	0,4002
AC		0,4463	0,0866	
A	0,3467		0,3614	

Referencias: ST: supratentorial, SG: sustancia gris, SC: subcortical, PV: periventricular, CR: corona radiada, CC: cuerpo calloso, IT: infratentorial, RT: región del tronco, RC: región del cerebelo, SL: sin lesiones, LU: lesión única, MU: múltiples unilaterales, MB: múltiples bilaterales, CA: circulación anterior ACA: arteria cerebral anterior, ACM: arteria cerebral media, CP: circulación posterior, AT: arterias del tronco, AC: arterias del cerebelo, A: ambas (CA y CP).

Tabla III: Valores p para cada clase de HITS (C0, C1, C2, C3) en el test exacto de Fisher.

Resultados

Localización lesional

El 78,7% tuvo afectación supratentorial (63,2% HITS + y 36,8% HITS -). El 19,1% tuvo afectación infratentorial (63,6% HITS + y 36,4% HITS -).

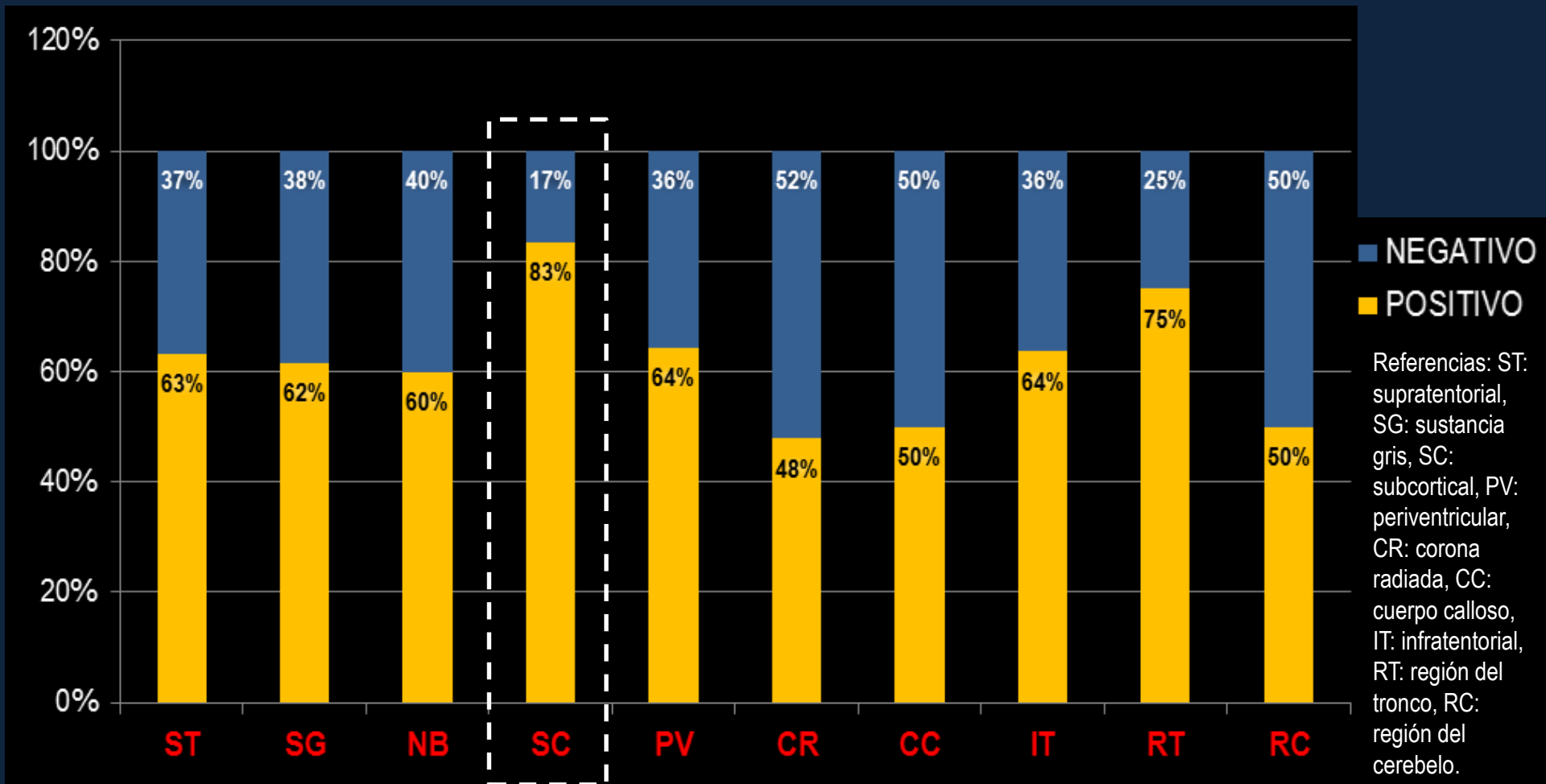

Referencias: ST: supratentorial, SG: sustancia gris, SC: subcortical, PV: periventricular, CR: corona radiada, CC: cuerpo calloso, IT: infratentorial, RT: región del tronco, RC: región del cerebelo.

Hallazgos concuerdan con Boutet:

Relación estadísticamente significativa entre pacientes con FOP y lesiones localizadas a nivel de las fibras en U subcorticales (**SC**). Dicha relación también fue observada en otros estudios, aunque de manera no significativa (p **0,0294**).

Resultados

Distribución lesional

El 8,5% presentó SL en encéfalo, el 38,3% con LU, 14,9% con lesiones MU y el 38,3% con lesiones MB.

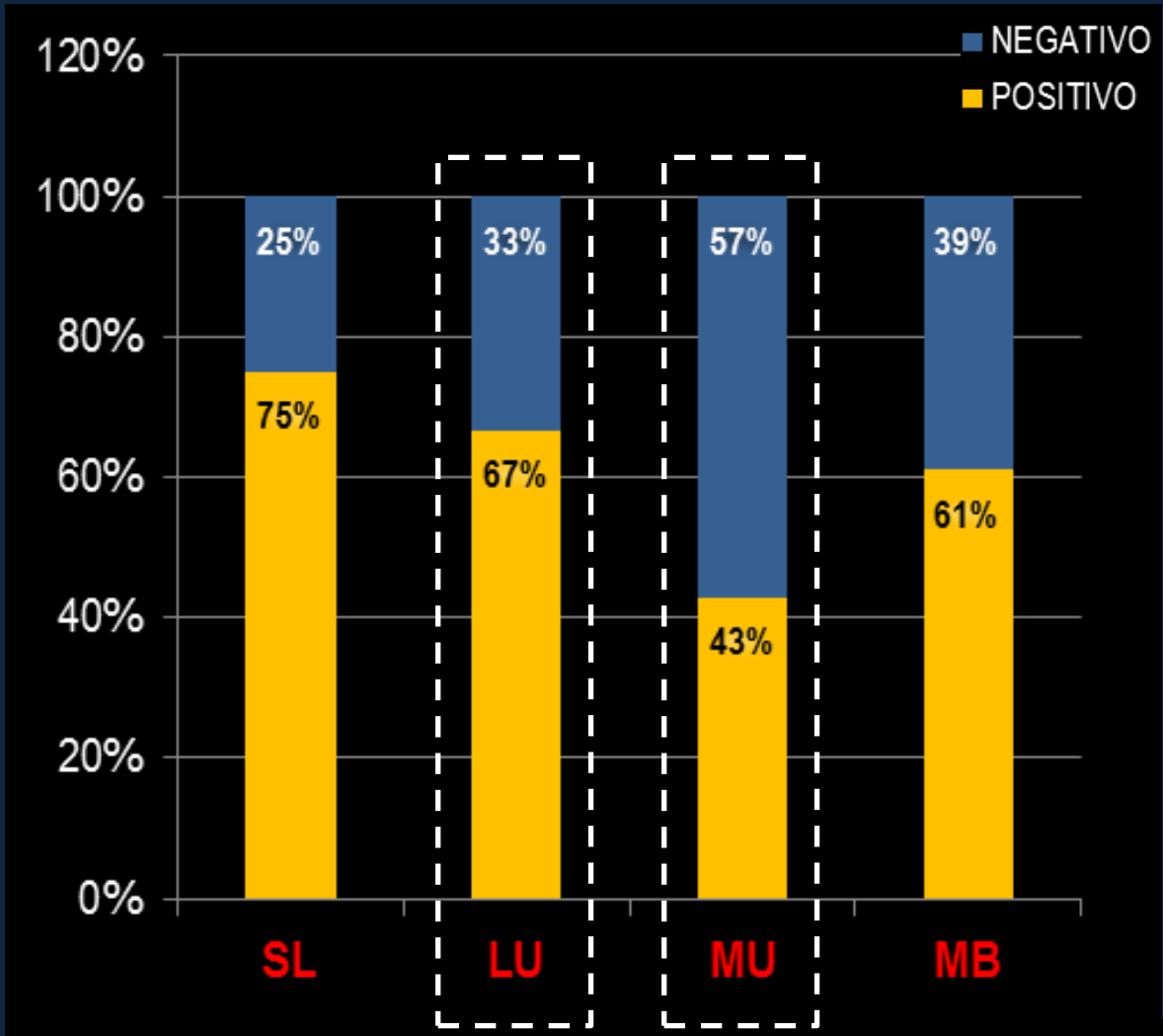

Referencias: SL: sin lesiones, LU: lesión única, MU: múltiples unilaterales, MB: múltiples bilaterales.

Hallazgos concuerdan con Boutet, Huang, Lamy, Feurer, Liu, Jauss y Santamarina:

Mayor proporción de lesiones múltiples bilaterales (61,1% **MB**). Adicionalmente hay una alta proporción de pacientes con lesión únicas (66,7% **LU**).

Alta proporción de pacientes **SL** con HITS positivos (75%): Carece de significancia estadística, ya que la cantidad total de pacientes sin lesiones fue muy reducida (8,5%).

Resultados

Territorio vascular afectado

El 68,1% del total tuvo afectación de la CA (53,1% HITS + y 46,9% HITS -).
El 44,7% tuvo afectación de la CP (61,9% HITS + y 38,1% HITS -).

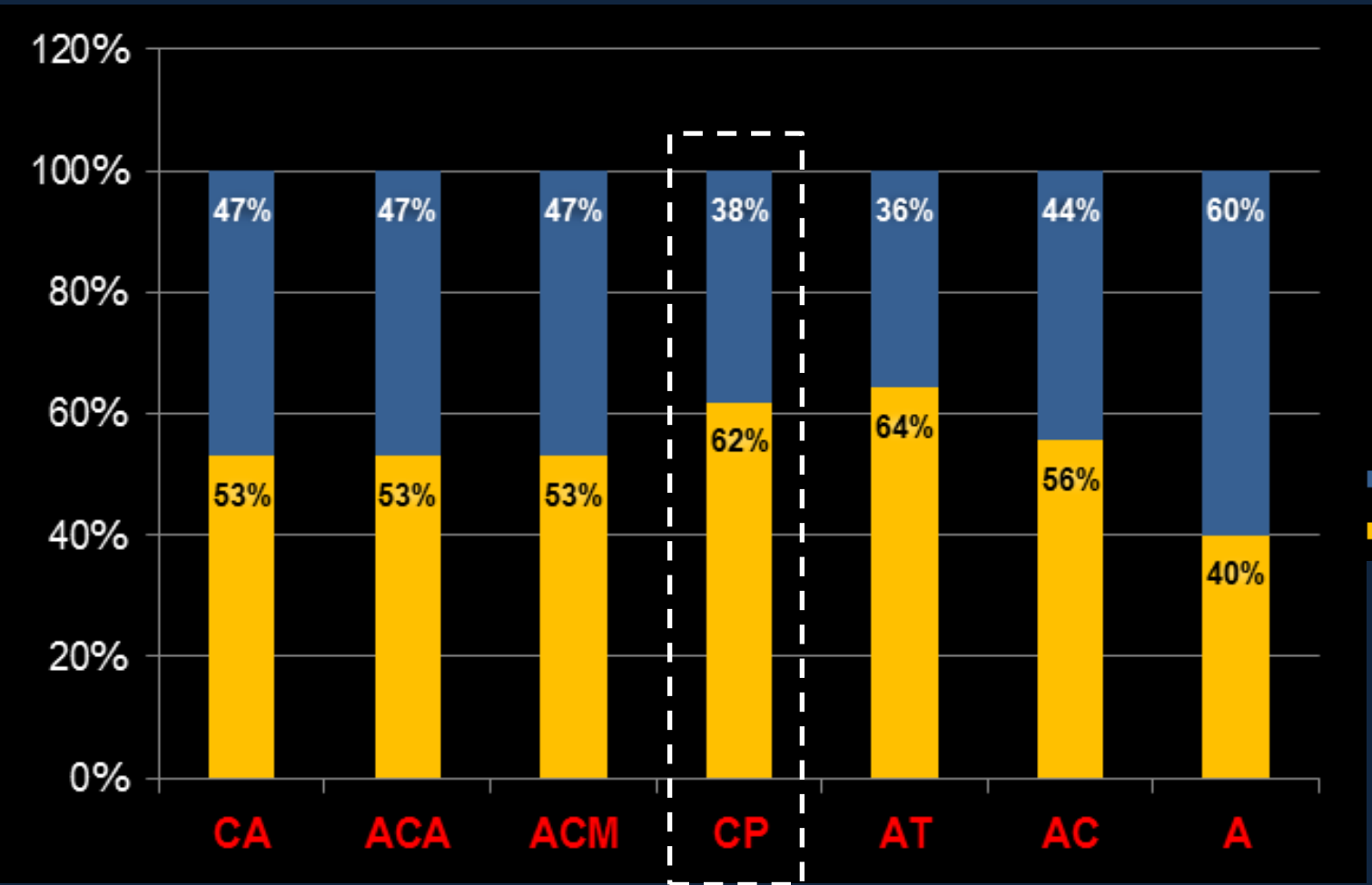

Referencias: CA: circulación anterior ACA: arteria cerebral anterior, ACM: arteria cerebral media, CP: circulación posterior, AT: arterias del tronco, AC: arterias del cerebelo, A: ambas (CA y CP).

- NEGATIVO
- POSITIVO

Coinciden los hallazgos con Jauss, Boutet y Lamy:

Pacientes con HITS positivos tienen mayor afectación de la circulación posterior (**CP** 61,9%) con respecto a la CA (53,1%) con p no significativas.

Cuando consideramos sólo el subgrupo con HITS C2, hay una relación significativa (p 0,0275) con lesiones en la CP, lo cual concuerda con Jauss.

Conclusiones

En pacientes con HITS positivos en DTC, predominan las lesiones a nivel de las fibras en U subcorticales. Las mismas suelen ser lesiones únicas o lesiones múltiples con distribución bilateralmente simétrica. En pacientes con HITS moderados, predomina la afectación del territorio vascular de la circulación posterior.

Conclusiones

Recomendamos el uso de esta simple técnica de DTC con microburbujas conjuntamente a la RM para caracterizar mejor las lesiones cerebrales, a veces inespecíficas, y determinar el origen embolico de las mismas en pacientes jóvenes y a veces asintomáticos.

Bibliografía

1.Evers SMAA, Struijs JN. Ament AJHA, van Genugten MLL, Jager JC, van den Bos GAM. International comparison of stroke cost studies. Stroke. 2004; 35: 1209–1215.

2.Go AS, Mozaffarian D, Roger VL, Benjamin EJ, Berry JD, Blaha MJ, Dai S, Ford ES, Fox CS, Franco S, Fullerton HJ, Gillespie C, Hailpern SM, Heit JA, Howard VJ, Huffman MD, Judd SE, Kissela BM, Kittner SJ, Lackland DT, Lichtman JH, Lisabeth LD, Mackey RH, Magid DJ, Marcus GM, Marelli A, Matchar DB, McGuire DK, Mohler ER 3rd, Moy CS, Mussolino ME, Neumar RW, Nichol G, Pandey DK, Paynter NP, Reeves MJ, Sorlie PD, Stein J, Towfighi A, Turan TN, Virani SS, Wong ND, Woo D, Turner MB;on behalf of the American Heart Association Statistics Committee and Stroke Statistics Subcommittee. Heart disease and stroke statistics—2014 update: a report from the American Heart Association. Circulation. 2014;129:e28–e292.

3.Melcon CM, Melcon MO. Prevalence of stroke in an Argentine community.Neuroepidemiology.2006.27(2),81-88.

4.Floßmann E, Schulz UG, Rothwell PM. Systematic review of methods and results of studies of the genetic epidemiology of ischemic stroke. Stroke. 2004;35(1):212-27.

5.Guiraud V, Amor MB, Mas JL, Touzé E. Triggers of ischemic stroke: a systematic review. Stroke. 2010;41(11):2669-77.

6.Adams HP, Bendixen BH, Kappelle LJ, Biller J, Love BB, Gordon DL, Marsh E. Classification of subtype of acute ischemic stroke. Definitions for use in a multicenter clinical trial. TOAST. Trial of Org 10172 in Acute Stroke Treatment. Stroke. 1993. 24(1), 35-41.

7.Sher K, Shah S, Kumar S. Etiologic Patterns of Ischaemic Stroke in Young Adults. Journal of the College of Physicians and Surgeons Pakistan 2013;23(7):472-475.

8.Sacco RL, Ellenberg JH, Mohr JP, Tatemichi TK, Hier DB, Price TR, Wolf PA. Infarcts of undetermined cause: the NINCDS Stroke Data Bank. Ann Neurol. 1989;25(4):382.

9.Petty GW, Brown RD Jr, Whisnant JP, Sicks JD, O'Fallon WM, Wiebers DO. Ischemic stroke subtypes: a population-based study of incidence and risk factors. Stroke. 1999;30(12):2513.

10.Kolominsky-Rabas PL, Weber M, Gefeller O, Neundoerfer B, Heuschmann PU. Epidemiology of ischemic stroke subtypes according to TOAST criteria: incidence, recurrence, and long-term survival in ischemic stroke subtypes: a population-based study. Stroke. 2001;32(12):2735.

11.Schulz UG, Rothwell PM. Differences in vascular risk factors between etiological subtypes of ischemic stroke: importance of population-based studies. Stroke. 2003;34(8):2050.

12.Schneider AT, Kissela B, Woo D, Kleindorfer D, Alwell K, Miller R, Szaflarski J, Gebel J, Khoury J, Shukla R, Moomaw C, Pancioli A, Jauch E, Broderick J. Ischemic stroke subtypes: a population-based study of incidence rates among blacks and whites. Stroke. 2004;35(7):1552.

13.Lee BI, Nam HS, Heo JH, Kim DI, Yonsei Stroke Team. Yonsei Stroke Registry. Analysis of 1,000 patients with acute cerebral infarctions. Cerebrovasc Dis. 2001;12(3):145.

14.Dey KK, Mukherjee A. Cryptogenic Stroke. Medicine Update. 2011;209-213.

15.Bailey C, Allaqaband S, Bajwa T. Current Management of Patients with Patent Foramen Ovale and Cryptogenic Stroke: Our Experience and Review of the Literature. Wisconsin Medical Journal 2004;103(4)32-36.

16.Chan M, Nadareishvili Z, Norris J. Diagnostic Strategies in Young Patients with Ischemic Stroke in Canada. Can. J. Neurol. Sci. 2000;27:120-124.

17.Finsterer J, Management of cryptogenic stroke. Acta Neurol. Belg. 2010;110:135-147.

18.Handke M, Harloff A, Olschewski M, Hetzel A, Geibel A. Patent Foramen Ovale and Cryptogenic Stroke in Older Patients. N Engl J Med. 2007;357:2262-8.

19.Overell JR, Bone I, Less KR. Interatrial septal abnormalities and stroke: a meta-analysis of case control studies. Neurology. 2000;55:1172-1179.

20.Steiner M, Di Tullio M, Rundek T, Gan R, Chen X, Liguori C, Brainin M, Homma S, Sacco R. Patent Foramen Ovale Size and Embolic Brain Imaging Findings Among Patients With Ischemic Stroke. Stroke. 1998;29:944-948.

21.Jauch EC, Saver JL, Adams HP Jr., Bruno A, Connors JJ, Demaerschalk BM, Khatri P, McMullan PW Jr., Qureshi AI, Rosenfield K, Scott PA, Summers DR, Wang DZ, Wintermark M, Yonas H. Guidelines for the early management of patients with acute ischemic stroke: a guideline for healthcare professionals from the American Heart Association/American Stroke Association. Stroke. 2013; 44:870-947.

22.Blersch W, Draganski B, Holmer S, Koch H, Schlachetzki F, Bogdahn U, Holscher T. Transcranial Duplex Sonography in the Detection of Patent Foramen Ovale. Radiology 2012;3:693-699.

23.Teague SM, Sharma MK. Detection of paradoxical cerebral echo contrast embolization by transcranial Doppler ultrasound. Stroke 1991;22:740-745.

24.Consensus Committee of the Ninth Cerebral Hemodynamic Symposium. Basic identification criteria of Doppler microembolic signals. Stroke. 1995;26:1123

25.Huang YY, Shao B, Ni XD, Li JC. Differential lesion patterns on T2-weighted magnetic resonance imaging and fluid-attenuated inversion recovery sequences in cryptogenic stroke patients with patent foramen ovale. Journal of Stroke and Cerebrovascular Diseases. 2014.23(6), 1690-1695.

26.Boutet C, Rouffiange-Leclair L, Garnier P, Quenet S, Delsart D, Varvat J, Barral FG. Brain magnetic resonance imaging findings in cryptogenic stroke patients under 60 years with patent foramen ovale. European journal of radiology. 2014.83(5), 824-828.

27.Lamy C, Giannesini C, Zuber M, Arquizan C, Meder JF, Trystram D, Mas JL. Clinical and imaging findings in cryptogenic stroke patients with and without patent foramen ovale the PFO-ASA study. Stroke. 2002.33(3), 706-711.

28.Liu JR, Plötz BM, Rohr A, Stingele R, Jansen O, Alfke K. Association of right-to-left shunt with frontal white matter lesions in T2-weighted MR imaging of stroke patients. Neuroradiology. 2009.51(5), 299-304.

29.Jauss M, Wessels T, Trittmacher S, Allendörfer J, Kaps M. Embolic lesion pattern in stroke patients with patent foramen ovale compared with patients lacking an embolic source. Stroke. 2006.37(8), 2159-2161.

30.Santamarina E, González-Alujas MT, Muñoz V, Rovira A, Rubiera M, Ribó M, Molina CA. Stroke patients with cardiac atrial septal abnormalities: differential infarct patterns on DWI. Journal of Neuroimaging. 2006.16(4), 334-340.

31.Feurer R, Sadikovic S, Esposito L, Schwarze J, Bockelbrink A, Hemmer B, Poppert H. Lesion patterns in patients with cryptogenic stroke with and without right-to-left-shunt. European Journal of Neurology. 2009.16(10), 1077-1082.

32.Handke M, Harloff A, Bode C, Geibel A. Patent foramen ovale and cryptogenic stroke: a matter of age?. In Seminars in thrombosis and hemostasis. 2009.35(5), 505-514.