

PATRONES ANORMALES EN LA TCAR DE TORAX

Solari Damián

Fundación Villavicencio

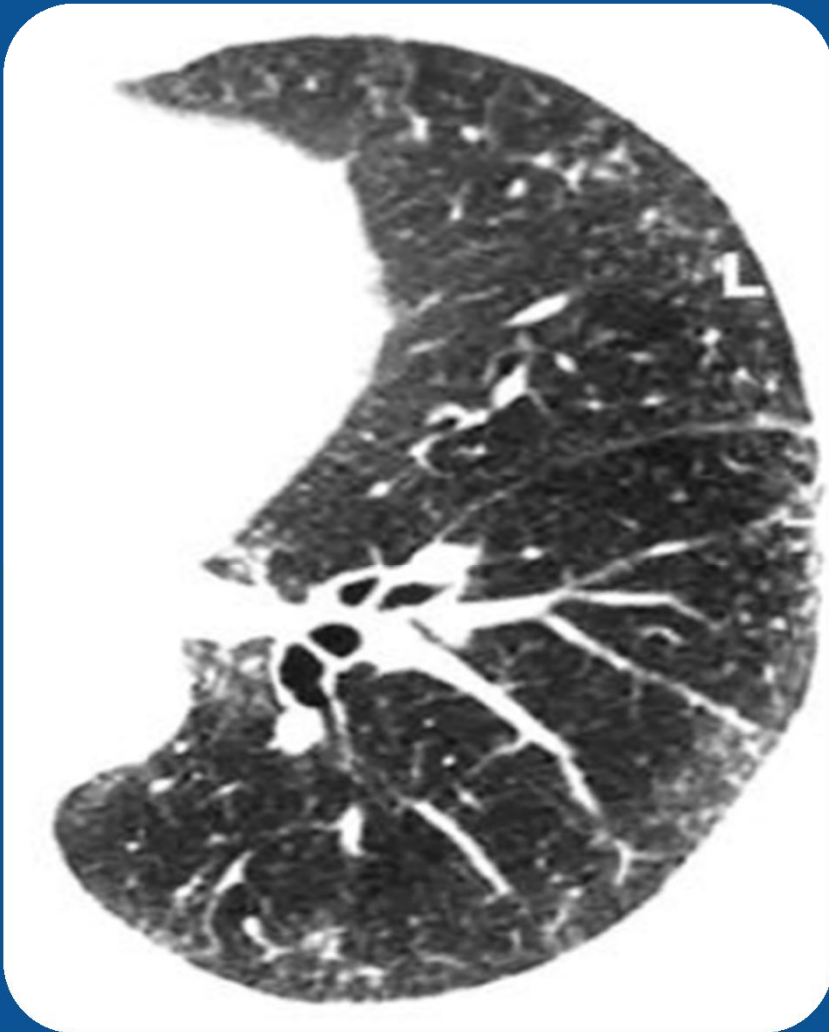
Rosario – Santa Fe



PATRONES PULMONARES TCAR

1. PATRON LINEAL – RETICULAR
2. PATRON NODULAR
3. PATRON DISMINUCION DENSIDAD
4. PATRON AUMENTO DENSIDAD

1-PATRON LINEAL-RETICULAR



1. LISO
2. IRREGULAR
3. NODULAR

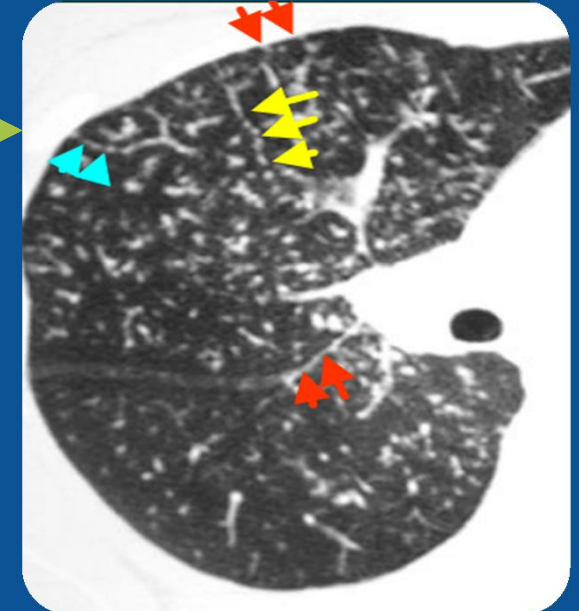
CAUSAS:

- INSUFICIENCIA CARDIACA
- FIBROSIS PULMONAR
- LINFANGITIS CARCINOMATOSA

2-PATRON INTERSTICIAL NODULAR

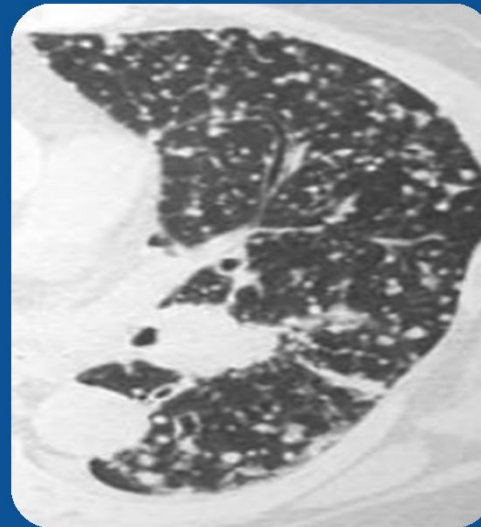
PERILINFATICOS

- SARCOIDOSIS
- LINFANGITIS CARCINOMATOSA (LC)



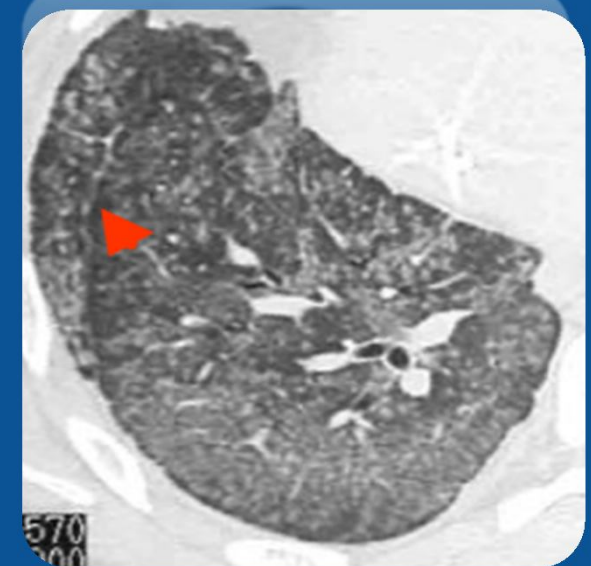
AZAR

- MTTTS HEMATÓGENA
- TBC MILIAR



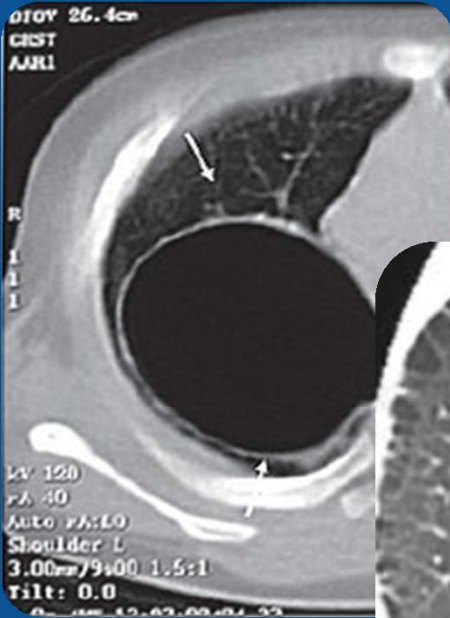
CENTRO-LOBULILLAR

- NEUMONITIS POR HIPERS.

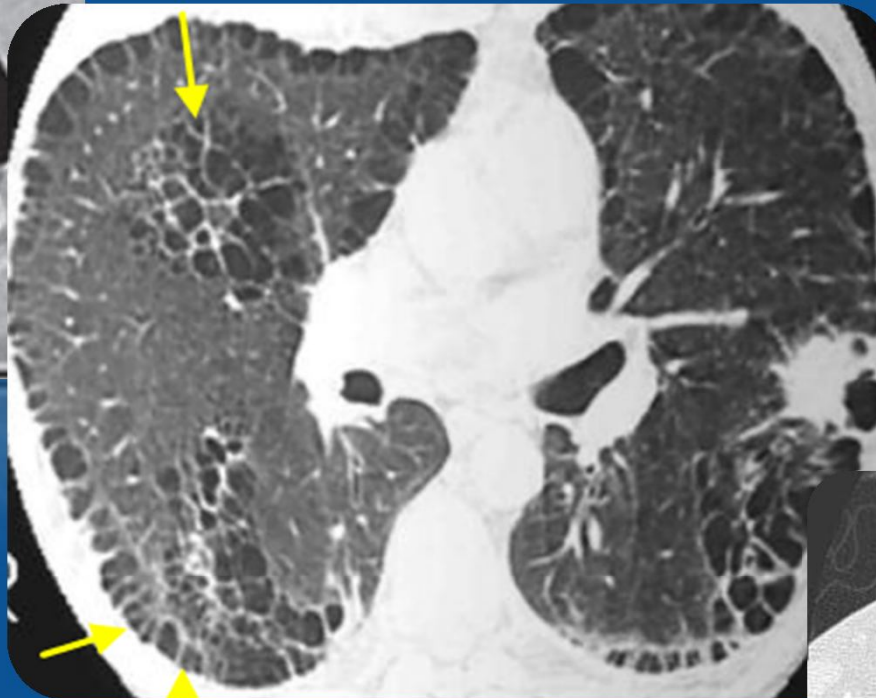


3-DISMINUCION DE LA DENSIDAD

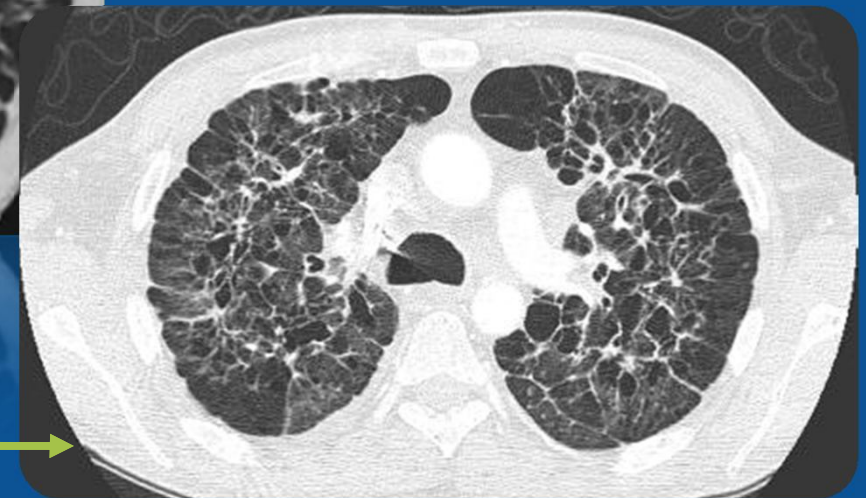NEUMATOCELE



ENFISEMA

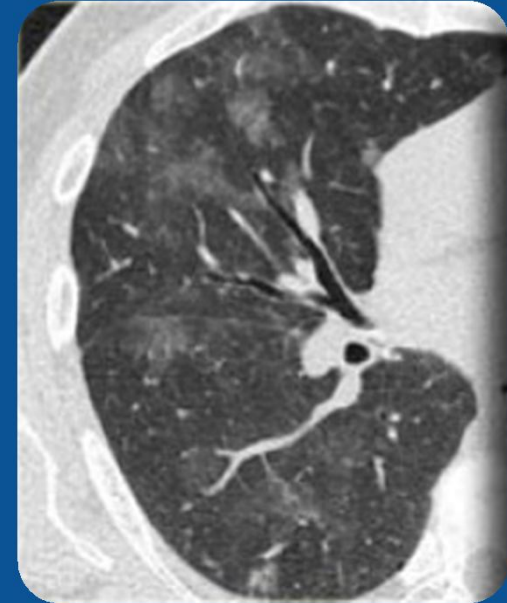


HISTIOCITOSIS X

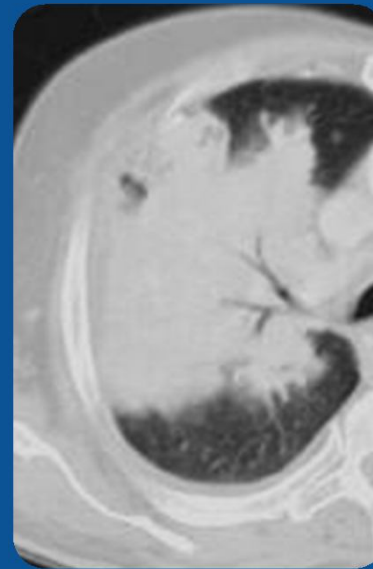


4-AUMENTO DE LA DENSIDAD

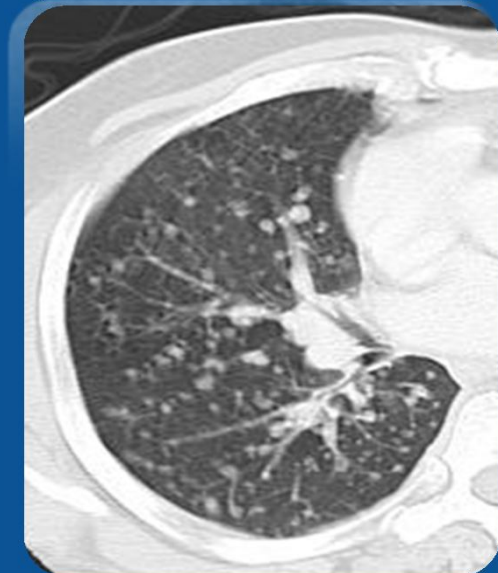
- VIDRIO DESLUSTRADO →



- CONSOLIDACION →



- CALCIFICACIONES →



CONCLUSION

- LOS PATRONES PULMONARES SON 4=
 1. PATRON LINEAL – RETICULAR
 2. PATRON NODULAR
 3. PATRON DISMINUCION DENSIDAD
 4. PATRON AUMENTO DENSIDAD
- DEBEMOS CONOCER CADA UNO DE ELLOS PARA REALIZAR UN BUEN DIAGNOSTICO DIFERENCIAL DE CADA UNO.