Uso de la ecografía para el hallazgo precoz en la artritis reumatoidea

Canavosio Nicolás
Vaca Lorena
Marsili Luciano
Sanz Ramón
Pastorino Roberto
Videla Roberto

Hospital San Roque - Córdoba

Introducción

La artritis reumatoidea (AR) es una enfermedad sistémica, inflamatoria, crónica de etiología desconocida, cuya expresión clínica más importante se encuentra en la inflamación articular, lo que lleva progresivamente a distintos grados de invalidez. Suele presentar periodos de reagudización, siendo manos (articulaciones metacarpofalángica) y muñecas, los sitios que se afectan en primera instancia.

Objetivo

Demostrar la utilización de la ecografía en el diagnostico precoz de la artritis reumatoidea.

Material y método

Ecógrafo Philips HD07, transductor lineal 12 Mhz, preset de tejido superficial, compresión C4, mapa G, persistencia 2, sonoCT activado, XRES activado. Profundidad 5 cm. Doppler Power FRP 0.8, ganancia 66, filtro 1 y 3.8 Mhz.

Proyección radio-carpiana (RC), metacarpofalángica (MCF) e interfalángica proximal (IFP), y al componente osteomioarticular (OMA) y ligamentario, en proyección longitudinal y transversal con maniobras de flexión y extensión, de cara dorsal y palmar de ambas manos y muñecas con aplicación de Doppler Power Angio (DPA).

Material y método

DPA positivo, evidencia neovascularización como expresión de inflamación articular aguda. De una población total de 291 pacientes, valorada por consultorio externo de reumatología, examinamos una muestra razonada de 210 pacientes por derivación de los profesionales intervinientes (clínica de AR). Constituyendo el 72.17% de la población total.

Material y método

La muestra quedo compuesta por personas de ambos sexos y de un rango etario de 19 a 86 años. Se valoro la muestra seleccionada mediante ecografía (US) de ambas manos y muñecas con DPA. En AR valoramos con US las membranas sinoviales (MS), superficie ósea (SO), pannus, liquido intraarticular, nódulos reumatoideos, cartílago y tendones.

Resultados

Los primeros cambios radiológicos (erosiones óseas) se producen en patología avanzada, entre 6 y 24 meses, después de la aparición de los síntomas, y el US de alta resolución logra visualizar cambios precoces articulares inflamatorios, no detectables por Rx. En nuestra experiencia, se evaluaron 210 pacientes con US, DPA y Rx, previamente examinados por consultorio externo de reumatología.

Resultados

Al 18% se lo diagnosticó con AR, y de estos, el 50% presentó cambios en Rx, pero todos presentaron cambios al US, el hallazgo principal fue el derrame con un 71 % y el 36% presento DPA positivo. En el 50% de los pacientes sin cambios en Rx, con US observamos que 84% presentaron derrame articular, 36% sinovitis y 42% DPA positivo. Pacientes con cambios Rx y US, evidenciamos derrame articular en un 58% , 21% sinovitis y 31 % DPA positivo.

Anatomía normal

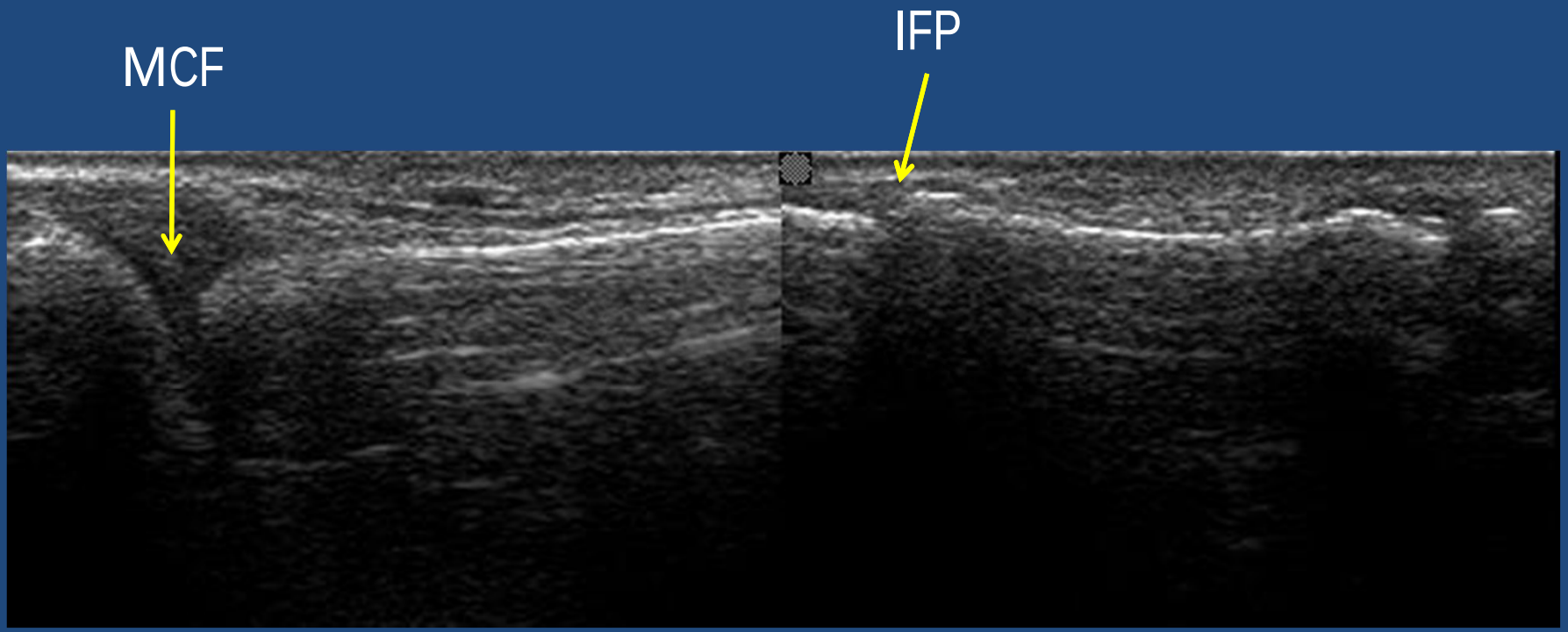

Falanges – Cara Dorsal
Corte sagital

Anatomía normal

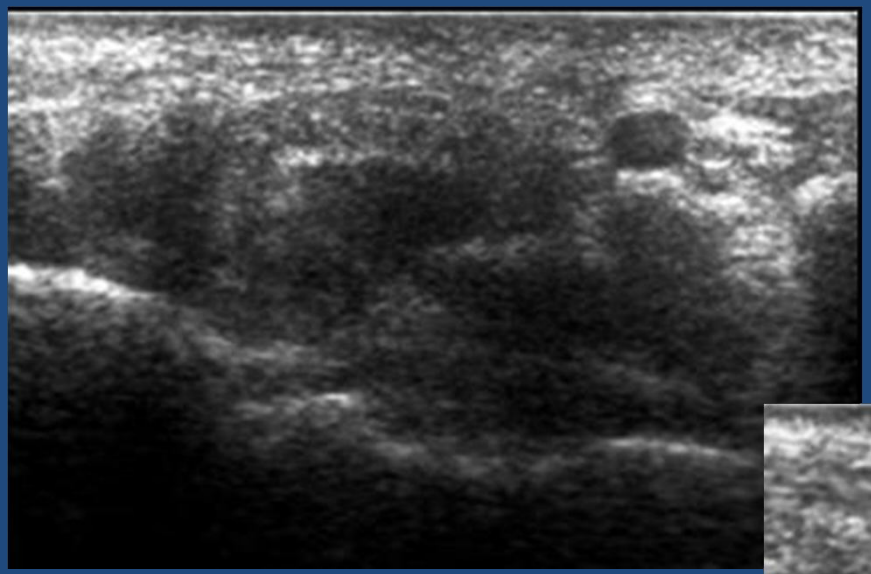

Muñeca - Cara palmar derecha
Corte axial

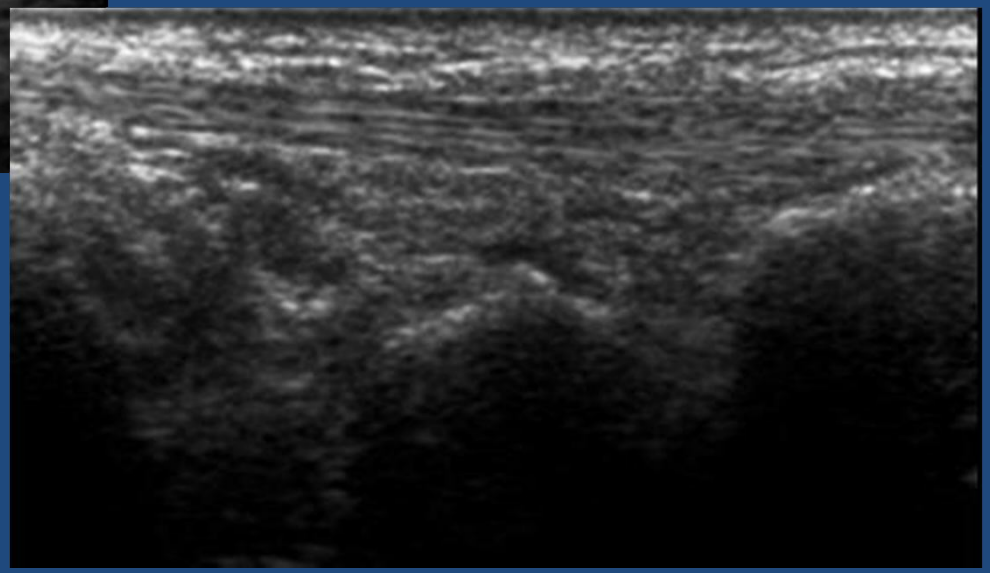

Muñeca - Cara dorsal derecha
Cara longitudinal

Hallazgos ecográficos

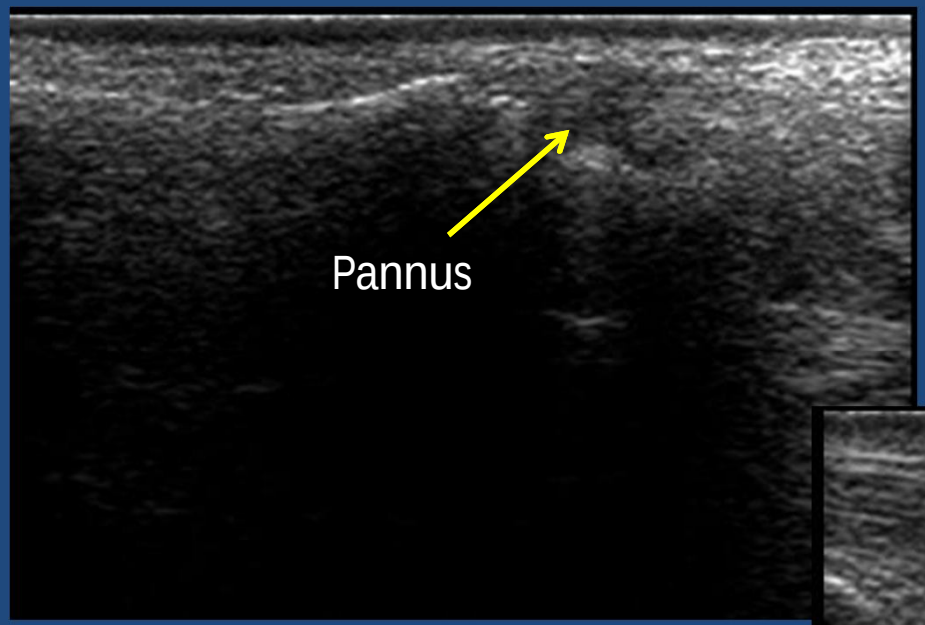

2da Articulación MCF Izquierda

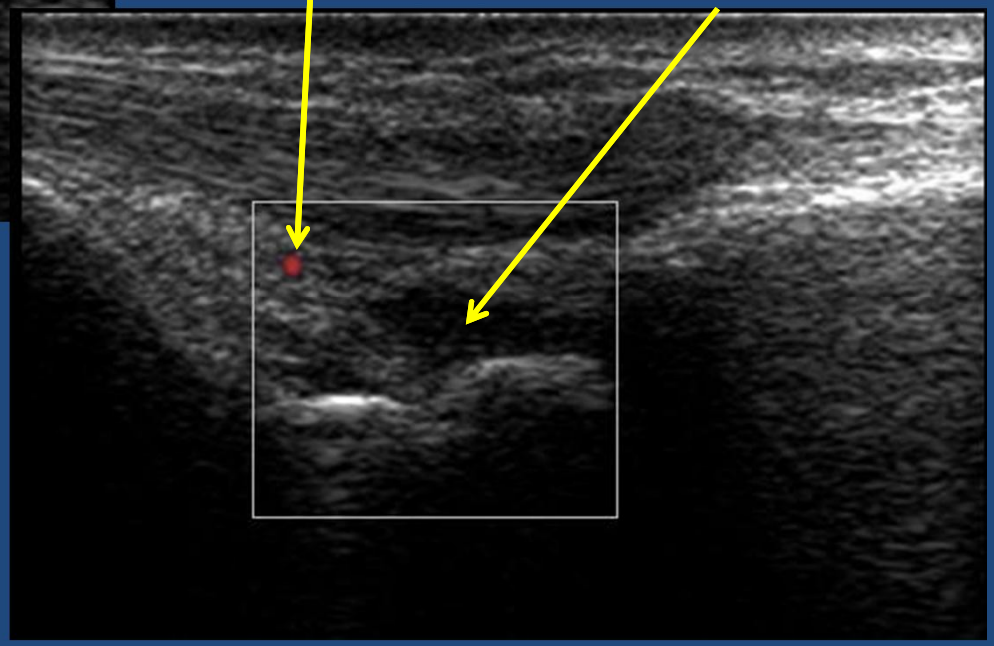

Cara dorsal muñeca derecha

Hallazgos ecográficos

Erosión ósea

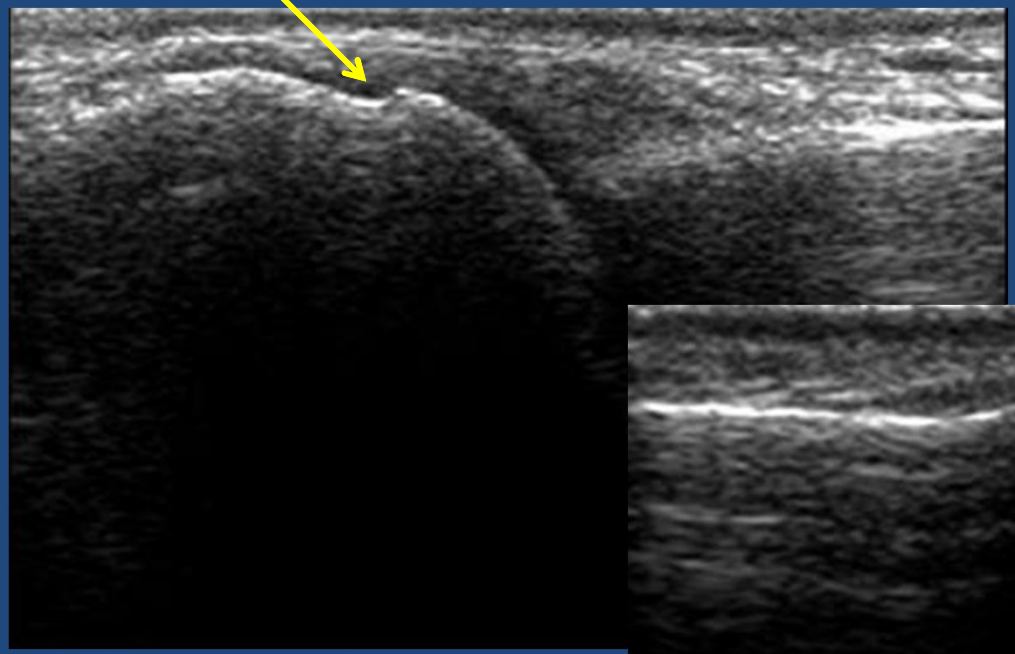

MCF Izquierda

Osteofito

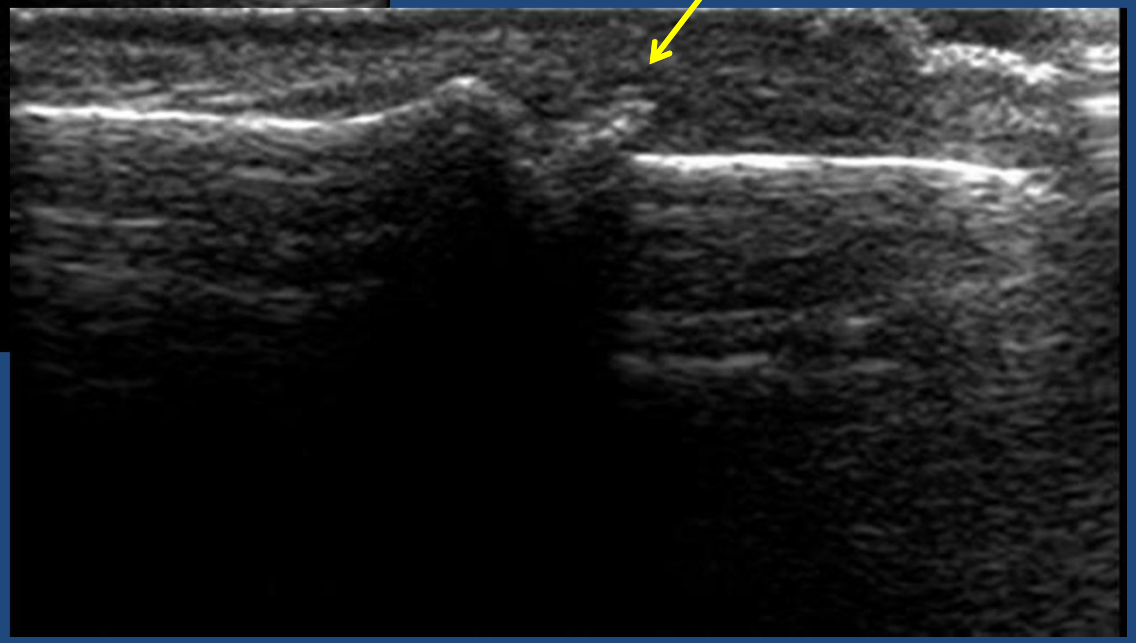

IFP Derecha

Diagnóstico de AR y presentación según el sexo

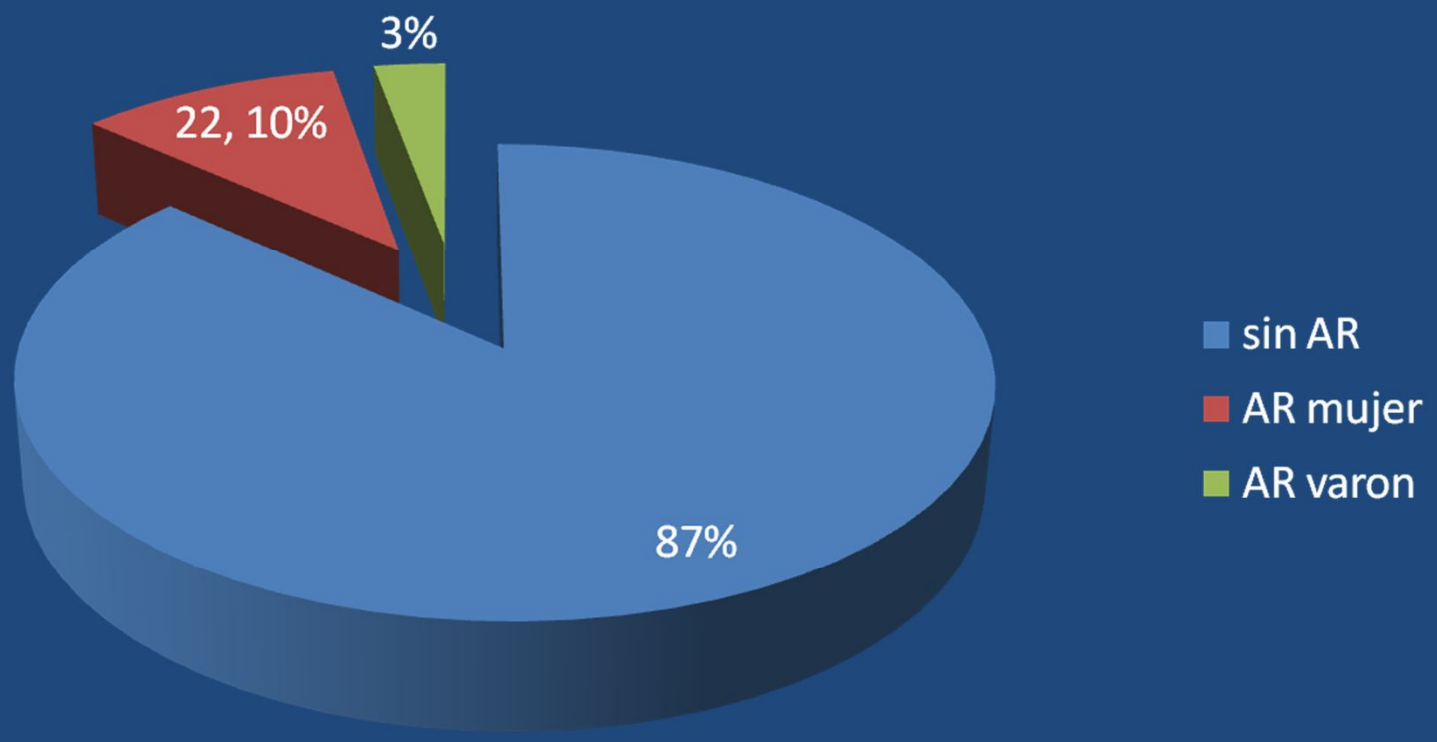

Hallazgos ecográficos en pacientes con AR

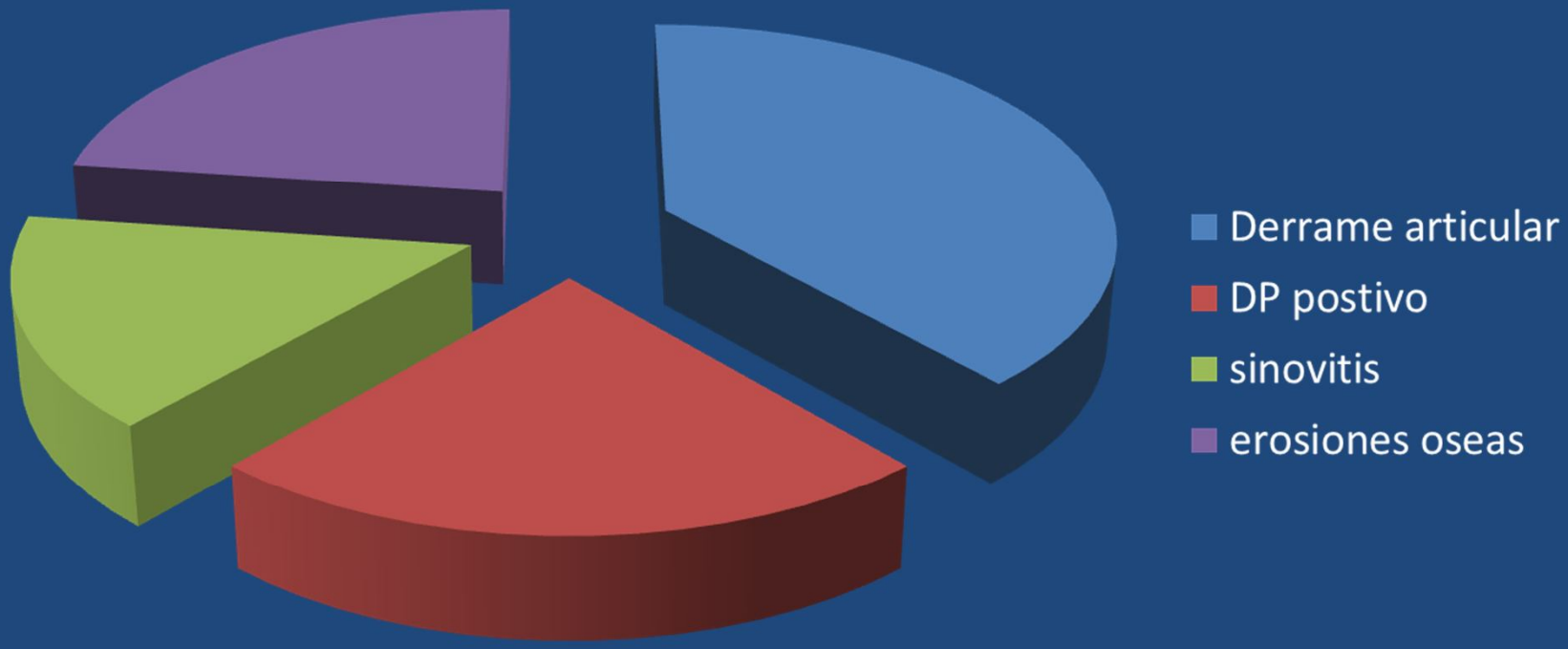

Hallazgos ecográficos en pacientes con AR

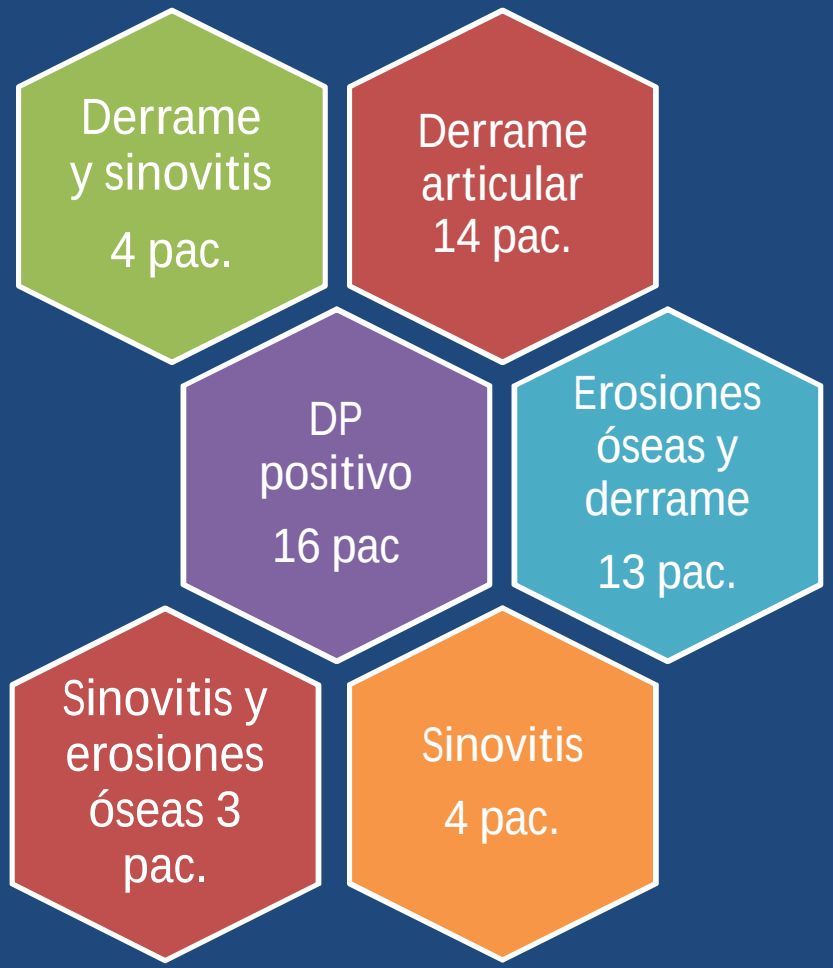

Hallazgos ecográficos en pacientes con diagnostico de AR sin cambios en RX

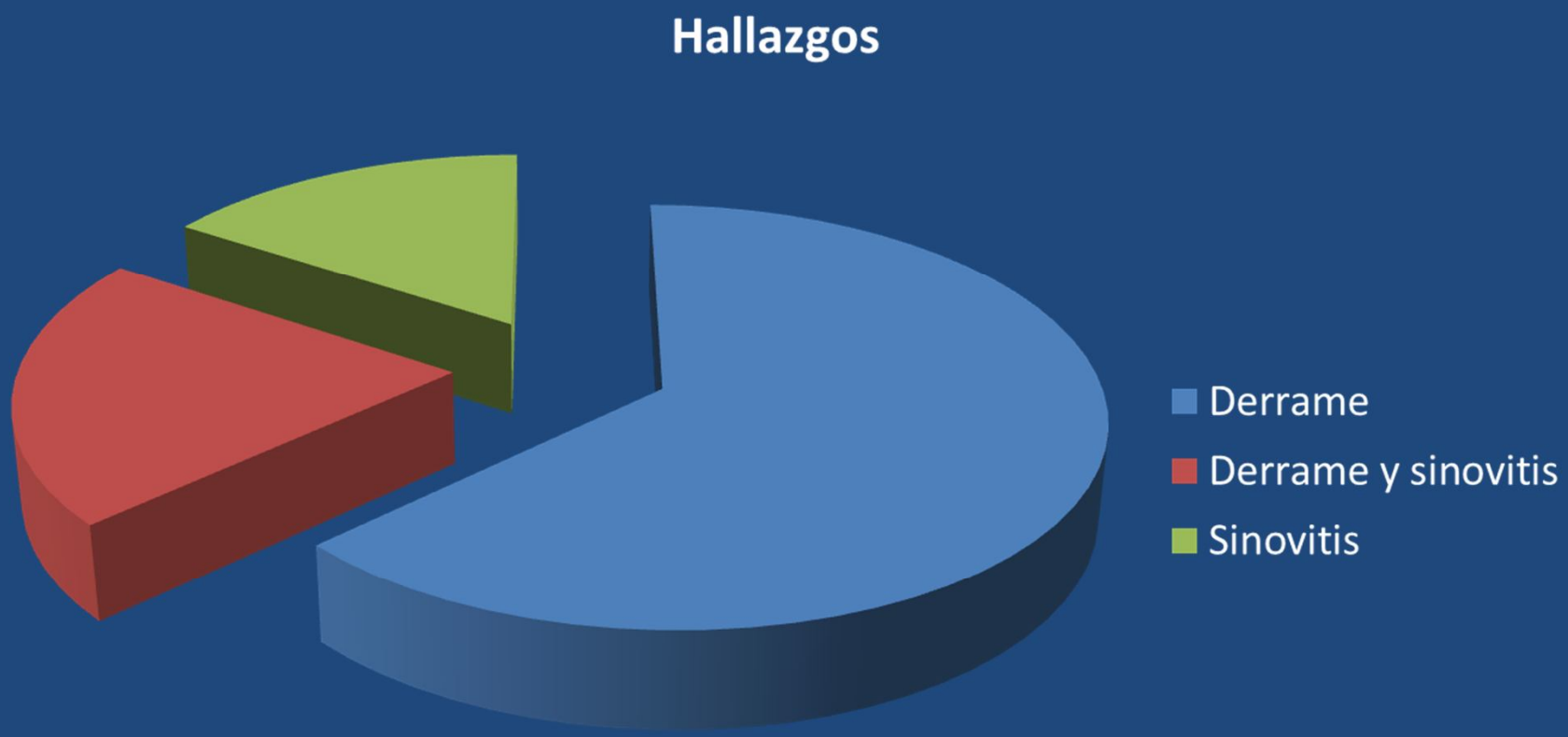

Pacientes con diagnostico de AR sin cambios en RX con DP positivo

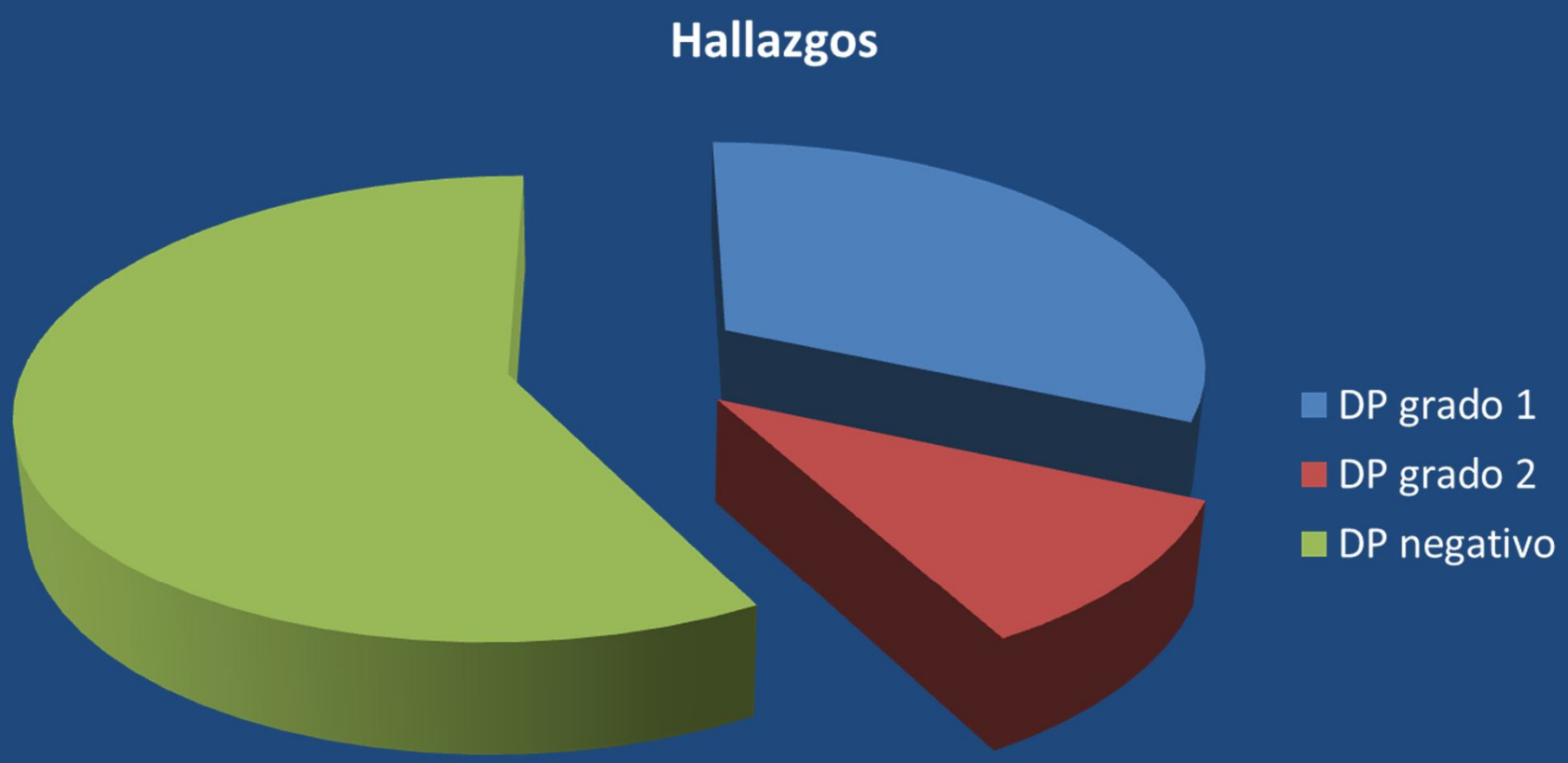

Conclusión

La ecografía con DPA resulto útil para visualizar signos incipientes de AR, a diferencia de la radiografía convencional. Ya que la ecografía y mediante el DP evidenciaron cambios en el 100% de los pacientes que se les diagnostico AR y no tuvieron cambios en RX.

Bibliografía

- Pedrosa Cesar, Casanova Rafael. Diagnóstico por Imagen, Tratado de Radiología Clínica. Madrid. McGraw-Hill, 2004.
- Vargas Guerrero Angélica, Pineda Villaseñor Carlos. Evaluación Radiográfica del daño anatómico en la Artritis Reumatoide. Rev. Colom. Reumatol. 2006; 13(3): 214- 227.
- Resnick D. Rheumatoid arthritis. In: Resnick D, ed. Bone and joint imaging. 2nd ed. Philadelphia, Pa: Saunders, 1989; 210–234
- Fiocco U, Ferro F, Cozzi L, et al. Contrast medium in power Doppler ultrasound for assessment of synovial vascularity: comparison with arthroscopy. J Rheumatol 2003; 30:2170–2176.
- Loredo RA, Sorge DG, Garcia G. Radiographic evaluation of the wrist: a vanishing art. Semin Roentgenol 2005;40:248–289.
- Yu JS, Habib PA. Normal MR imaging anatomy of the wrist and hand. Magn Reson Imaging North Am 2004;12:207–219.