Perfusión manual de contraste E.V como método alternativo para protocolo de TEP por T.C

Autor: **Lic. Eduardo Ledesma**
Lic. Cintia Pereira
Consultor: Dr. Prof Fabián Bevacqua
Colaboradores Médicos Residentes: Rafael Grane
Raúl Heredia
Wanda Bucci

Hospital Universitario U.A.I

Introducción

El presente trabajo es la síntesis de una investigación realizada entre enero 2012 y octubre 2013, en el Servicio de Tomografía del Hospital Universitario UAI; sobre una población total de 79 casos con sospecha de TEP. En los referidos pacientes no se pudo perfundir con inyector por diversas razones, recurriendo en todos los casos a perfusión manual, con una especificidad con el método propuesto en 70 pacientes correspondiente al 88,6%, y no concluyente en 9 pacientes representando el 11,4%.

Objetivo

- El objetivo principal del siguiente trabajo es la difusión e instrucción del procedimiento tomográfico destinado a la identificación de una patología que constituye una de las principales emergencias médicas cuando por diferentes razones el servicio de Tomografía no cuente con Inyector de contraste endovenoso.

TEP

Es una situación clínico-patológica desencadenada por la obstrucción de la arteria pulmonar por causa de un trombo desarrollado *in situ* o de otro material procedente del sistema venoso; provocando un déficit de oxígeno en los pulmones.

Estadísticas

- Es una de las principales emergencias médicas.
- 70 % pacientes presentan TVP
- 50% pacientes con TVP desarrollan TEP, frecuentemente asintomáticos.

fases

Fase Arterial (10 seg – 60 seg)	Fase de Redistribución (60 seg – 180 seg)	Fase Equilibrio (después de 180 seg)
➢"Córtico-medular" Renal	➢Fase portal ➢Caída rápida del cte. Ao ➢Cte. Hepático mantiene una meseta relativa (N-R)	➢Captación Hepática y Ao se vuelven paralelas y declinan a una velocidad similar por filtración renal (excreción renal)

(**)

Fase arterial

- Diferencia > a 30 UH (Fig.2)
- Coeficiente de atenuación entre Ao y Vena Cava a favor de la Aorta. (Fig. 1)

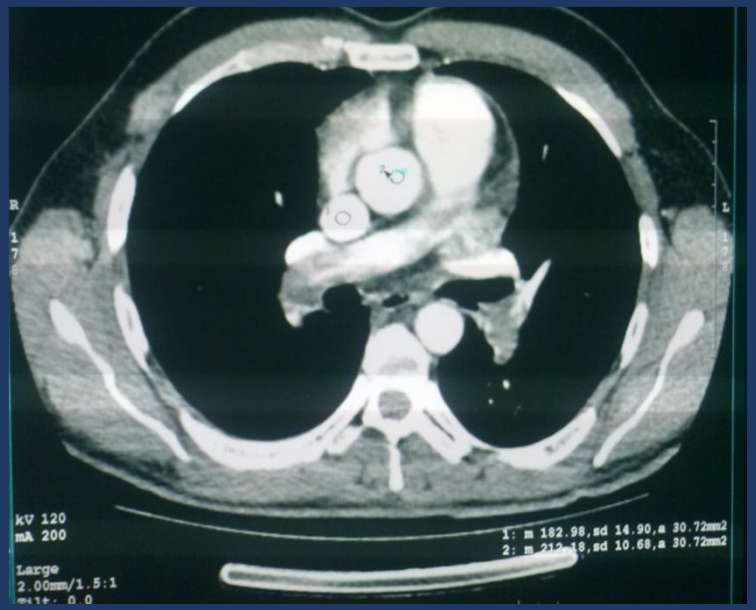

Fig. 1

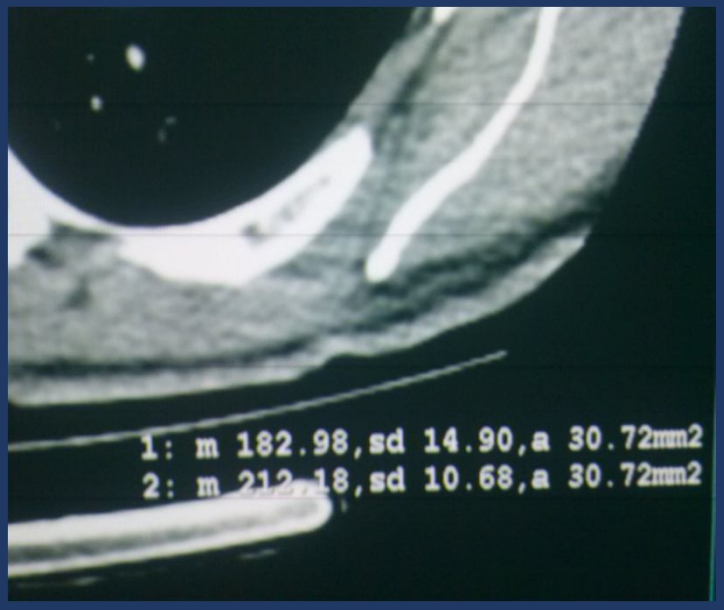

Fig. 2

Corte axial obtenido a nivel AP con perfusión manual

Fase de redistribución

- Diferencia es de 10 a 30 UH (Fig. 4)

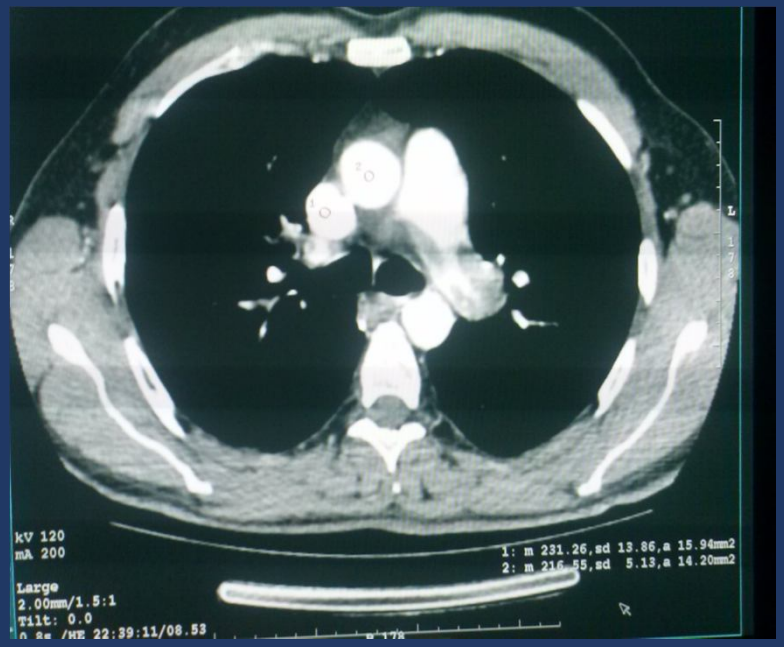

Fig. 3

Fig. 4

Fase de equilibrio

- Diferencia es < de 10 UH, además en esta fase se identifica excreción de contraste por los riñones.

Tiempos de captación de contraste E.V

VCS : 4”

AP : 7”

Ao A : 11”

Ao D : 12”

VCI : 16”

Curva máxima de captación de contraste

20 ml / 2 seg

- 100 UH para Fase Arterial
- 50 UH para parénquima hepático (redistribución portal)

Condiciones optimas

- Abbocath 16G - 18G – 19G
- Jeringas 60 – 20
- Contraste **no iónico**
- Experiencia Técnico – Licenciado
- Experiencia Técnico – Medico
- 120 ml x 3’x ml : 40’ seg
- Gasto cardiaco normal
- Delay

Dificultades

- Imposibilidad de una vía adecuada
- Personal inexperto
- Gasto cardiaco
- Evaluar delay

Técnica de exploración:

- A fin de obtener un resultado optimo, la dirección de adquisición de imágenes debe ser caudo-craneal; con el objetivo de evitar artefactos producidos sobre las arterias pulmonares, por un exceso de concentración de contraste en la vena cava superior que conlleven a interpretaciones diagnósticas erróneas (falsos positivos) Fig.5

- Colocar al paciente 5 cm por encima del isocentro (Reduce artefacto de escapulas)

- Región a explorar: 2 cm por encima y hasta 12 cm por debajo del arco aórtico

Técnica de exploración: continuación

- Adquisición primaria: 5 mm con intervalos de 7 mm (Reduce tiempo de exploración: Mayor aprovechamiento del bolo de contraste. Menor exposición del paciente)
- Reconstrucción “recon-retro”: intervalos de 2 mm
- Contraste intravenoso **no iónico** 120 ml - 350 mg/cc
- Velocidad de inyección: 3 cc/seg
- Factores de la técnica: 120 kv 200 mA
- Adquisición Helicoidal Pitch 2 a 3
- o Multislice Pitch 3 a 4 - en inspiración
- Delay: 10 seg

Artefacto Vena Cava

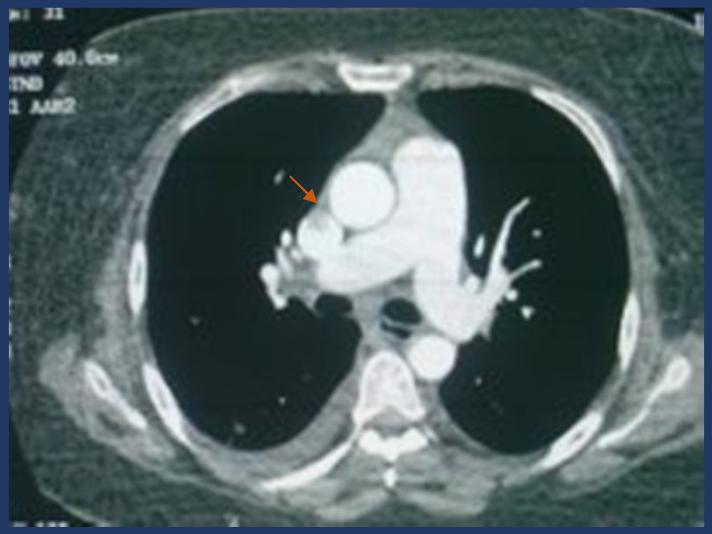

Fig. 5

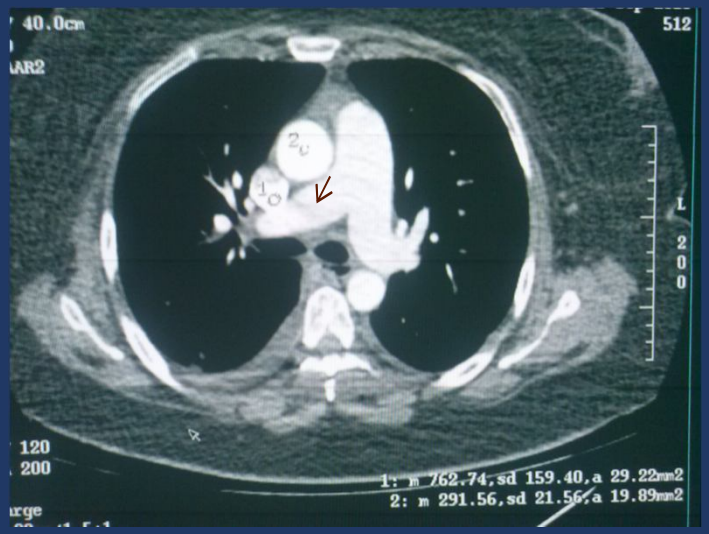

Fig. 6

En la perfusión por vía periférica si la exploración no es realizada de manera caudo-craneal, el exceso de concentración de contraste en la VCS produce un artefacto sobre la AP derecha Fig. 6, que puede conllevar a una error de interpretación diagnostica. Obsérvese hallazgo radiológico : Trombo VCS Fig.5

Artefacto por Vía Central:

En este caso es conveniente realizar la adquisición de imágenes de manera cráneo-caudal, dado que el contraste no se concentra en la VCS generando artefactos sobre las Arterias Pulmonares.
La exploración debe iniciarse sin delay y es importante tratar de eliminar el artefacto producido por la vía central utilizando un filtro adecuado (AARR2)

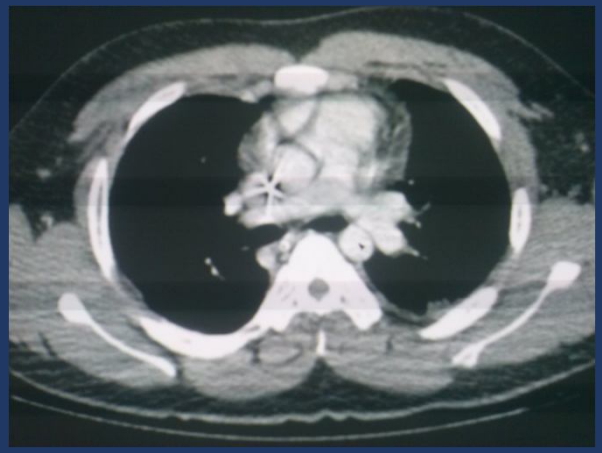

Fig. 7

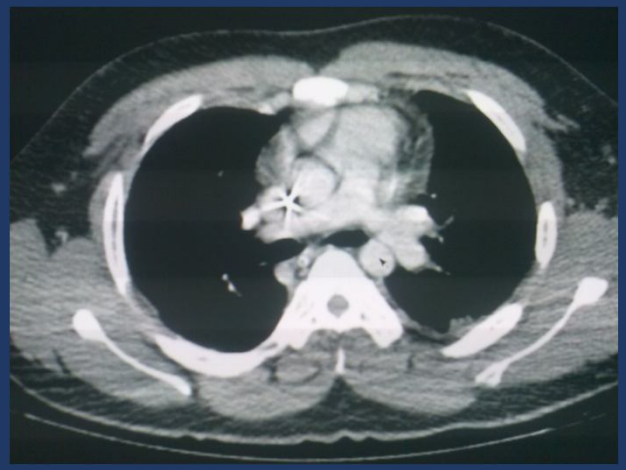

Fig. 8

En condiciones optimas la perfusión manual es equivalente a la perfusión con Inyector

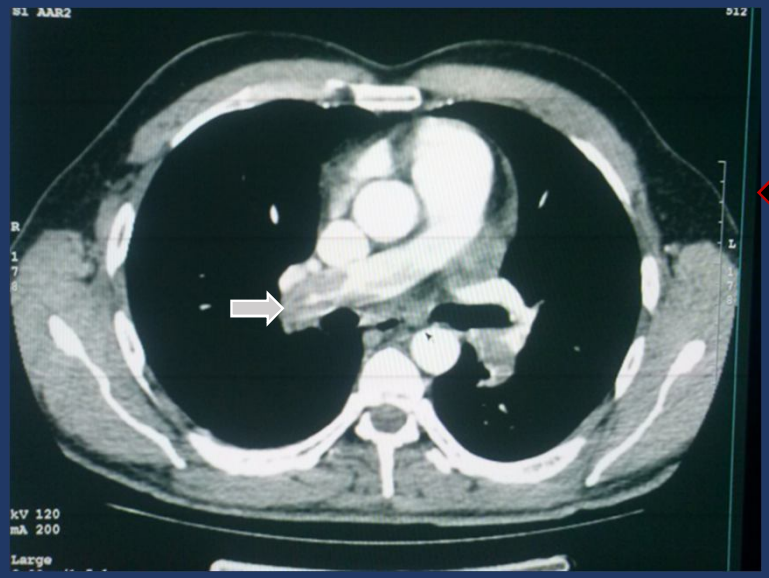

Corte axial obtenido a nivel de AP con perfusión manual 3cc/seg

Corte axial a nivel de AP obtenido con Inyector.

El tiempo de retardo después del inicio de la administración del contraste se ha tratado de estandarizar (10”), logrando unos valores que producen opacificacion vascular y parenquimatosas adecuadas en pacientes con gasto cardiaco normal. En los pacientes con compromiso hemodinámico y bajo gasto cardiaco, el tiempo de

retardo puede llegar a duplicarse.

El tiempo de retardo se establece en el

momento en que las estructuras que se desean

estudiar alcanzan el umbral deseado.

Conclusión

La administración del contraste debe realizarse idealmente con Inyector, pues este garantiza una infusión de contraste constante y predecible; logrando velocidades de inyección que manualmente no serian posibles, permitiendo además la programación de protocolos de inyección preestablecidos y acoplados con los protocolos del tomógrafo.

Respetando las condiciones de procedimientos para el protocolo de perfusión manual el mismo puede ser utilizado como método alternativo a la perfusión por inyector en caso de no contar con el.

Bibliografia

Referencias:

- Dr Alejandro Zuluaga Santamaria. Htal General de Medellin - Inst. de Ciencias de la Salud C.E.S - Protocolos de Escanografia. (**)
- Paul D. Stein - M.D Sarah E; Multidetector Computed Tomography for Acute Pulmonary Embolism - 2006
- Consultor Dr. Prof. Fabian Bevacqua Jefe Medico Servicio de Imagenes Htal Universitario UAI
- Matthias Hofer – Manual Practico de TC – 3° edición - España Edit Panamericana – 2002
- Allison PR, Dunnill MS, Marshall R. Pulmonary embolism. Thorax 1960;15: 273-83.
- Remy-Jardin M, Remy J, Wattinne L, Giraud F. Central pulmonary embolism. Diagnosis with spiral volumetric CT with single breath-hold technique. Comparison with pulmonary angiography Radiology 1992;185:381-7
- Guyton y Hall. Tratado de Fisiología Médica. - 12° edición. España Edit Elsevier Saunders - 2011