Hallazgos patológicos en fosa ilíaca izquierda en estudios abdominopélvicos por tomografía computada multidetector (TCMD)

CLINICA PRIVADA VELEZ SARSFIELD (CORDOBA)

Autores: Maldonado, Micaela.
Mendoza, Luciana.
Giordanengo, Cecilia.
González, Emanuel.
Bertona, Carlos.
Bertona, Juan.

Introducción:

La fosa iliaca izquierda (FII), asiento habitual de patologías, es una encrucijada donde coinciden distintas estructuras. Se debe considerar para su estudio el continente (óseo, muscular) y el contenido: tracto intestinal (colon, intestino delgado), uréter distal, anexo izquierdo (en la mujer), vasos ilíacos, ganglios linfáticos.

El TCMD tiene una gran rentabilidad en el diagnóstico de patologías de la FII por su capacidad multiplanar y su alta sensibilidad y especificidad.

Objetivos:

Exponer los hallazgos en la FII de estudios realizados en TCMD de abdomen y pelvis.

Analizar los mismos según órgano de origen y frecuencia de presentación, demostrando de esta manera la patología prevalente en cada uno de ellos.

Exponer la utilidad de TCMD para realizar diagnóstico diferencial de las diferentes patologías.

Material y métodos:

Análisis retrospectivo de 1917 TC de abdomen y pelvis realizadas por diversos motivos, en TCMD de 16 cadenas, período comprendido desde marzo 2013 a marzo 2014.

Se incluyeron aquellos estudios que presentaron hallazgos positivos localizados en FII, cualquiera fuese el origen de los mismos.

Resultados:

Total TC evaluadas: 1917
Tomografías con hallazgos en FII: 444 (23,16 %).

Localización de origen:

- 60,1% Colon izquierdo.
- 15,1 % Anexial.
- 6.1% Urinario.
- 5,2% Pared abdominal.
- 3.8% Cavidad.
- 3% Óseo.
- 2,7% Ganglionar.
- 2,3% Vascular.
- 0,9 % Epiplón.
- 0,7% Intestino Delgado.

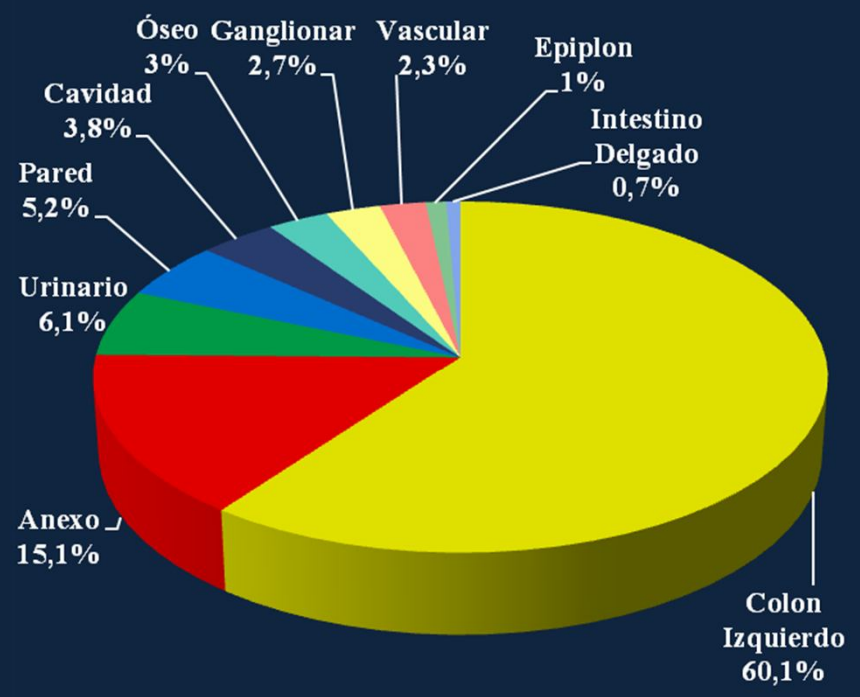

Colon Izquierdo

Hallazgos:

- **Diverticulosis (56%).**
- **Diverticulitis (23%).**
- **Colitis (8%).**
- **Tumores (6%).**
- **Apendagitis (4%).**
- **Vólvulo (2%).**
- **Otros (1%).**

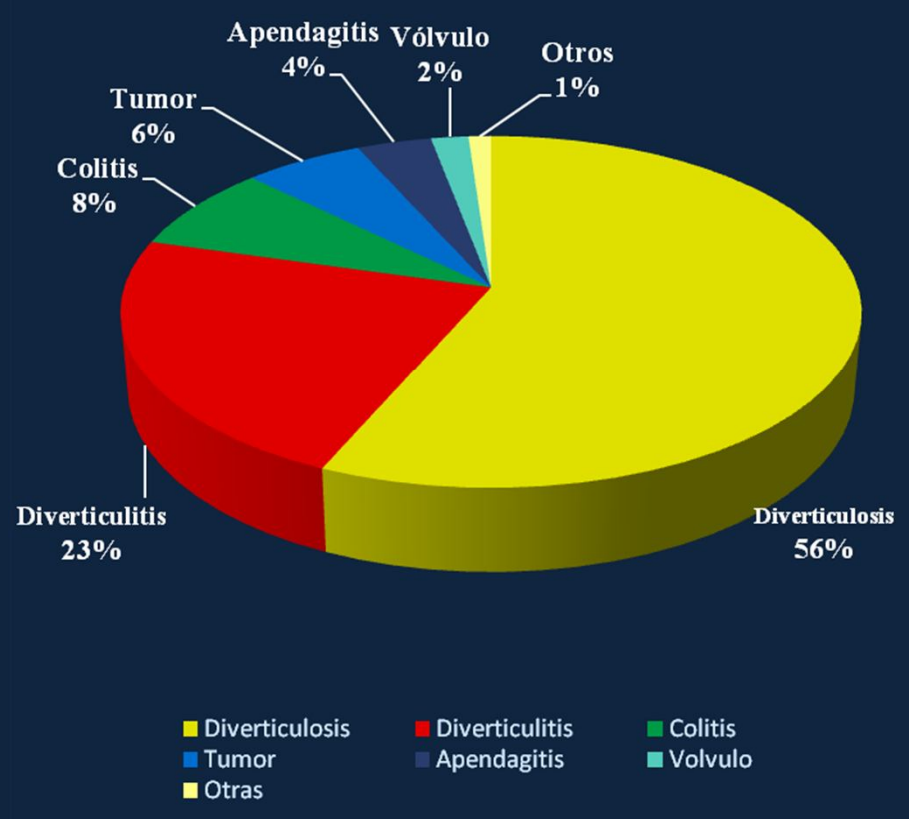

Colon Izquierdo

Diverticulosis (56%): Enfermedad adquirida, caracterizada por herniación de la mucosa y submucosa a través de la muscular por puntos de debilidad de la pared.

Incidencia > con edad (70% >85 años).

TCMD: Sensibilidad y especificidad cercana al 100%

Imagen Nº1: Diverticulosis

Imagen Nº1:
Flechas rojas: diverticulos en asa sigmoidea

Diverticulitis (23%) : se produce por microperforación de uno o varios divertículos, con cambios inflamatorios, siendo un proceso fundamentalmente peridiverticular.
TCMD: Sensibilidad 100%. Especificidad: 88.9%

Imagen Nº 2: Diverticulitis

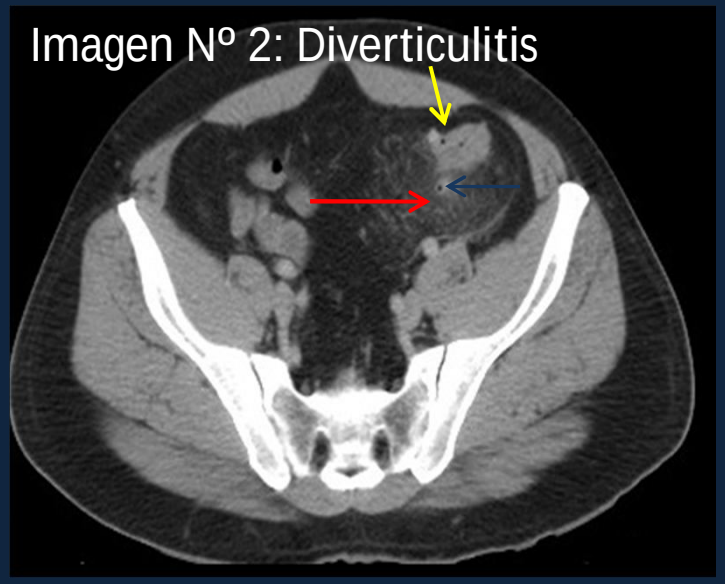

Imagen Nº2:
Flecha azul: Imagen diverticular.
Flecha Amarilla: Engrosamiento parietal.
Flecha Roja: Cambios inflamatorios del tejido pericolónico.

Colon Izquierdo

Colitis 8%: **Inflamación aguda o crónica del colon, acompañado a menudo de deposiciones diarreicas, las causas son múltiples: inflamatorias, infecciosas, etc.**

TCMD: Sensibilidad: 84-90 %, Especificidad. 93-95%.

Tumor de sigmoides (6%) : **El Ca de colon ocupa la tercera causa de Ca en ambos sexos y la cuarta como causa de muerte, el 95% son adenocarcinomas cuya localización más frecuente es el colon izquierdo (25%) .**

TCMD: Sensibilidad 78%, Especificidad 67%.

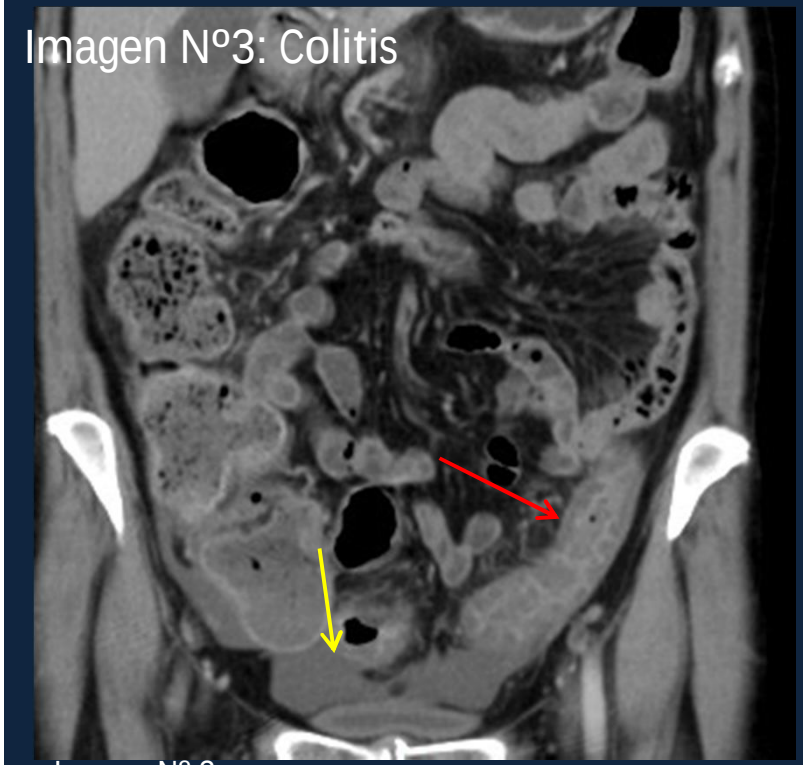

Imagen Nº 3:
Flecha roja: Inflamación de las paredes del colon sigmoides.
Flecha amarilla: liquido libre

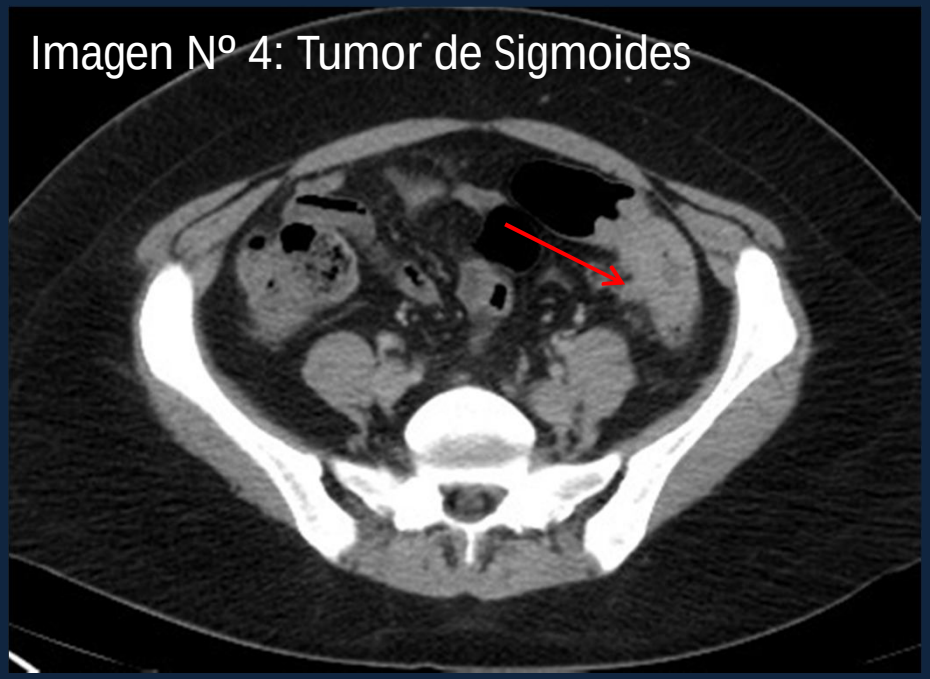

Imagen Nº 4:
Flecha roja: Engrosamiento focal y estenosis de la luz del colon sigmoides.

Colon Izquierdo

Apendagitis 4%: La apendagitis epiploica consiste en la inflamación de los apéndices epiploicos del tejido adiposo del colon, como consecuencia de torsión o trombosis de la vena de drenaje.

TCMD: Sensibilidad: 97%-100% Especificidad: 92-93,6 %

Vólvulo de Sigmoides (2%) : El vólvulo de colon es la torsión de un segmento sobre su mesenterio. El vólvulo de sigmoides es el más frecuente alcanzando un 75%.

TCMD: Sensibilidad y Especificidad: 90%.

Imagen Nº 5: Apendagitis Epiploica

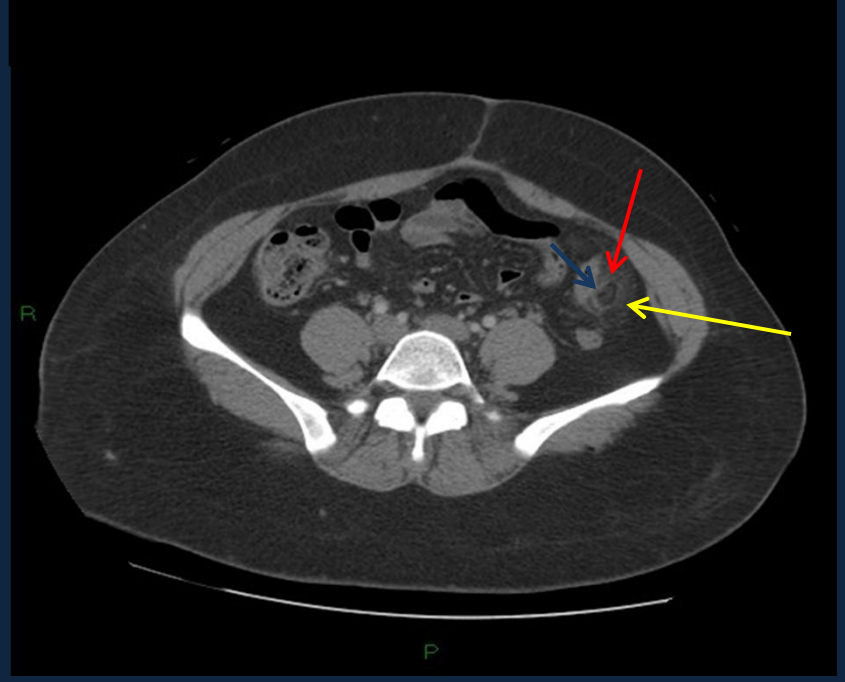

Imagen Nº 5
Flecha roja: Lesión ovoide con densidad de tejido graso adyacente al borde del colon. (Apéndice epiploico)
Flecha amarilla: "Signo del anillo hiperdenso", peritoneo visceral inflamado.
Flecha azul: "Signo del punto central": imagen puntiforme o lineal hiperdensa en el centro de la lesión , representa los vasos centrales engrosados o trombosados.

Imagen Nº 6: Vólvulo de Sigmoides

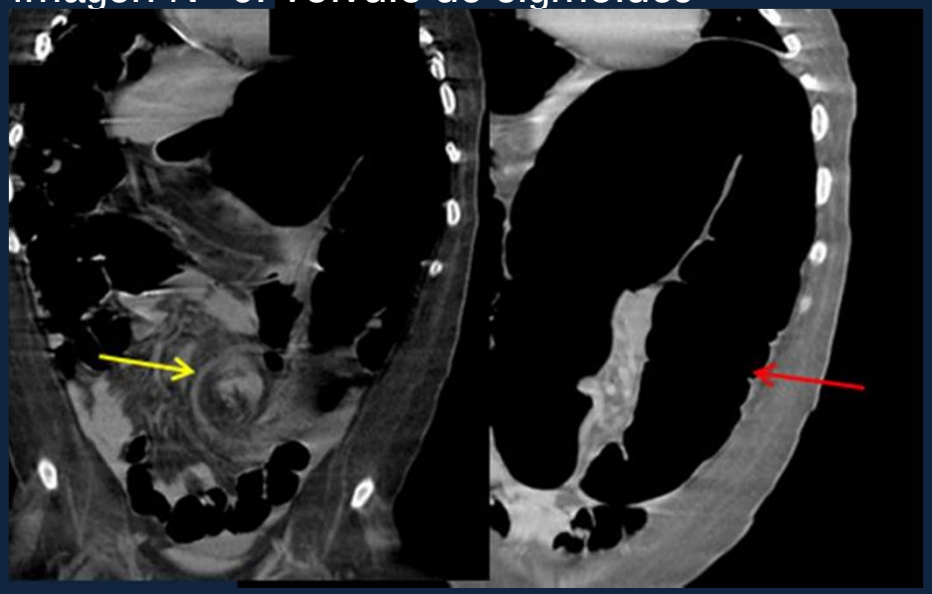

Imagen Nº 6: Flecha roja: dilatación de asa sigmoidea. Imagen en ¨grano de café¨.
Flecha amarilla: Rotación del mesenterio (Whirlpool)

Anexo Izquierdo

Hallazgos:

- **Quistes (87%).**
- **Enfermedad pélvica inflamatoria. (EPI) (4%).**
- **Hidrosalpinx (3%).**
- **Teratomas (3%).**
- **Otros (3%).**

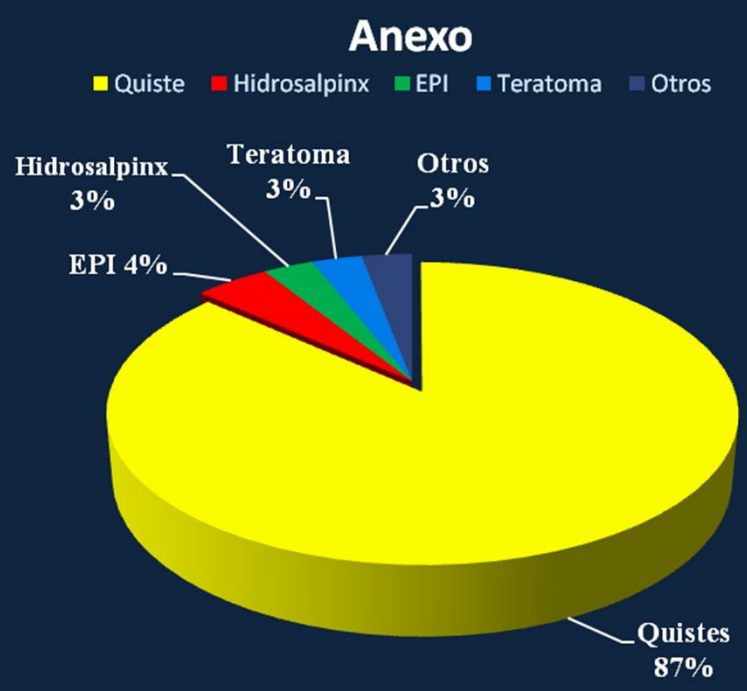

Anexo Izquierdo

Teratoma (3%): Tumor ovárico de origen embrionario. Proviene de derivados normales de las tres capas germinativas (endodermo, mesodermo, ectodermo). Tiene una forma benigna y otra maligna, menos frecuente.

Imagen Nº 7: Teratoma

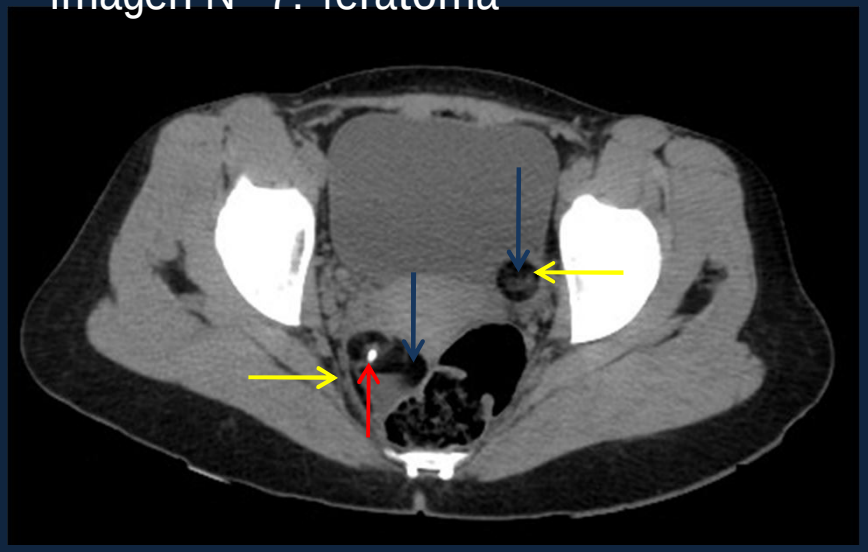

Imagen Nº7:
Flechas amarillas: teratomas bilaterales.
Flecha roja: Componente cálcico de la lesión anexial derecha.
Flechas azules: Componente graso de las lesiones.

Otras (3%): Tu de Ovario.

Imagen Nº 8: Tu de Ovario.

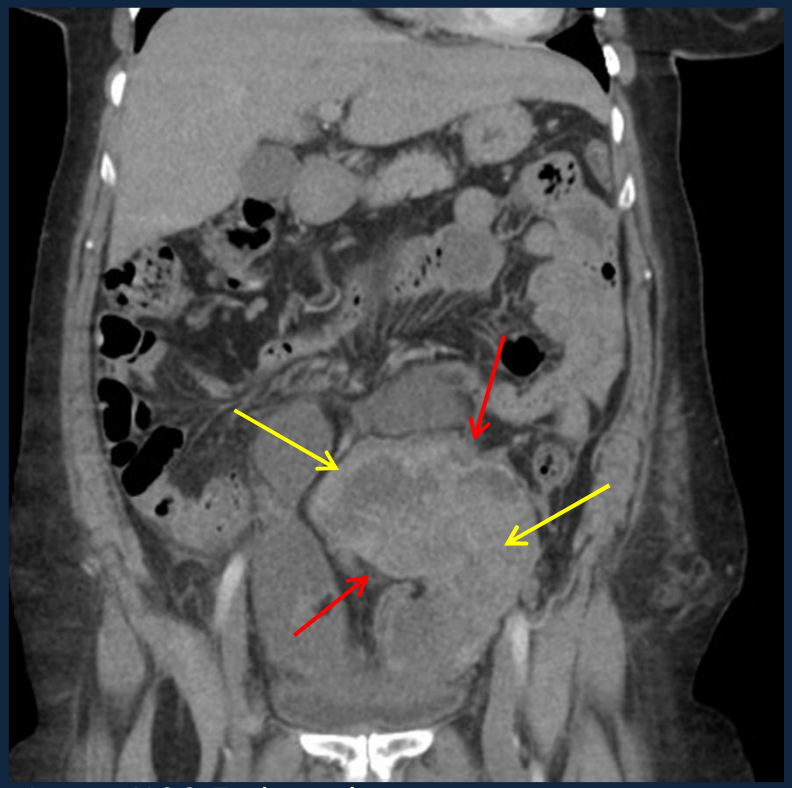

Imagen N º 8: Tu de ovario.
Flechas rojas: imagen anexial mixta a predominio quístico, de paredes gruesas y con áreas solidas (flechas amarillas)

Aparato Urinario

Hallazgos:

Litiasis renal 85%: La TCMD, permite visualizar la localización y tamaño de las litiasis Sensibilidad: 95 %. Especificidad: 100%

- **Ureteral**: **Litiasis 85%**

  Otras 15%

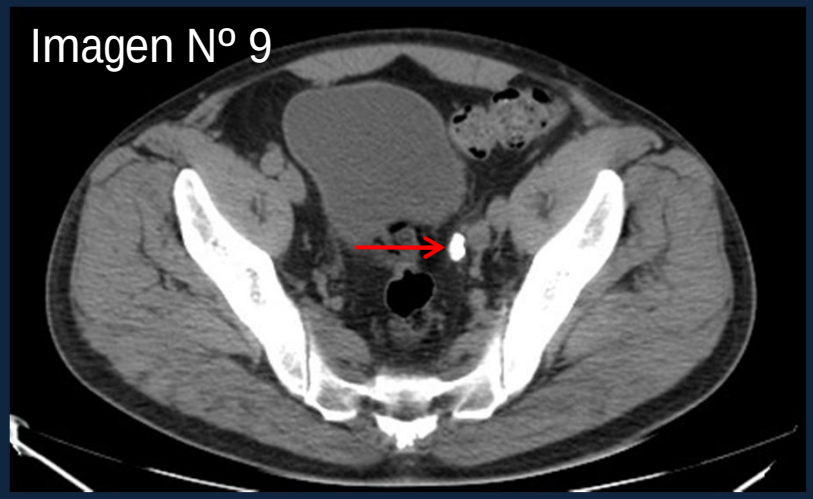

Imagenes Nº 9 y 10 Flechas rojas: imagen litiásica en uréter distal izquierdo

Pared Abdominal:

Hallazgos:

- Hernias/Eventraciones (78%).
- Lipomas (13%).
- Colecciones (9%).

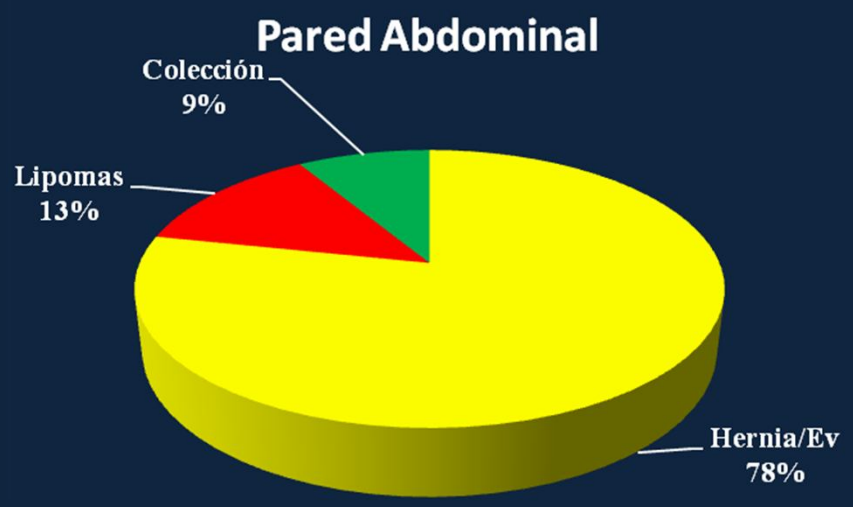

Imagen nº: 11 Hernia de Spiegel

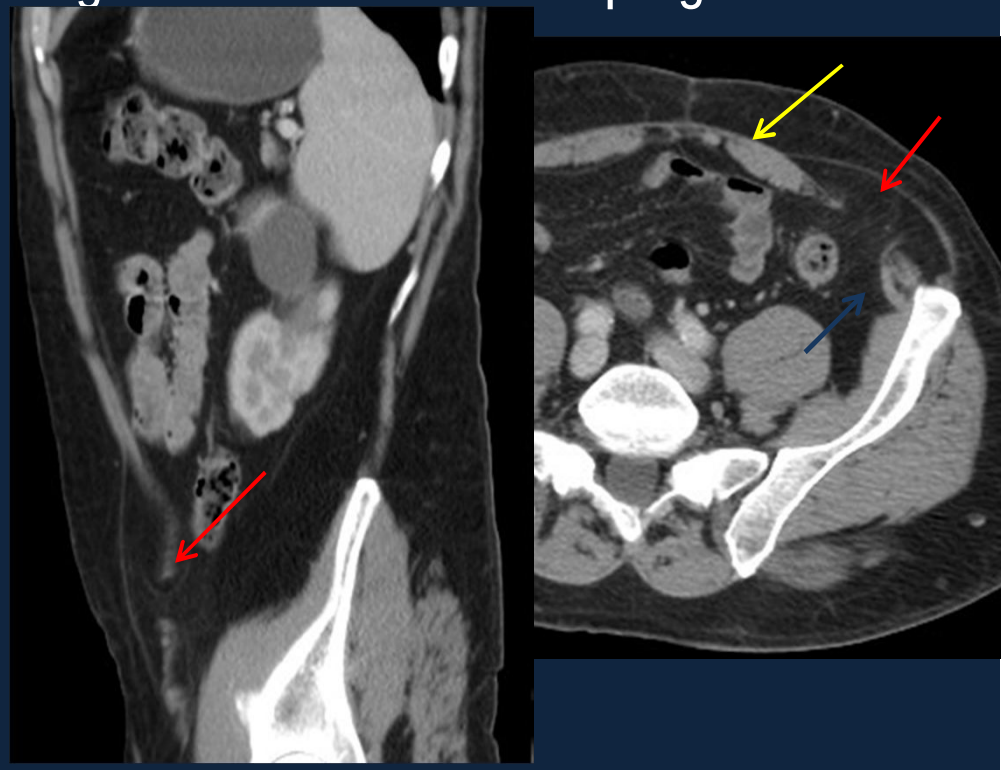

Imágenes Nº 11:
Flecha roja: hernia hernia de Spiegel.
Flecha amarilla: musculo recto del abdomen
Flecha azul: músculos oblicuos.

Cavidad

Hallazgos:

- Colecciones (53%).
- Abscesos (29%).
- Otras (18%).

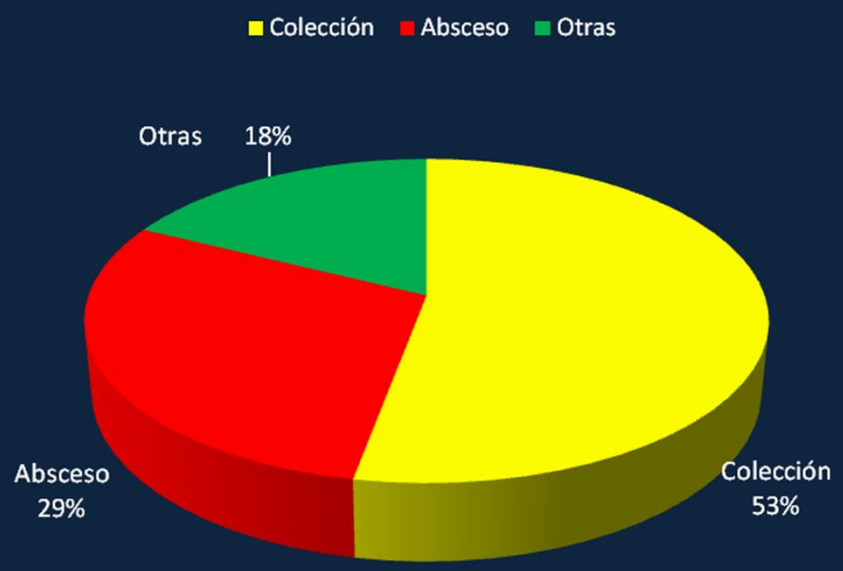

Absceso (29%): El absceso es una acumulación localizada de material purulento, en cualquier parte del cuerpo, causada por una infección. TCMD: sensibilidad de 78 a 100%, (disminuye al 60 % cuando los abscesos son interasas).

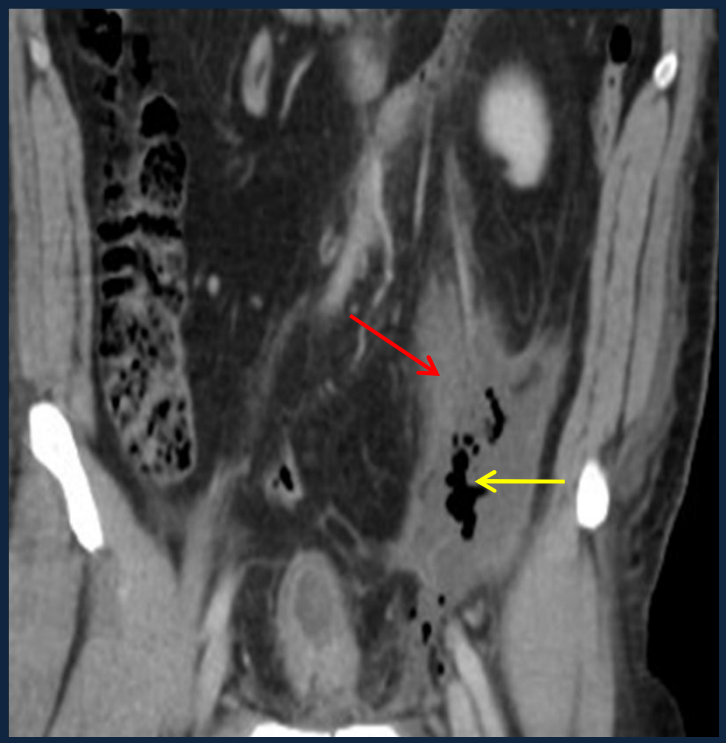

Imagen Nº 12: ABSCESO:
Flecha roja: colección liquida en fosa FII, burbujas de aire en su interior. (flecha amarilla)

Óseo

Hallazgos :

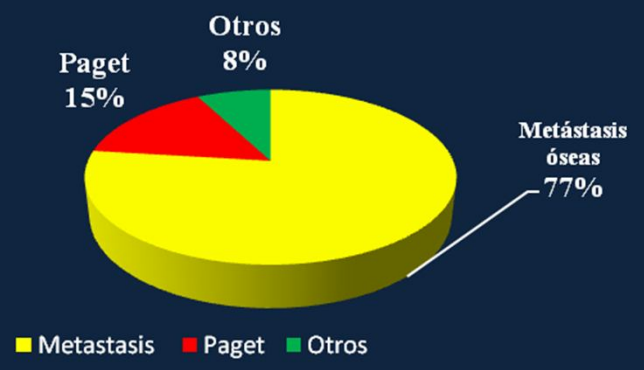

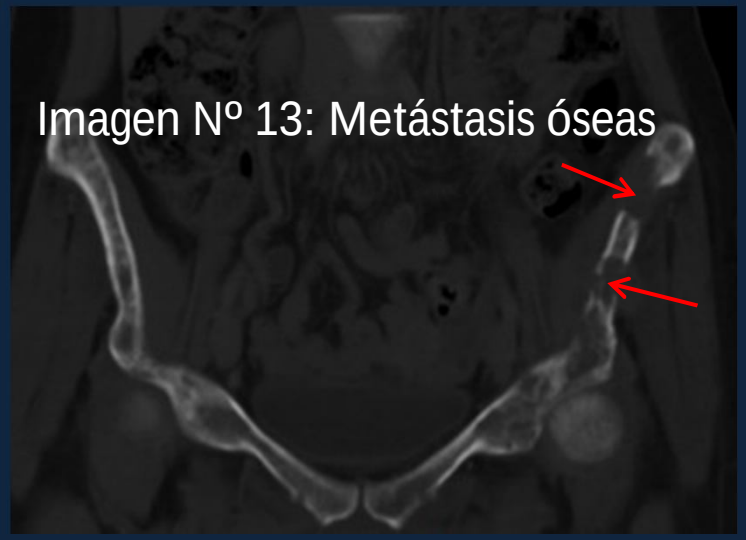

Imagen Nº13:
Flechas rojas: imágenes de aspecto lítico en hueso ilíaco izquierdo .
Paciente con antecedente Ca de mama.

Ganglionar

Adenopatías : Las causas más frecuentes son las infecciosas (piógenos, TBC, virus), los tumores (linfomas y tumores metastásicos) y las inflamatorias (sarcoidosis, conectivopatías).

Imagen Nº 14: Adenopatía.

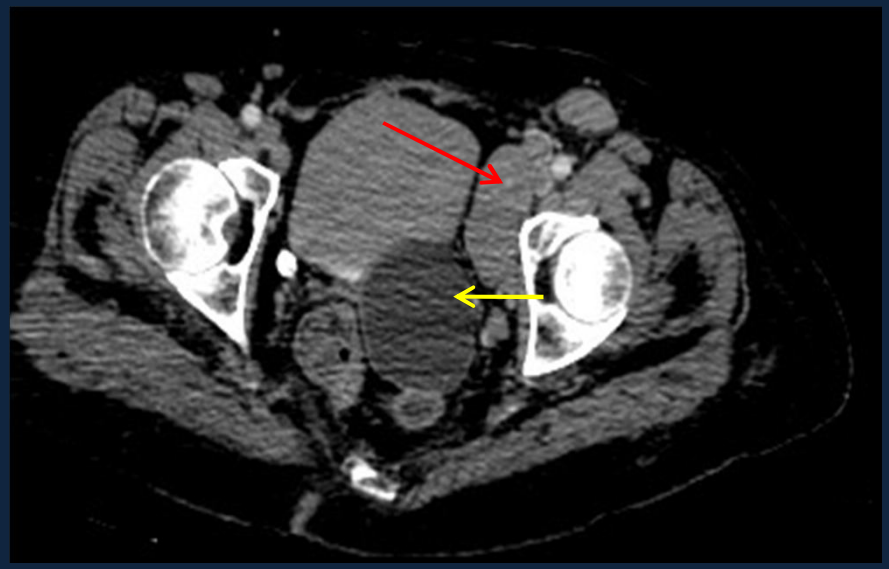

Imagen Nº 14:
Flecha roja: Adenomegalia iliaca (imagen ganglionar aumentada de tamaño). Paciente con antecedente de Linfoma Hodgkin.
Flecha amarilla: Imagen de aspecto quístico anexial izquierda.

Vascular.

Hallazgos :

- Trombosis venosa (40%).
- Aneurisma ilíaco (40%).
- Trombosis Arterial (10%).
- Otras (10%)

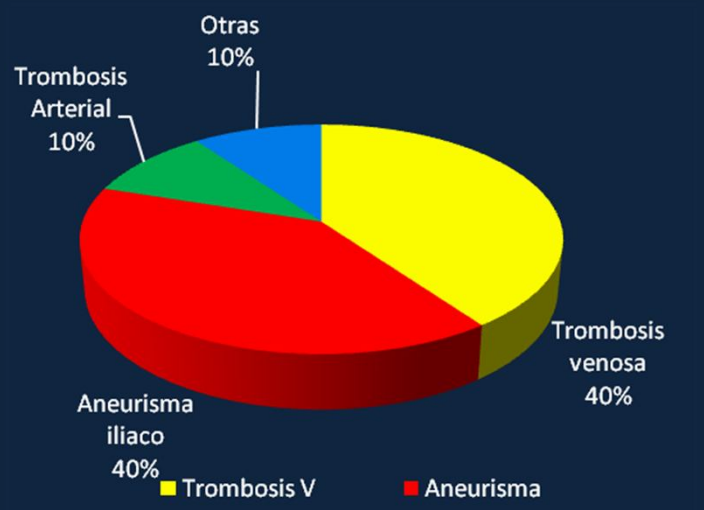

Imagen Nº 15: Trombosis de arteria ilíaca izquierda común, externa e interna.

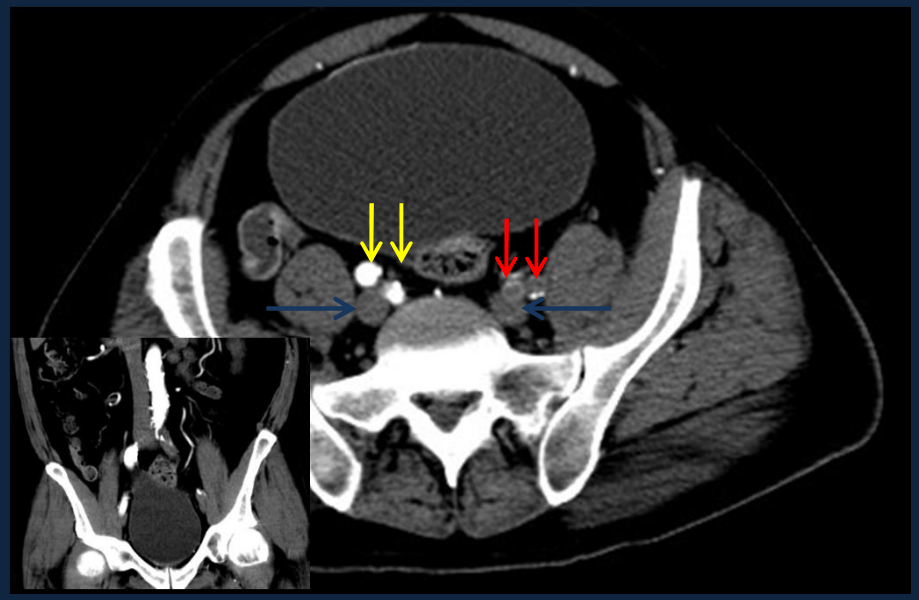

Imagen Nº: 15
Flechas rojas: Ausencia de contraste en arterias ilíacas externa e interna izquierdas.
Flecha amarilla: Arterias ilíacas derechas.
Flechas azules: Venas Ilíacas.

Epiplón

En el epiplón (1%) el único hallazgo encontrado carcinomatosis. Se define como toda diseminación tumoral que afecta de forma local o masiva, al peritoneo y órganos vecinos. Puede tener dos orígenes, el mismo peritoneo (Pseudomixoma, Mesotelioma) y por otro, un origen en tumores del tracto digestivo o ginecológico.

Imagen Nº 16: Carcinomatosis

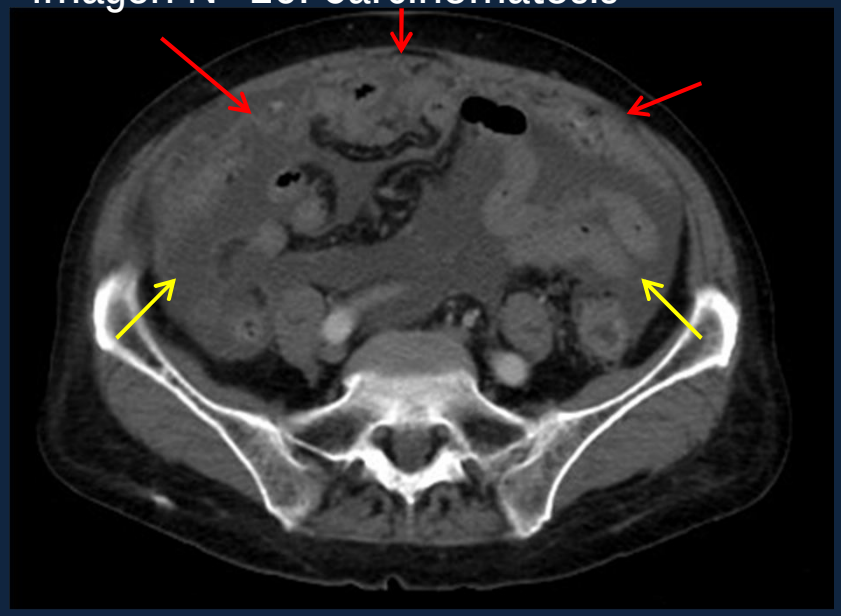

Imagen Nº 16:
Flechas rojas: implantes, engrosamiento y heterogenicidad de la grasa con componentes de tejido blando, en el epiplón.
Flechas amarillas: líquido libre.
Paciente con antecedente de Ca de ovario.

Intestino Delgado

Intestino delgado(0,7%): Se encontraron, tumores, invaginaciones y bridas, patologías localizadas en topografía de la FII.

Imagen Nº17: Invaginación

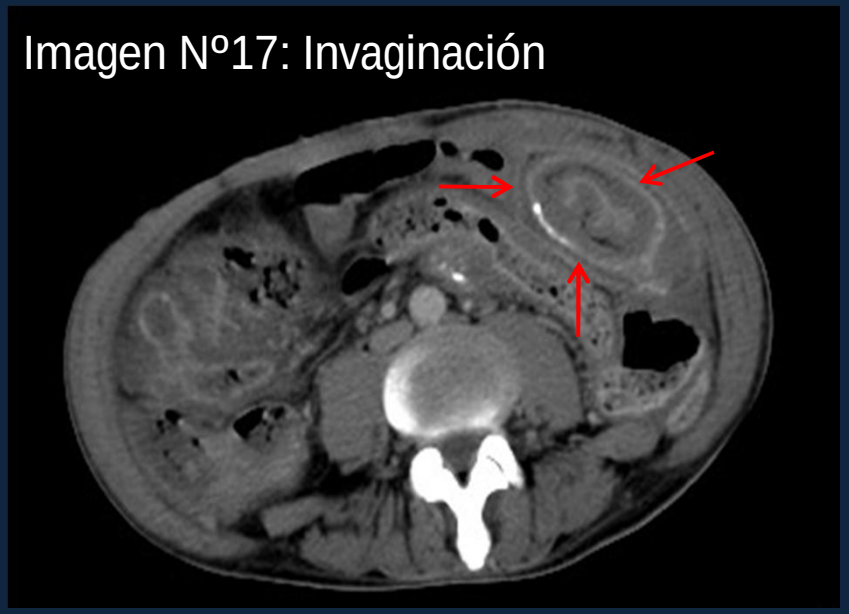

Imagen Nº 17:
Flechas rojas: lesión en diana, en asa intestinal delgada invaginada en topografía de FII

Conclusión:

El colon izquierdo fue asiento más frecuente de patologías, siendo la diverticulosis y la diverticulitis las más habituales.

La patología anexial sigue en frecuencia, siendo las lesiones de aspecto quístico más frecuentes.

En el aparato urinario las litiasis del uréter distal son las más habituales.

Entre las patologías de la pared abdominal, las más asiduas son hernias y eventraciones. En la cavidad abdominal las colecciones, seguidas por los abscesos.

Conclusión:

En el plano óseo las metástasis. El porcentaje de patología vascular es similar al ganglionar, siendo en el primero más frecuentes los aneurismas y las trombosis venosas. En menor cuantía se encuentra. las patologías del epiplón y de intestino delgado.

El conocimiento y estudio de los aspectos de la FII deben tener especial atención, dado el sostenido encuentro de patologías y su clínica variable. La TCMD permite con gran sensibilidad y especificidad determinar el órgano y causas de las mismas.

Bibliografía

- Ignacio Cano Muño. Mario Alberto Flores Salinas. Utilidad de la tomografía computada en el diagnóstico de diverticulitis, su estadiaje y tratamiento médico-quirúrgico según la escala de Minnesota. Anales de Radiología México 2010;3:130-136.
- Azar T, Berger DL. Adult intussusception. Ann Surg 1997;226:134–8.
- Pedrosa. Diagnostico por Imagen. Abdomen. Ed. Marbán. 2008
- Federle. Expertddx Abdomen. Ed. Marbán.
- Sociedad Española de radiología medica. Radiología esencial. Ed. Panamericana. 2010
- Ahualli J. Manual de TC de urgencia. Ed journal. 2012