Hernia obturatriz : TC en el diagnóstico etiológico ante obstrucción intestinal

HOSPITAL ITALIANO DE CORDOBA

Puente O, Heredia J., Ceballos J., Solano S., Videla R., Castrillón M.

Introducción

- Baja incidencia, predominando en ancianas desnutridas
- Signos y síntomas inespecíficos.
- La oclusión intestinal requiere resolución quirúrgica rápida para evitar la grave morbi-mortalidad asociada.
- Causa: salida del saco herniario a través del canal obturatriz.
- F:M = 9:1 debido a pelvis más ancha y diámetro del orificio obturatriz más amplio.

Objetivo

Demostrar la importancia de la TC en el diagnóstico etiológico pre operatorio del síndrome de oclusión intestinal por hernia obturatriz complicada.

Material y Método:

- Estudio retrospectivo observacional y transversal. Mayo 2011 a agosto 2012.
- TC con cte ev, sin cte oral, en pacientes con síndrome de oclusión intestinal

Resultados

- En nuestra serie, la Tomografía Computada fue el método más sensible y específico para diagnosticar esta patología.
- En todos los casos mujeres de edad avanzada con un IMC bajo.

Resultados

	CASO 1	CASO 2	CASO 3
Edad.	80	70	72
Sexo.	Femenino.	Femenino.	Femenino.
IMC	22,8.	18.5.	20.
Duración de síntomas.	n/d	4 días.	5 días.
Co-morbilidad	Esquizofrenia. Coronariopatia.	Hta. Chagas. Arritmia no filiada.	Hta.
TAC	Si.	Si.	Si.
Dx. Pre operatorio.	Si.	Si.	Si.

Tabla 1.

Resultados

	CAS0 1	CASO 2	CASO 3
Lado afectado.	Izquierdo.	Derecha.	Derecha.
Contenido herniario	Intestino delgado.	Intestino delgado.	Intestino delgado.
Vía de Abordaje.	Laparotomía mediana supra-infraumbilical.	Laparotomía mediana infra umbilical	Laparotomía mediana supra-infraumbilical.
Resección Intestinal.	Si	Si.	No.
Tipo de Reparació n.	Tapón de polipropileno.	Tapón de polipropileno.	Puntos separados de polipropileno.
Estadía Hospitalaria .	22 días. (neumonía intrahospitalaria)	9 días.	8 días.
Alta hospitalaria.	Si.	Si.	Si.

Tabla 2.

Hernia obturatriz. Caso 1

TC axial

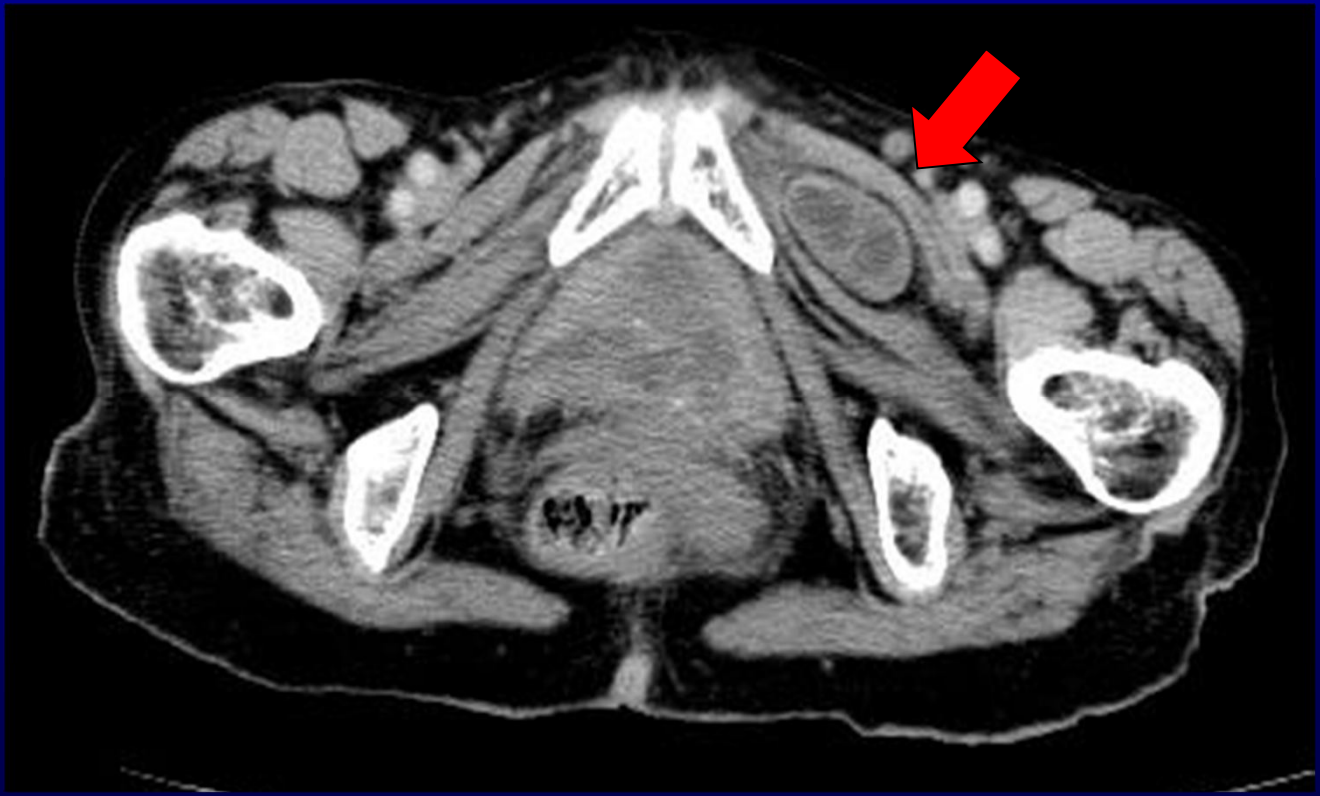

Fig 1. Flecha indica salida de saco herniario de contenido intestinal.

Hernia obturatriz. Caso 2

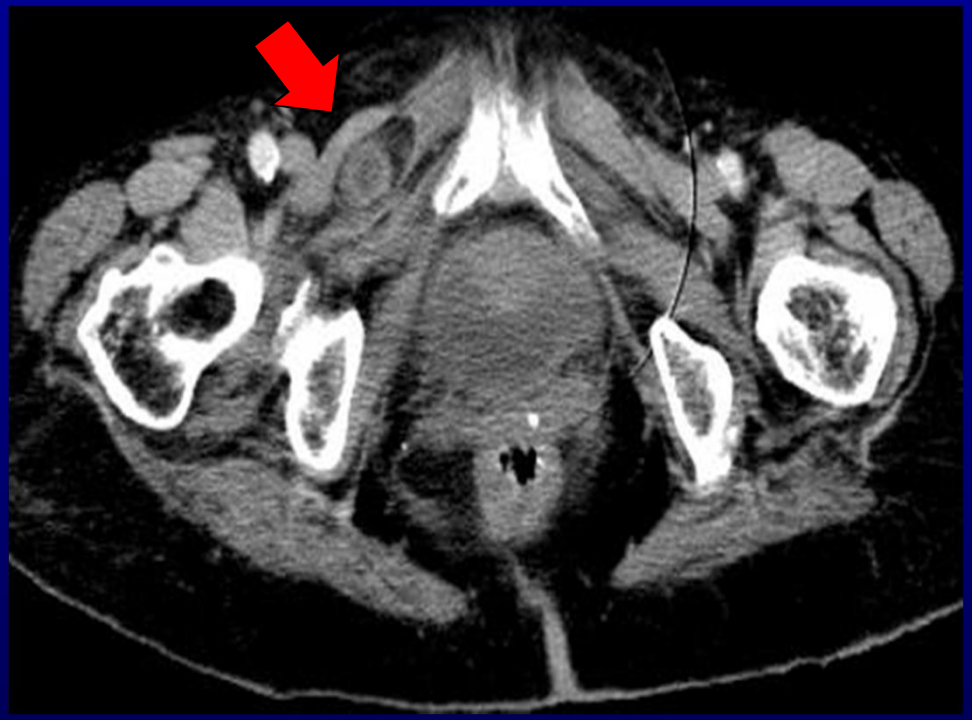

Fig 2: Flecha indica salida de saco herniario entre músculo pectíneo por arriba y musculo aductor mediano por debajo.

Hernia obturatriz

TC coronal

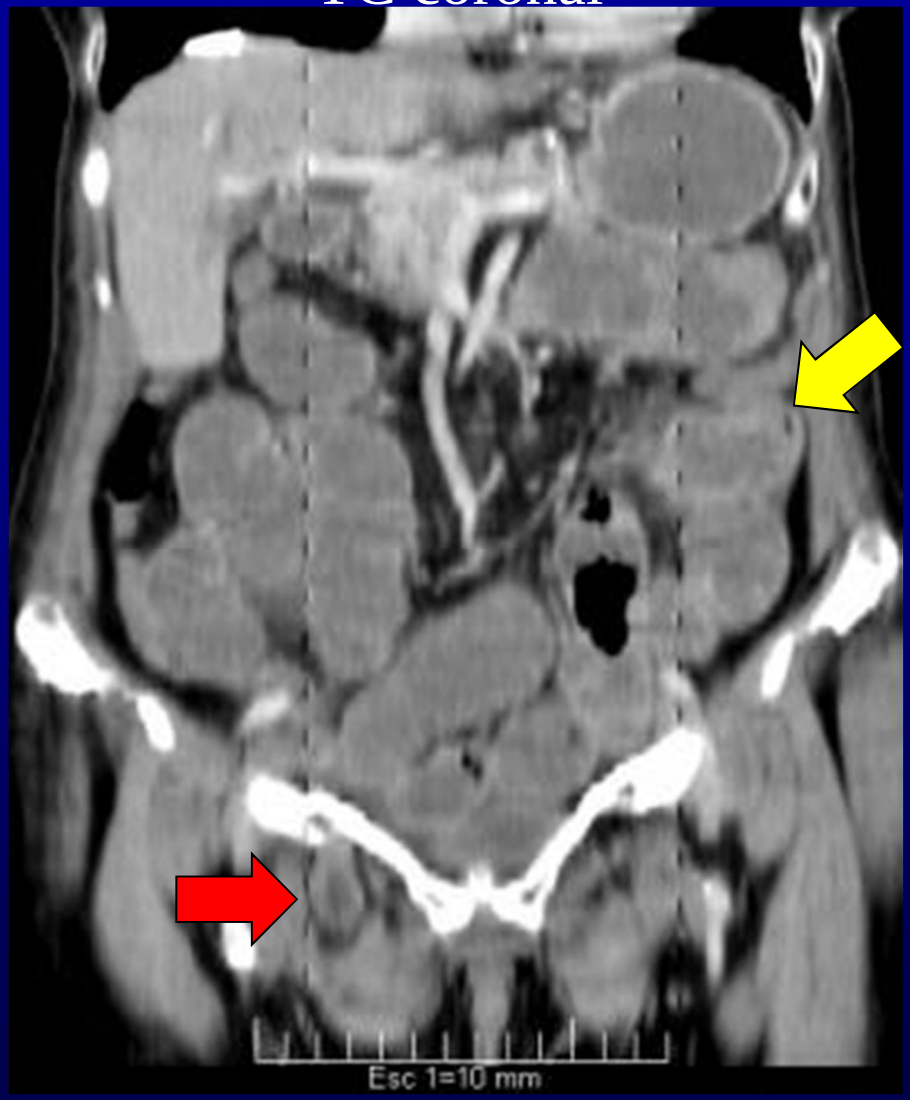

Fig 3. Saco herniario (flecha roja).
Asas intestinales dilatadas (flecha amarilla).

Hernia obturatriz. Cirugia

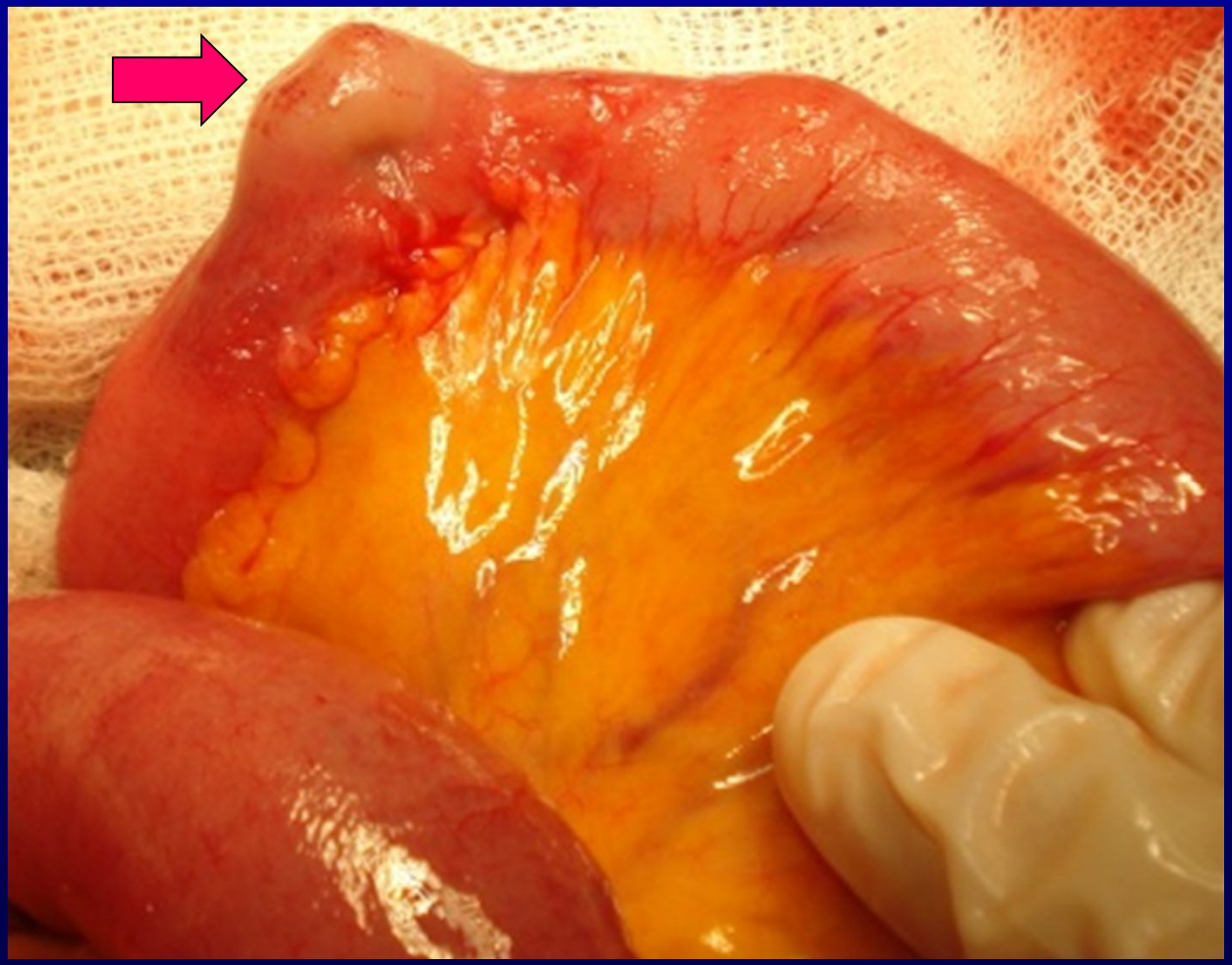

Fig 4. Area que se encontraba comprometida en la hernia (flecha rosa).

Conclusión

- En pacientes sin signos de peritonismo, la realización de TC permite el diagnóstico de esta entidad.
- Tener siempre presente esta patología para lograr reducir la morbi-mortalidad debido al retraso en el tratamiento quirúrgico, único curativo.
- La cirugía antes de las seis horas de ocurrida la oclusión es el tratamiento ideal.

Bibliografía

1) Dundamadappa SK, Tsou IY, Goh JS. Clinics in Diagnostic Imaging (107). Singapore Med J 2006; 47: 88-94.

2) Lo CY, Lorentz TG, Lau PW. Obturator hernia presenting as small bowel obstruction. Am J Surg. 1994; 167: 396-398.

3) Testut L, Jacob O. Región obsturatriz, Anatomía topográfica, editorial Salvat,España 1950, pp 953-962.

4) Pardo P, Cembellín F. Tomografía computadorizada en el diagnóstico de hernia obturatriz. 005;17:280-2.