Hernia Diafragmática Traumática

Med. Canga Carlos Rafael, Med. Camara Héctor, Med. Morales Juan.

Hospital de Urgencias de Córdoba.

Introducción

- Prevalencia:
  - 0,8 al 8% del trauma cerrado toraco-abdominal.
  - 10 al 15% del trauma penetrante torácico bajo.
- Causas más frecuentes:
  - heridas penetrantes, accidentes moto-vehiculares graves y caídas de altura.
- TC multicorte:
  - Importancia fundamental en su detección.

Introducción

- Síntomas más frecuentes:
  - dolor, disnea y vómitos.
- El ***hemidiafragma izquierdo*** es el más afectado.
- ***Estómago y colon***, los órganos más frecuentemente herniados.
- El tratamiento ***siempre es quirúrgico.***

Objetivos

- Describir los hallazgos más frecuentes en las hernias diafragmáticas traumáticas, evaluadas mediante TCMD con reconstrucciones multiplanares.

Material y Métodos

- Estudio retrospectivo, transversal.
- Pacientes ingresados con trauma toraco-abdominal.
- Agosto del 2010 - Abril del 2014.
- Variables evaluadas:
  - edad, cinemática del trauma, lugar de la lesión diafragmática, contenido de la hernia y lesiones asociadas.
- TCMD:
  - Siemens Somatom Emotion de 16 detectores
  - Toshiba Alexion de 16 detectores

Resultados

- Se encontró un total de 7 pacientes
- Edad promedio 30,4 años, rango 18 a 37 años.
- 6 varones - 1 mujer.
- La cinemática del trauma:
  - traumatismo penetrante
    - 2 Heridas por Arma Blanca
    - 1 Herida por Arma de fuego
  - traumatismo cerrado toracoabdominal
    - 3 Accidentes motovehiculares
    - 1 caída de altura

Hemidiafragma afectado y lesiones asociadas

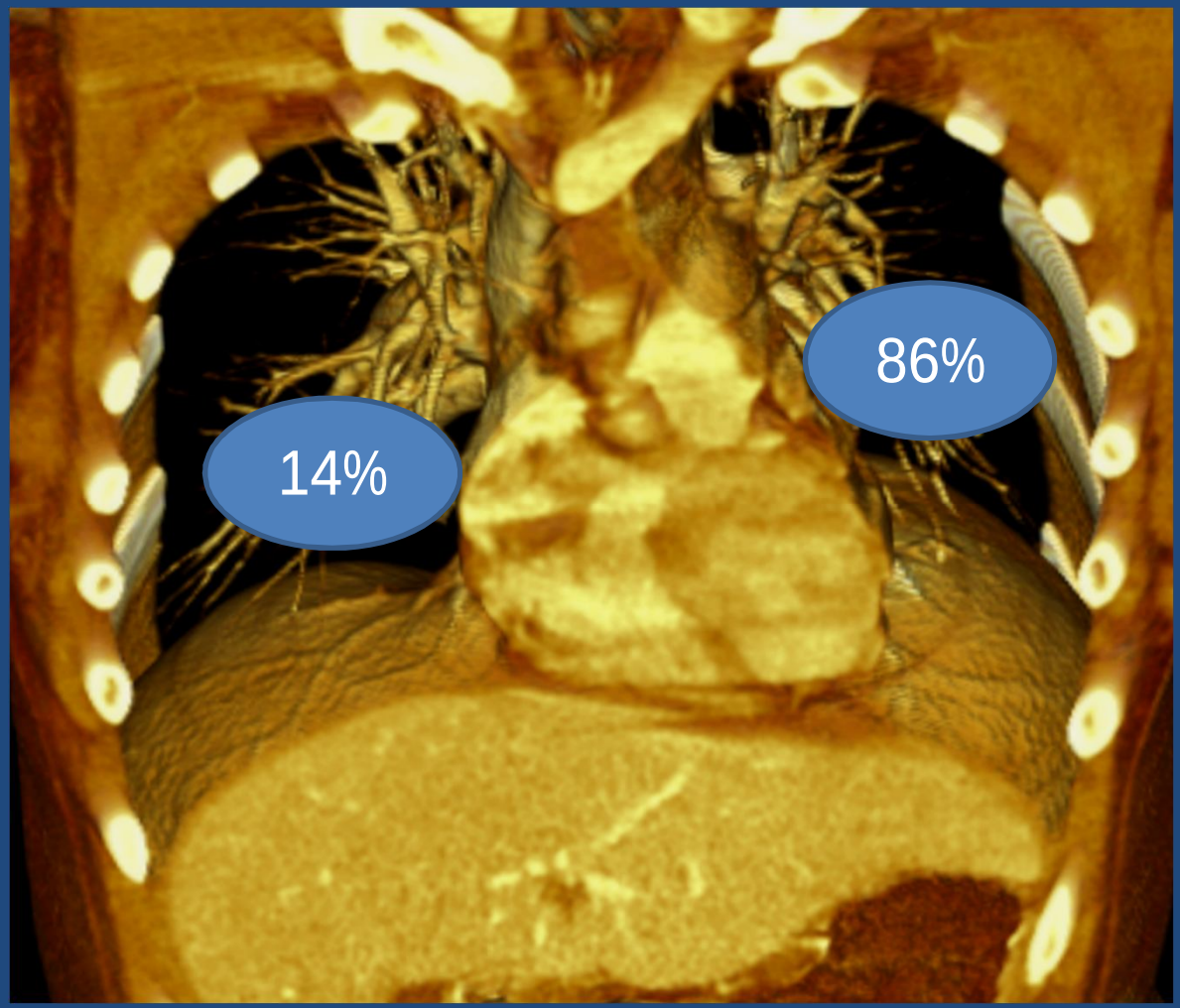

Lesiones asociadas	Casos	%
Derrame pleural	5	71
Neumotórax	3	43
Fractura costal	1	14
Laceración hepática	1	14
Contusión pulmonar	1	14

Frecuencia de hernia por órgano

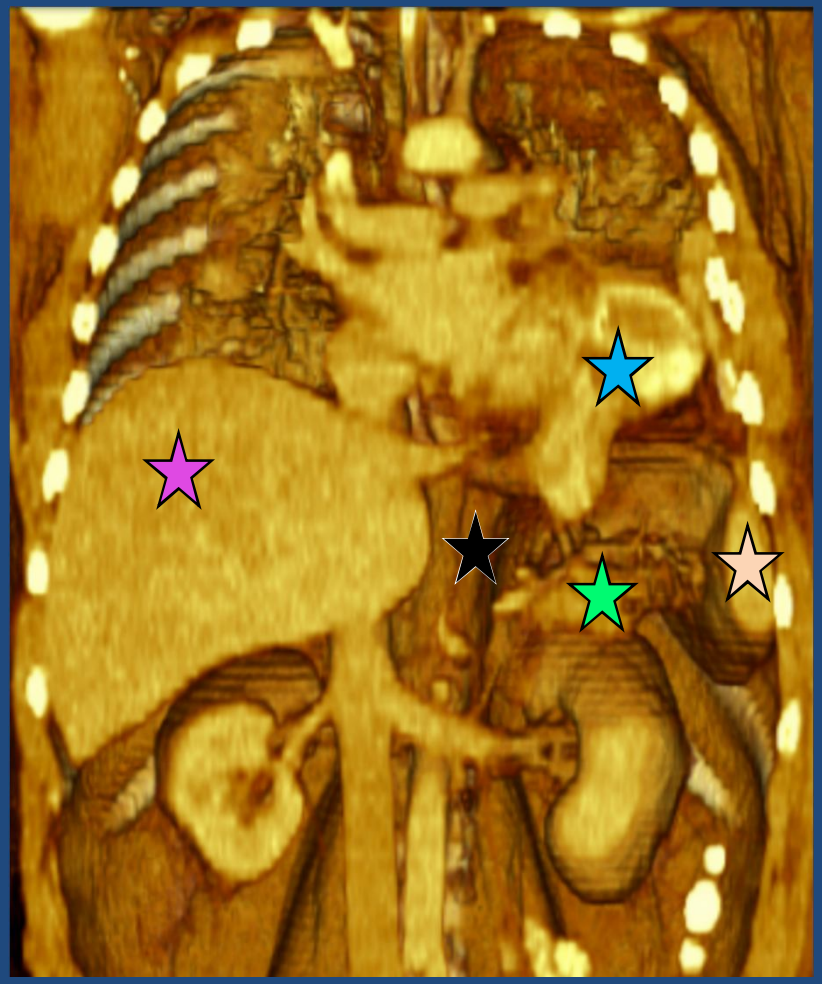

- Grasa intra-abdominal 71%
- Estómago 57 %
- Asas intestinales 28%
- Hígado 14%
- Bazo 14%

Hombre de 33 años de edad, que ingresa a la guardia por accidente moto-vehicular.
TCMD con reconstrucciones coronal y axial, observándose elevación del hemidiafragma derecho y del hígado, que se encuentra en el hemitórax, sugestivo de hernia diafragmática.

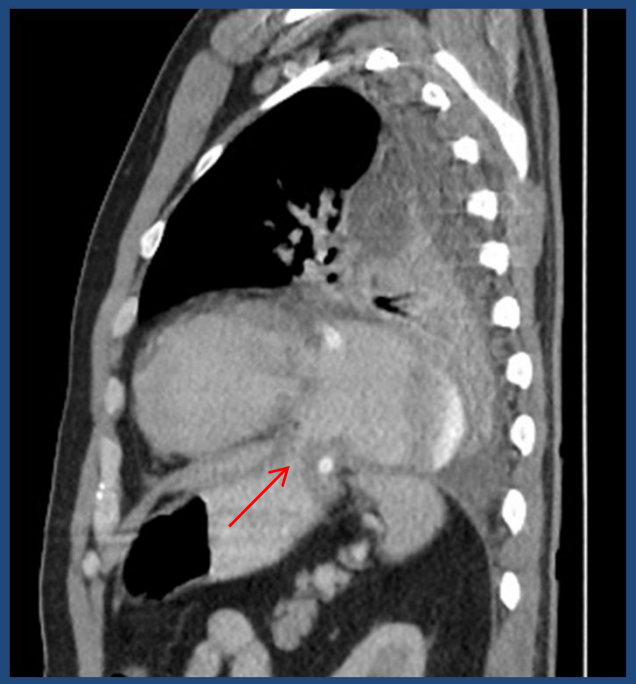

Hombre de 29 años de edad, con accidente motovehicular. TCMD con reconstrucciones coronal, sagital y axial, donde se identifica lesión diafragmática izquierda (flechas), con pasaje de estómago hacia el hemitórax. Derrame pleural bilateral con colapso pasivo pulmonar.

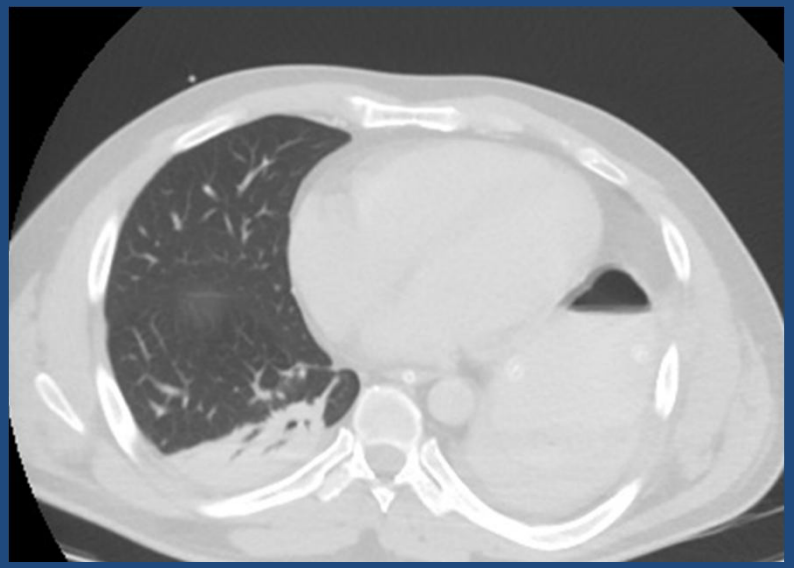

Hernia Diafragmática Traumática. Hospital de Urgencias. 2014

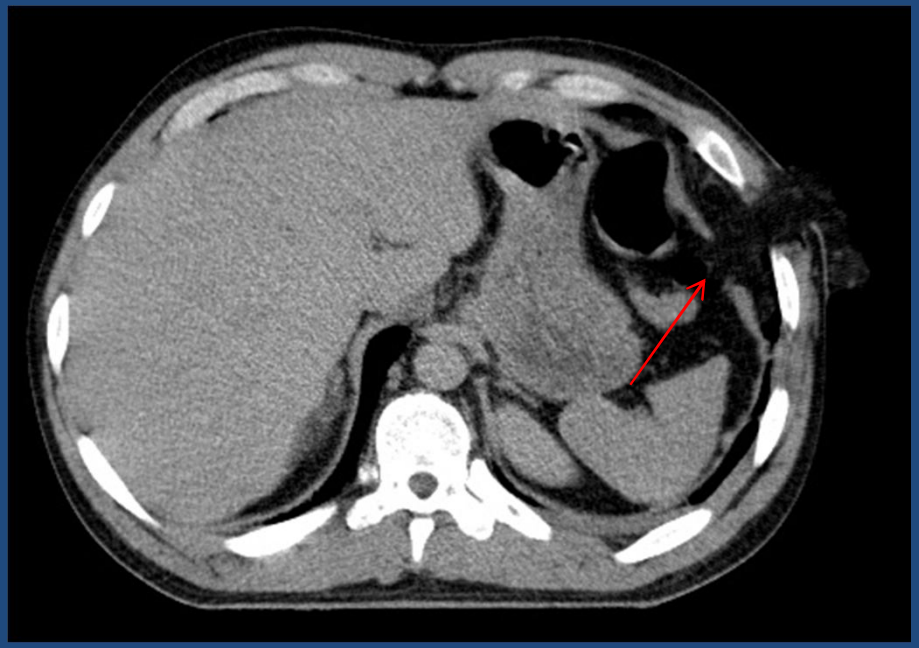

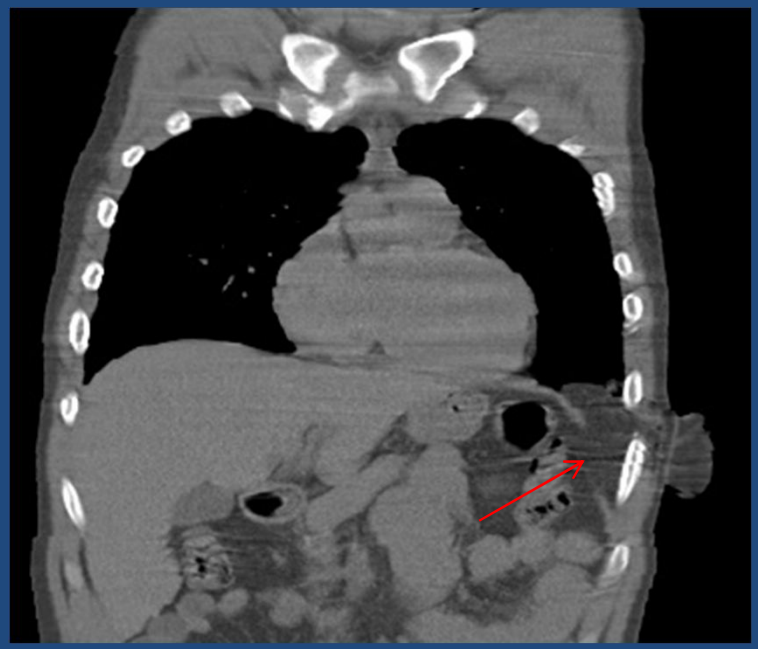

Hombre de 30 años de edad, que ingresa al hospital por herida de arma blanca.
TCMD con reconstrucciones axial y coronal, donde se visualiza solución de continuidad del diafragma izquierdo (flechas), con pasaje de contenido abdominal (grasa intra-abdominal) hacia el tórax y el exterior.

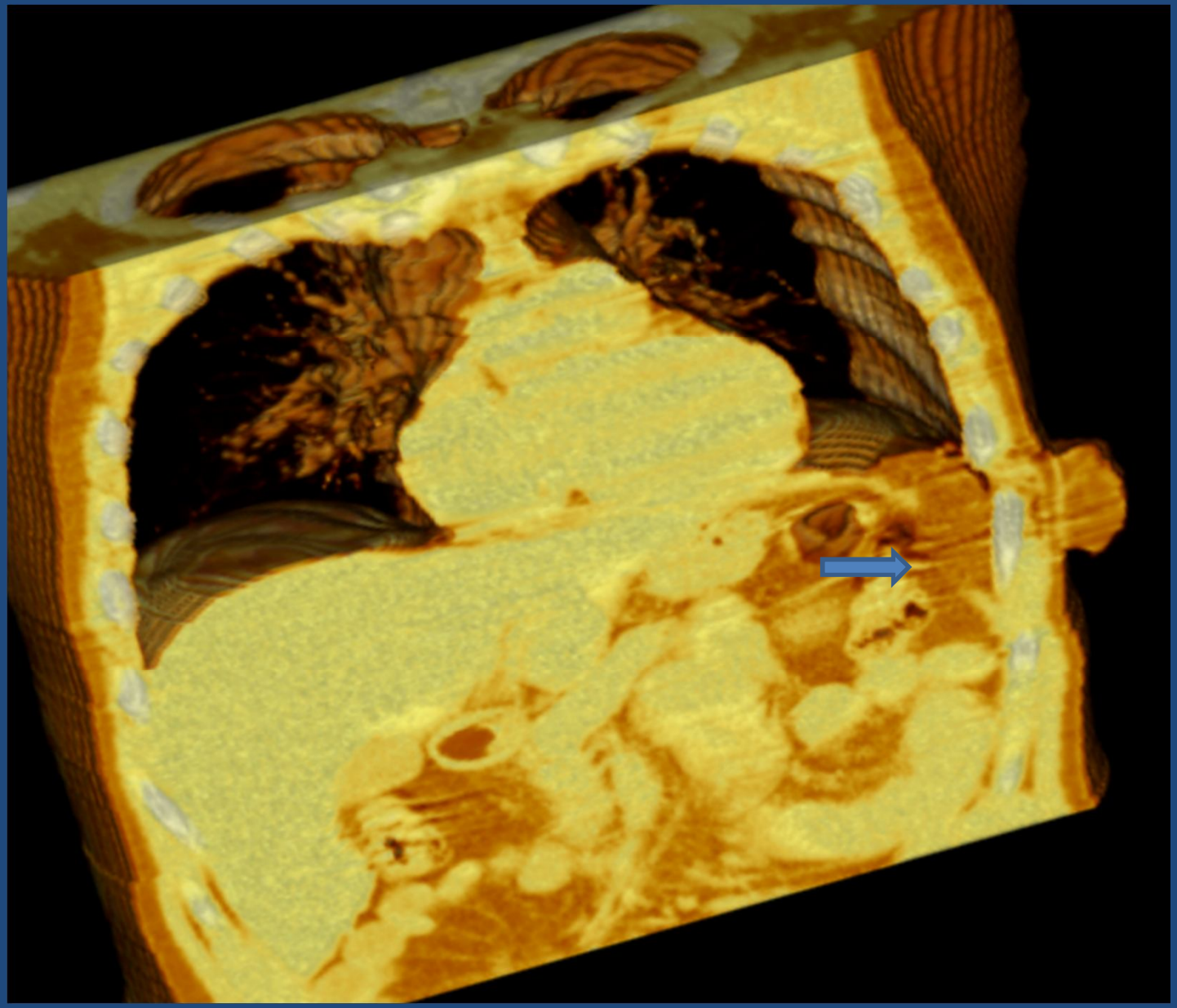

Mismo paciente, con reconstrucción 3D, donde se visualiza la lesión diafragmática izquierda, con pasaje de grasa intra-abdominal hacia el hemitórax y la lesión diafragmática (flecha).

Hernia Diafragmática Traumática. Hospital de Urgencias. 2014

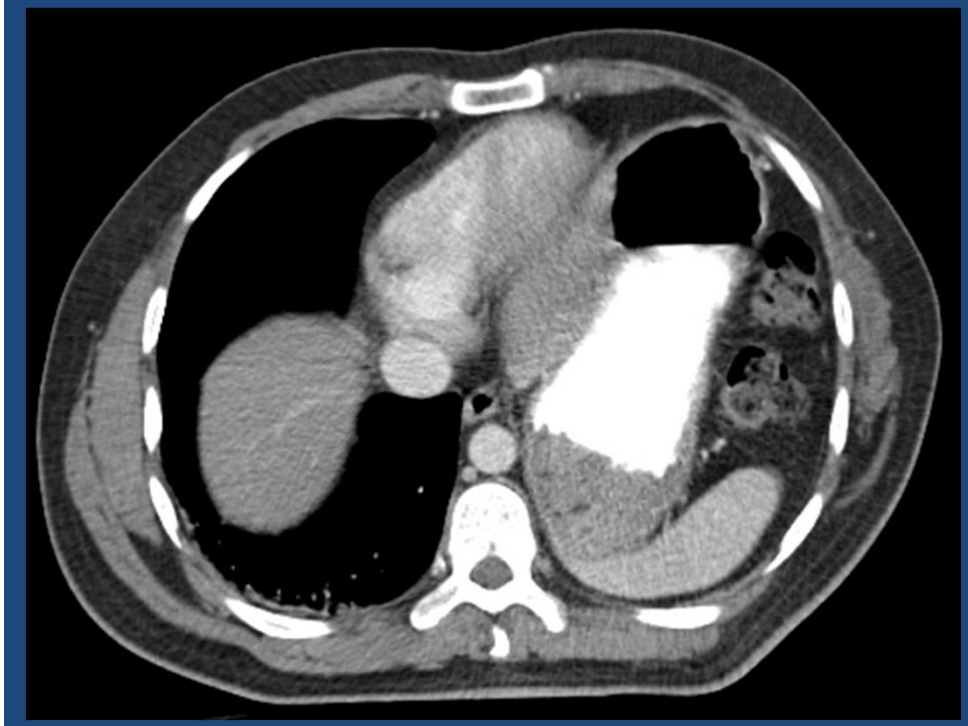

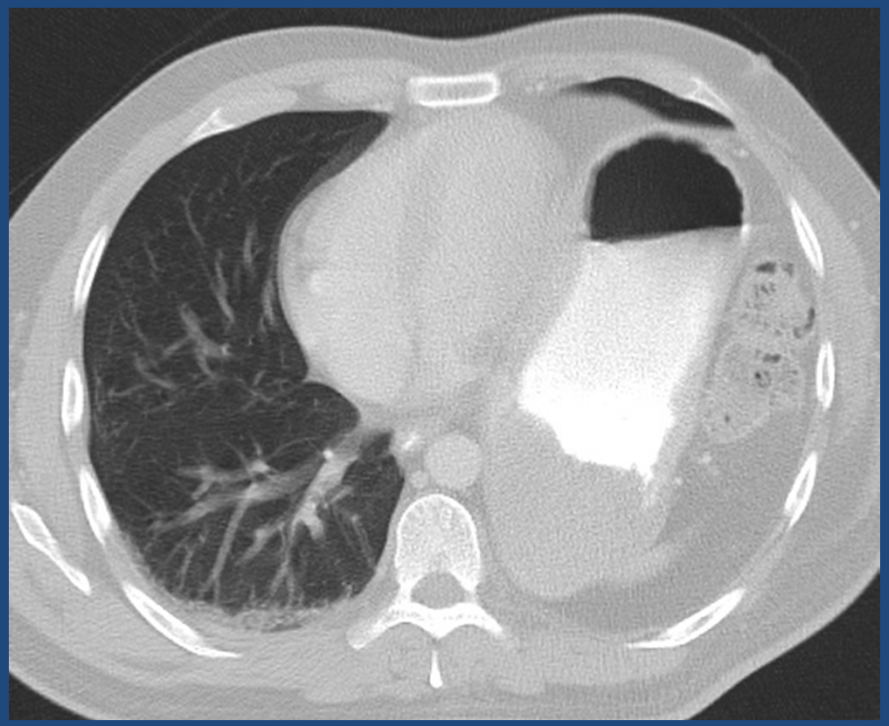

Hombre de 36 años de edad, que ingresa a la guardia por caída de altura.
TCMD con reconstrucciones axiales con ventana pulmonar y de mediastino, donde se visualiza el estómago (con contraste), asas intestinales, grasa intra-abdominal y bazo en el hemitórax izquierdo.

Hombre de 29 años de edad, que ingresa al hospital por accidente motovehicular.

TCMD con reconstrucciones axiales y coronal, donde se visualiza el estómago herniado hacia el hemitórax izquierdo. También se observa derrame pleural bilateral, neumotórax y líquido libre intraperitoneal.

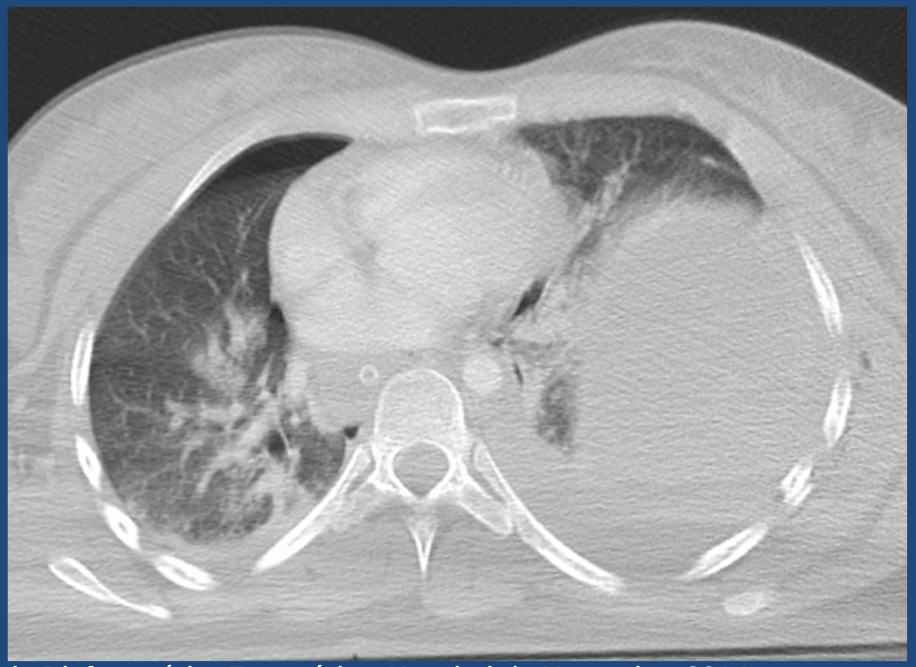

Hernia Diafragmática Traumática. Hospital de Urgencias. 2014

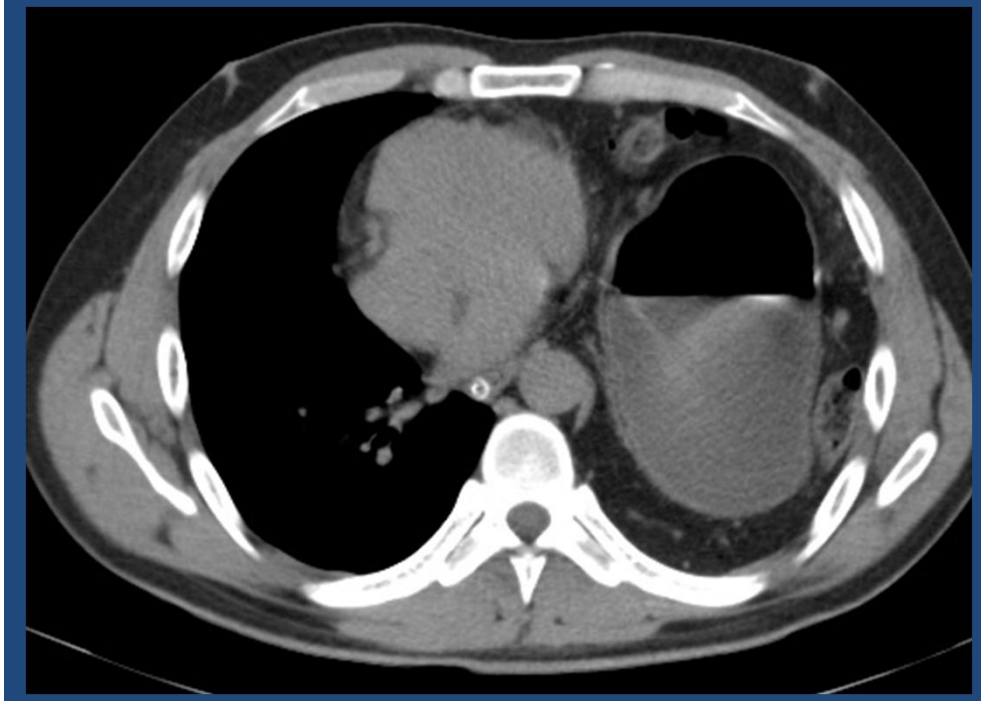

Hombre de 30 años que ingresa a la guardia por herida de arma blanca.

TCMD axial: se visualiza estómago, grasa intra-abdominal, asas intestinales y colon en el hemitórax izquierdo.

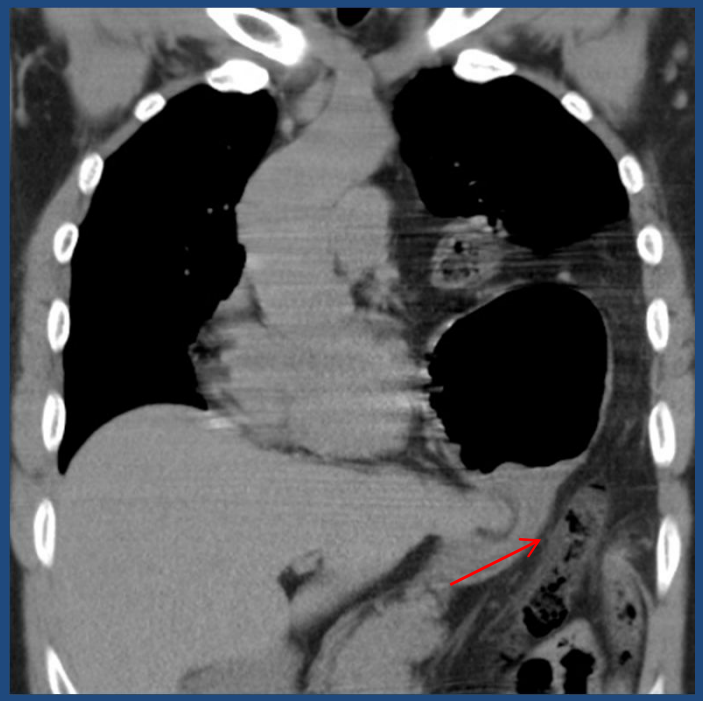

Mismo paciente con reconstrucción coronal, donde se visualiza la lesión diafragmática (flecha) con pasaje del contenido abdominal hacia el tórax.

Hernia Diafragmática Traumática. Hospital de Urgencias. 2014

Conclusión

- En este trabajo hemos puesto de manifiesto que en la búsqueda de hernia diafragmática traumática, hay que poner mayor atención al hemidiafragma izquierdo, que es el más afectado.
- La causa más frecuente es el traumatismo cerrado toracoabdominal (accidente moto-vehicular y caída de altura).
- El estómago y la grasa peritoneal son las estructuras más frecuentemente herniadas.

Bibliografía

- Amandine Desir, MD, Benoît Ghaye, MD. CT of Blunt Diaphragmatic Rupture. RadioGraphics 2012; 32:477–498.
- Imaging of Diaphragmatic Injury: A Diagnostic Challenge? Sandrine Iochum, MD, Thomas Ludig, MD. RadioGraphics 2002; 22:S103–S118.
- David Dreizin, MD, Maria J. Borja, MD. Penetrating Diaphragmatic Injury: Accuracy of 64-Section Multidetector CT with Trajectography. Radiology: Volume 268, Number 3. September 2013.
- Suat Eren, Fahri Ciris. Diaphragmatic hernia: diagnostic approaches with review of the literatura. European Journal of Radiology 54 (2005) 448–459.
- Fraser, Paré. Diagnóstico de las Enfermedades del Tórax. Tercera edición, 1995. Capítulo 15, 2339-2340.
- S. Eren, M. Kantarcı, A. Okur. Imaging of diaphragmatic rupture after trauma. Clinical Radiology (2006) 61, 467–477.
- A Cubukcu, MD, M Paksoy MD, Traumatic Rupture of the Diaphragm. IJCP, January/february 2000. Vol 54 N01.
- Moritz Kaths. Maren Ebert. Late Consequences of Traumatic Rupture of the Diaphragm. Thorac Cardiovasc Surg 2013; 61:267–269.
- Abuzer Dirican, Mehmet Yilmaz. Acute Traumatic Diaphragmatic Ruptures: A Retrospective Study of 48 Cases. Surg Today 2011, 41:1352–1356.
- Lihi Ringler MD. Ron Lavy MD. Traumatic Rupture of the Diaphragm: CT Diagnosis. IMAJ 2003; 5:899-900.