XV CONGRESO INTERNACIONAL DE DIAGNOSTICO POR IMAGENES DE CORDOBA

DIAGNOSTICO POR RESONANCIA MAGNETICA DE LA PATOLOGIA DEL LIGAMENTO CRUZADO ANTERIOR DE LA RODILLA

Re R, Galindez J, Marangoni M, Cabral D, Marangoni A, Marchegiani S.
Sanatorio Allende. Córdoba.

XV CONGRESO INTERNACIONAL DE DIAGNOSTICO POR IMAGENES DE CORDOBA

INTRODUCCIÓN

El desarrollo de nuevas tecnologías en Resonancia Magnética ha favorecido el uso de secuencias que mejoran significativamente la resolución espacial del método, obteniendo imágenes de cortes finos que permiten un análisis volumétrico.

El ligamento cruzado anterior (LCA) está compuesto por una banda antero medial (AM) y otra postero lateral (PL).

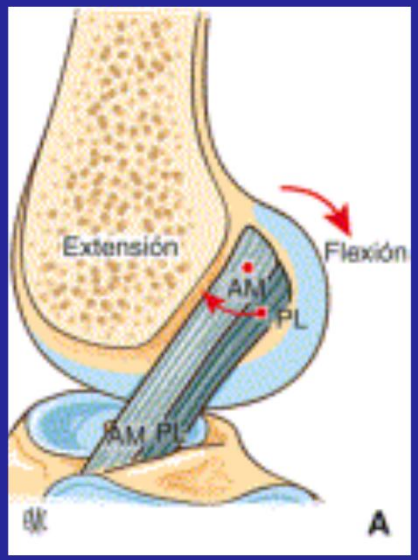

La ruptura más frecuente del LCA es la completa, dicha ruptura compromete completamente las bandas AM y PL.

XV CONGRESO INTERNACIONAL DE DIAGNOSTICO POR IMAGENES DE CORDOBA

MATERIAL Y MÉTODOS

Se realizó una cohorte prospectiva con todos los pacientes que se realizaron una RM de rodilla y posteriormente fueron sometidos a artroscopia en nuestra Institución entre abril del 2013 y Julio del 2013.

Objetivo

Demostrar que el uso de una secuencia de cortes fino mejora la pesquisa de lesiones del LCA, en comparación con la secuencia convencional de cortes gruesos.

XV CONGRESO INTERNACIONAL DE DIAGNOSTICO POR IMAGENES DE CORDOBA

Parámetro		Protocolo Estandar				
	DP Fat-Sat Sag	DP Fat-Sat Axial	DP Fat-Sat Coronal	DP Fat-Sat Sag	T1 Sag	T2 Sag
Tiempo de Repetición (TR)	1858 / 3110	1850 / 4700	1950 / 2730	2700 / 3080	500 / 540	5020 / 5100
Tiempo de Eco (TE)	7 / 28	7 / 71	11 / 23	13/ 16	18 / 12	100 / 128
Espesor de corte (mm)	1.3 / 1.3	3 / 3	3 / 3	3 / 3	3 / 3	3 / 3
GAP%	20 / 0	20 / 20	20 / 20	20 / 20	20 / 20	20 / 20
FOV	160 / 160	180 / 160	180 / 160	180 / 160	180 / 160	180 / 160
Tiempo de Adquisición	2:39/3:42	3:00/2:51	3:00/2:45	3:10/3:31	2:11/2:25	2:30/2:19
Matriz	228 x 168 / 256 x 320	228 x 132 / 218 x 256	228 x 168 / 224 x 320	228 x 168 / 218 x 320	228 x 169 / 230 x 384	228 x 169 / 256 x 320
Cantidad de Cortes	24 / 24	24 / 24	24 / 24	24 / 24	24 / 24	24 / 24

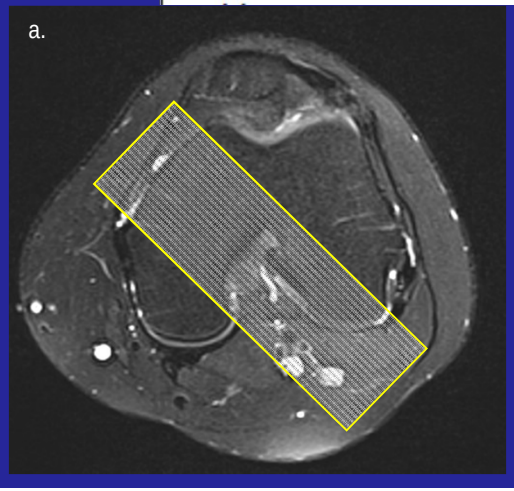

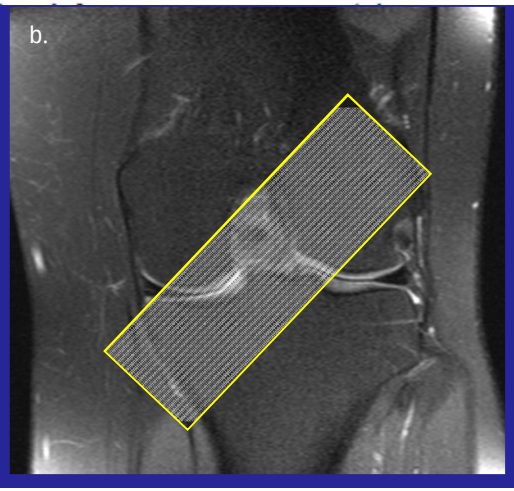

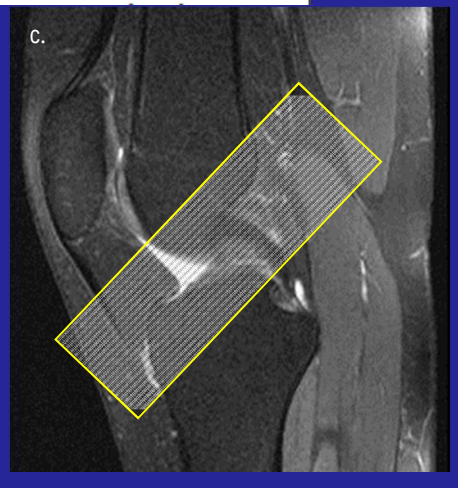

XV CONGRESO INTERNACIONAL DE DIAGNOSTICO POR IMAGENES DE CORDOBA

1372 RM

73 Artroscopias

100 Standar/Cortes finos

40 RM en SA

40 Pacientes
Muestra Final

XV CONGRESO INTERNACIONAL DE DIAGNOSTICO POR IMAGENES DE CORDOBA

RESULTADOS

De las 100 RM 63 fueron varones y 37 mujeres, con edades comprendidas entre 16 y 61 años (Prom: 39). La Rodilla Derecha fue estudiada en 42 pacientes.

En 24 casos, el uso de cortes finos significó un aporte al Diagnóstico.

En 44 Pacientes no hubo diferencias tanto en cortes finos como en el estándar, pero se pudo visualizar mejor definición.

XV CONGRESO INTERNACIONAL DE DIAGNOSTICO POR IMAGENES DE CORDOBA

RESULTADOS

Secuencia convencional	
Sensibilidad:	86%
Especificidad:	98%
VPP:	95%
VPN:	93%
Presición dx:	94%

Secuencia de cortes finos	
Sensibilidad:	95%
Especificidad:	94%
VPP:	95%
VPN:	94%
Presición dx:	95%

De las 40 artroscopias 14 fueron diagnosticadas como rupturas completas, 7 parciales y 19 normales.

XV CONGRESO INTERNACIONAL DE DIAGNOSTICO POR IMAGENES DE CORDOBA

5 rupturas parciales no fueron detectadas con todas las secuencias de RM y fueron interpretadas como normales. En artroscopía se identificaron signos de fibrilación y pequeñas rupturas de algunas fibras del LCA (figura).

XV CONGRESO INTERNACIONAL DE DIAGNOSTICO POR IMAGENES DE CORDOBA

RESULTADOS

El coeficiente Kappa interobservador fue de 0.85 (casi perfecto)

Área Bajo la Curva para las secuencias de cortes gruesos.

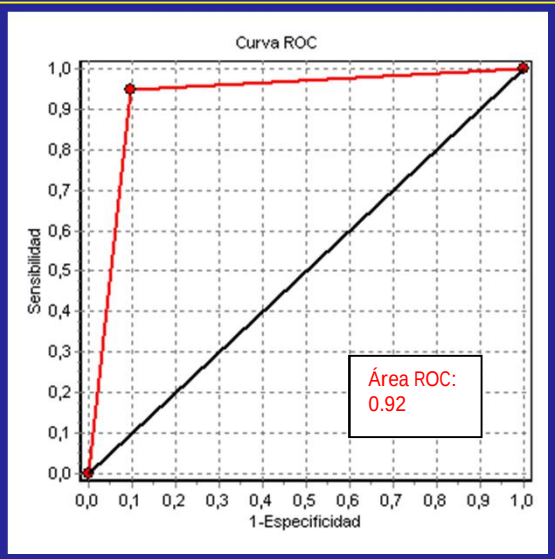

Área Bajo la Curva para la secuencia de cortes finos.

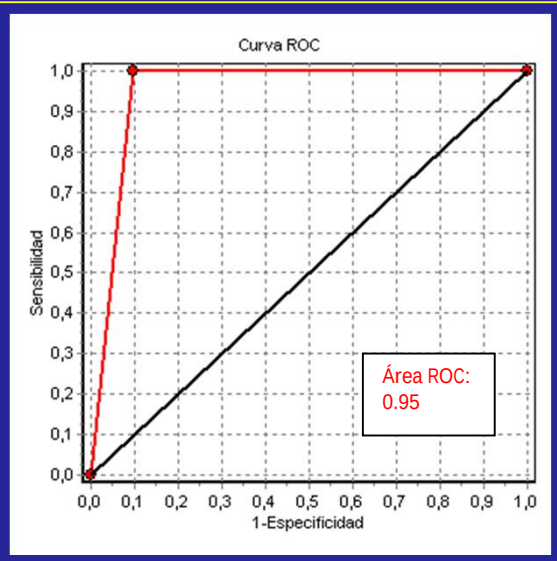

El mejor resultado se ubicaría en la esquina superior izquierda, representando un 100% de sensibilidad (ningún FN) y 100% de especificidad (ningún FP)

XV CONGRESO INTERNACIONAL DE DIAGNOSTICO POR IMAGENES DE CORDOBA

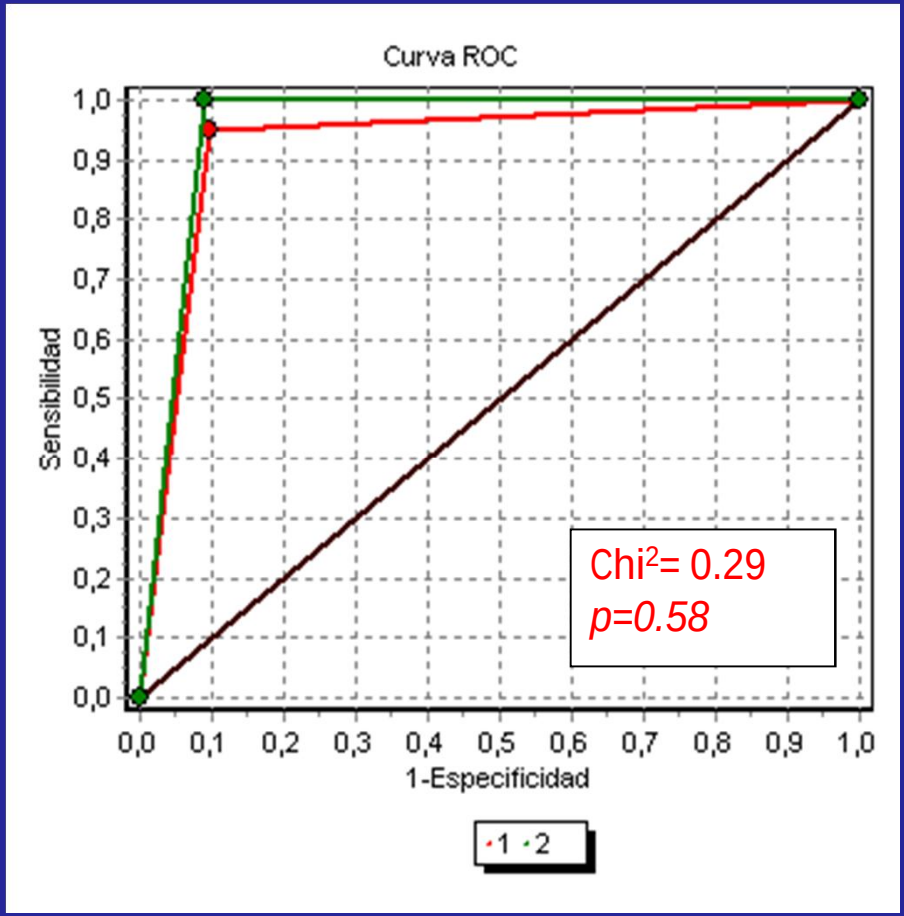

Se llevó a cabo la comparación entre ambas obteniendo un resultado de chi-cuadrado de 0.29 con un *p=0.58*

XV CONGRESO INTERNACIONAL DE DIAGNOSTICO POR IMAGENES DE CORDOBA

DISCUSIÓN

La utilización de secuencias DP, isotrópicas, en el plano sagital con cortes finos puede ser de ayuda para la detección y el análisis de estructuras complejas.

Duc SR, Pfirrmann CW, Koch PP, Zanetti M, Hodler J. Radiology. 2008.

En el caso de la evaluación de los tendones y ligamentos no encontramos una diferencia relevante. Este hecho coincide con la literatura.

Yoon YC, Kim SS, Chung HW, Choe BK, Ahn JH. Acta Radiol 2007.

XV CONGRESO INTERNACIONAL DE DIAGNOSTICO POR IMAGENES DE CORDOBA

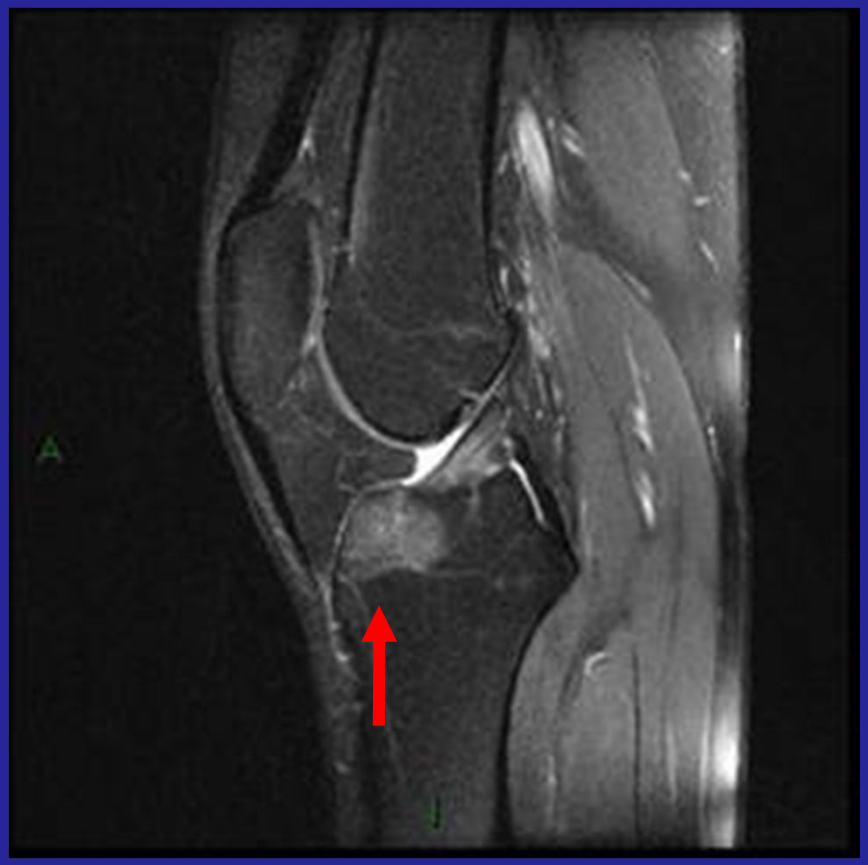

En el caso del edema, su detección es similar en ambos tipos de secuencias, a pesar de que en la secuencia de cortes finos (imagen de la derecha) se visualiza con menor intensidad de señal.

XV CONGRESO INTERNACIONAL DE DIAGNOSTICO POR IMAGENES DE CORDOBA

En relación al tiempo que consumen ambas secuencias, la duración de la secuencia de cortes finos es aprox. 1 minuto más que el tradicional.

Parámetro		Protocolo Estandar				
	DP Fat-Sat Sag	DP Fat-Sat Axial	DP Fat-Sat Coronal	DP Fat-Sat Sag	T1 Sag	T2 Sag
Tiempo de Adquisición	2:39/3:42	3:00/2:51	3:00/2:45	3:10/3:31	2:11/2:25	2:30/2:19
Matriz	228x168/ 256x320	228x132/ 218x256	228x168/ 224x320	228x168/ 218x320	228x169/ 230x384	228x169/ 256x320
Cantidad de Cortes	24 / 24	24 / 24	24 / 24	24 / 24	24 / 24	24 / 24

La secuencia de cortes finos permite excelente visualización del cartilago articular, particularmente por menor artefacto de volumen parcial y permite, en teoría, detección de lesiones cartilaginosas más pequeñas.

Dinamarca V, Schiappacasse GF, Tarsetti FC, Castro AF, Valderrama CJ. Revista Chilena de Radiologia. 2011.

XV CONGRESO INTERNACIONAL DE DIAGNOSTICO POR IMAGENES DE CORDOBA

En nuestro estudio, la secuencia de cortes finos proporcionó mayor información en un número significativo de casos en lo que respecta a las lesiones de los meniscos, pudiendo detectar nuevas lesiones o mayor extensión de lesiones observadas en secuencias de cortes gruesos.

Yoon YC, Kim SS, Chung HW, Choe BK, Ahn JH. Acta Radiol 2007.

El presente estudio tiene algunas limitaciones atribuibles al pequeño número de pacientes estudiados, lo que no permite un análisis estadístico completo.

El segundo problema que se nos planteó fue la selección de los pacientes al azar.

XV CONGRESO INTERNACIONAL DE DIAGNOSTICO POR IMAGENES DE CORDOBA

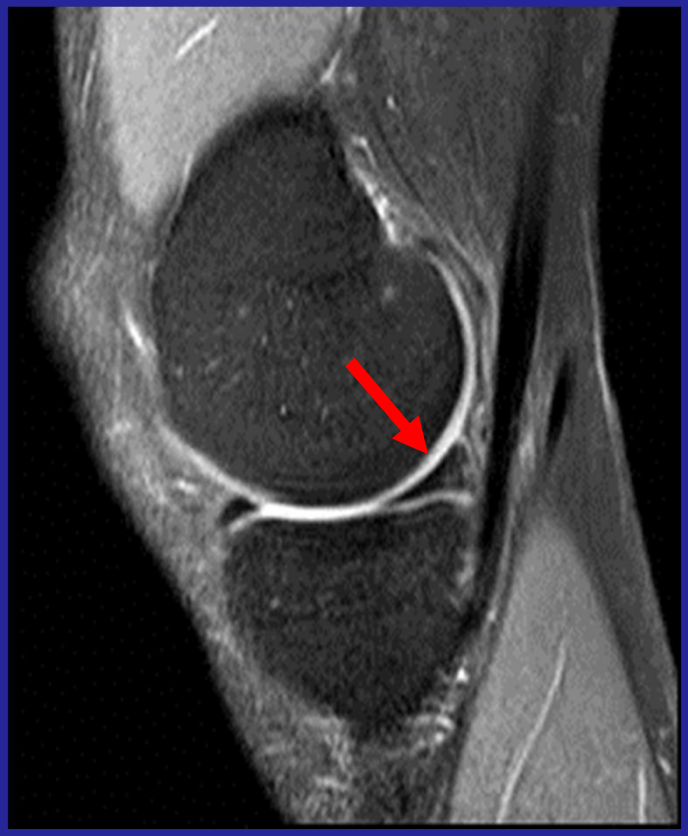

XV CONGRESO INTERNACIONAL DE DIAGNOSTICO POR IMAGENES DE CORDOBA

CONCLUSIÓN

La realización rutinaria de secuencias volumétricas de cortes fino en rodilla permite una adecuada caracterización de las lesiones y el diagnóstico de alteraciones más pequeñas, con un mínimo de sacrificio en el tiempo de adquisición de la secuencia.

Una adecuada selección de los pacientes ayudaría a caracterizar la sensibilidad y especificidad del estudio.

XV CONGRESO INTERNACIONAL DE DIAGNOSTICO POR IMAGENES DE CORDOBA

BIBLIOGRAFÍA

1. Schaefer FKW, Schaefer PJ, Brossmann J, Frahm C, Mulhe C, Hilgert RE, Heller M, Jahnke T. Value of fat-suppressed PD-weighted TSE-sequences for detection of anterior and posterior cruciate ligament lesions – Comparison to arthrscopy. European Journal of Radiology. 2006; 58: 411 – 415.
2. Van Dyck P, De Smet E, Veryser J, Lambrecht V, Gielen JL, Vanhoenacker FM, Dossche L, Parizel PM. Partial tear of the anterior cruciate ligament of the knee: injury patterns on MR imaging. Knee Srg Sports Traumatol Arthrosc. 201; 20:256 – 261.
3. Ng AWH, Griffith JF, Hung EHY, Law KY, Yung PSH. MRI diagnosis of ACL bundle tears: value of oblique axial imaging. Skeletal Radiol. 2012; 117 – 126.
4. Duc SR, Pfirrmann CW, Koch PP, Zanetti M, Hodler J. Internal Knee Derangement Assessed with 3-minute Threedimensional Isovoxel True FISP MR Sequence: Preliminary Study. Radiology. 2008; 246: 526 – 535.
5. Gold GE, Busse RF, Beehler C, Han E, Brau ACS, Beatty PJ, Beaulieu CF. Isotropic MRI of the Knee with 3D Fast Spin-Echo Extended Echo-Train Acquisition (XETA): Initial Experience. AJR 2007; 188: 1287 – 1293.
6. Ng WHA, Griffith JF, Hung EHY, Paunipagar B, Law BKY, Yung PSH. Imaging of the anterior cruciate ligament. World J Orthop 2011; 2(8): 75 – 84.
7. Jung JY, Yoon YC, Kwon JW, Ahn JH, Cheo BK. Diagnosis of Internal Derangement of the Knee at 3.0 T MR ImaGING: 3D Isotropic Intermediate-weighted versus 2D Sequences. Radiology 2009; 253: 780 – 787.
8. Dinamarca V, Schiappacasse GF, Tarsetti FC, Castro AF, Valderrama CJ. Resonancia Magnética de Rodilla: Estudio Comparativo entre Secuencia Spin Echo Volumétrica y Tradicional de Corte Grueso. Revista Chilena de Radiologia. 2011; 17: 05 – 11.
9. Araujo P, van Eck CF, Torabi M, Fu FH. How to optimize the use of MRI in anatomic ACL reconstruction. Knee Surg Sports Traumatol Arthrosc. 2012; 12: 2153 – 2159.
10. Kwon JW, Yoon YC, Kim YN, Ahn JH, Choe BK. Which oblique plane is more helpful in diagnosing an anterior cruciate ligament tear?. Clinical Radiology. 2009; 64: 291 – 297.
11. Quelard B, Rachet O, Sonnery-Cottet Z, Chambat P. Rehabilitación postoperatoria de los injertos del ligamento cruzado anterior. EMC - Kinesiterapia - Medicina Física, Volumen 31, Issue 4, 2010, Pages 1-16.
12. Kijowski R, Blankenbaker DG, Klaers JL, Shinki K, De Smet AA, Block WF. Vastly undersampled isotropic projection steady-state free precession imaging of the knee: diagnostic performance compared with conventional MR. Radiology 2009; 251(1): 185 – 194.
13. Yoon YC, Kim SS, Chung HW, Choe BK, Ahn JH. Diagnostic efficacy in knee MRI comparing conventional technique and multiplanar reconstruction with one-millimeter FSE PDW images. Acta Radiol 2007; 48(8): 869 – 874.