XV Congreso Internacional de Diagnóstico por Imágenes de Córdoba

Biopsia transtorácica de nódulo y masa pulmonar con aguja de corte automática guiada por TC: Resultados y complicaciones

Benítez Daniel, Gagliardino Juan, Chialvo Verónica, Lugones José, Marangoni Alberto.
Servicio Diagnóstico por Imágenes
Sanatorio Allende – Córdoba
Argentina

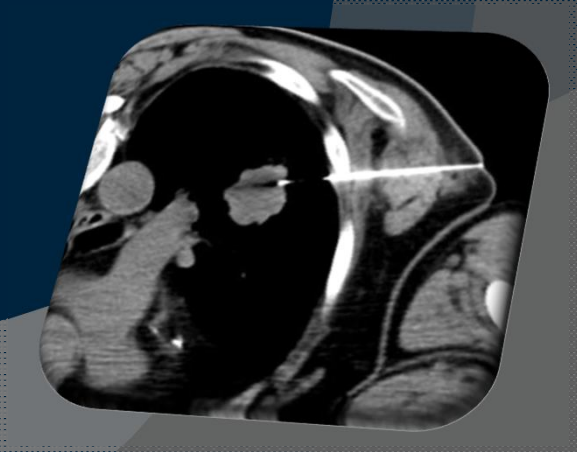

Introducción

- La Biopsia transtorácica con aguja de corte automática, guiada por Tomografía Computada (TC), se ha establecido como rutina en el diagnóstico de nódulos o masas pulmonares.

- Siendo ampliamente aceptada y de fácil ejecución luego de un entrenamiento.

Objetivo

- Determinar la frecuencia de complicaciones pos biopsia.

- Detallar la técnica utilizada en nuestro servicio, así como los resultados anatomopatológicos.

Material y método

- Estudio retrospectivo, de casos en serie, pacientes de ambos sexos. Entre enero de 2002 a junio de 2013.

- Se utilizaron Tomógrafos Helicoidales CT-Twin Flash Philips® y Multicorte Siemens Somatom® de 64 canales.

- Criterios de exclusión:

  1- Nódulo o masa: de mediastino o pared torácica.

  2- Nódulo o masa: proceso infeccioso y/o benigno.

  3- Diagnóstico anatomopatológico no concluyente por necrosis.

Material y método

- Para la realización de toma de biopsia se recibió al paciente explicándole el procedimiento, cómo debe colaborar con la respiración y obteniéndose el consentimiento informado del mismo.

- Se utilizaron Agujas de Corte Automáticas Angiotech® (16G a 20G) y pistolas automáticas Pro-Mag® 2.2 (Fig. 1).

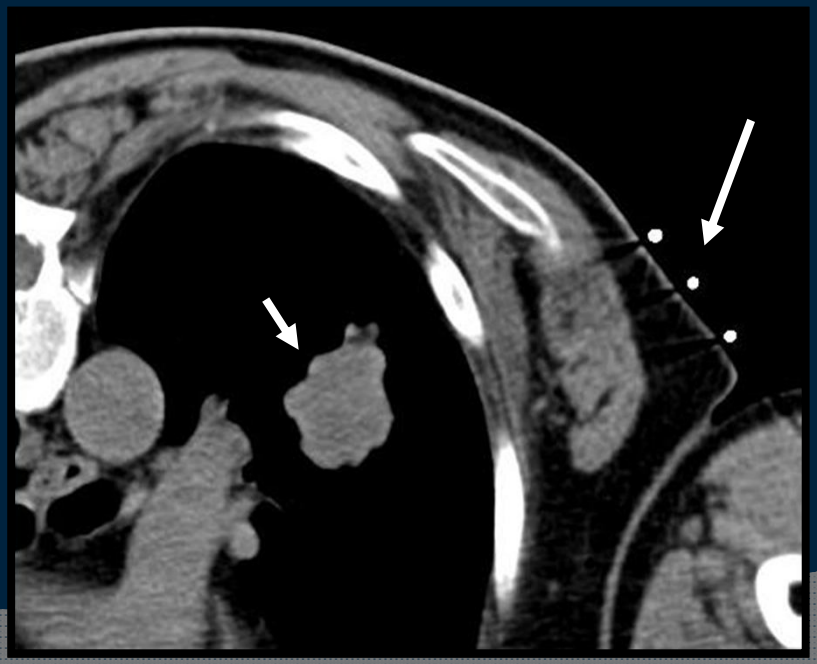

Figura 1 – TC de tórax con ventana para mediastino sin contraste endovenoso: se observa nódulo en campo pulmonar izquierdo (flecha corta). En la piel de pared lateral del tórax izquierdo, se observan 3 puntos metálicos (flecha larga) que se utilizan para la elección de la vía de acceso.

Resultados

- Se incluyeron 139 pacientes, 62% varones (n = 86). La media de edad fue de 63 años.
- Media de tamaño de nódulo/masa biopsiado 46 mm (rango: 10 a 110 mm).
- No se observaron complicaciones pos punción en un 73% de los pacientes (Tabla I) (Figura 1 y 2).

		Complicaciones		
Tamaño (mm)	**n**	**No**	**Menores**	**Mayores**
10 a 20	12	58% (n=7)	42% (n=5)	
21 a 30	32	47% (n=15)	50% (n=16)	3% (=1)
31 a 40	19	79% (n=15)	21% (n=4)	
41 a 50	17	82% (n=14)	12% (n=2)	6% (n=1)
51 a 60	19	63% (n=12)	37% (n=7)	
61 a 70	7	71% (n=5)	29% (n=2)	
> 70	33	100% (n=33)		

Tabla I – Complicaciones en biopsias con Aguja de Corte Automática discriminadas por tamaño del nódulo/masa pulmonar. Complicaciones menores: hemorragia local, pequeño neumotórax, dolor, perforación controlada. Complicaciones mayores: necesidad de internación, hemorragia importante, neumotórax necesitando drenaje, dolor intenso, perforación.

Resultados

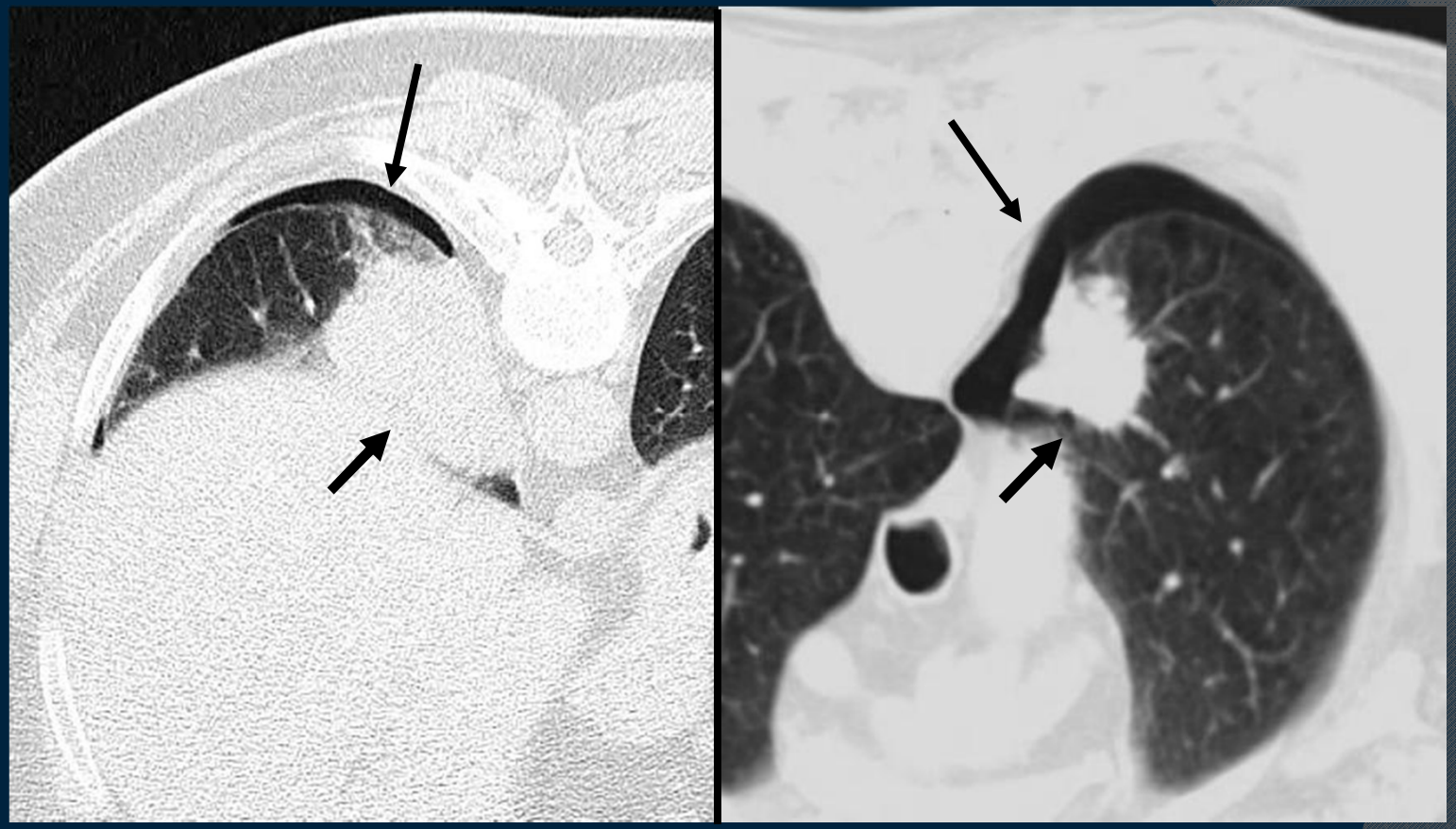

Figura 1 – TC de Tórax, ventana para pulmón. Complicaciones menores en dos pacientes distintos: se observan pequeños neumotórax (flechas largas) pos punción adyacentes al nódulo biopsiado (flechas cortas).

Resultados

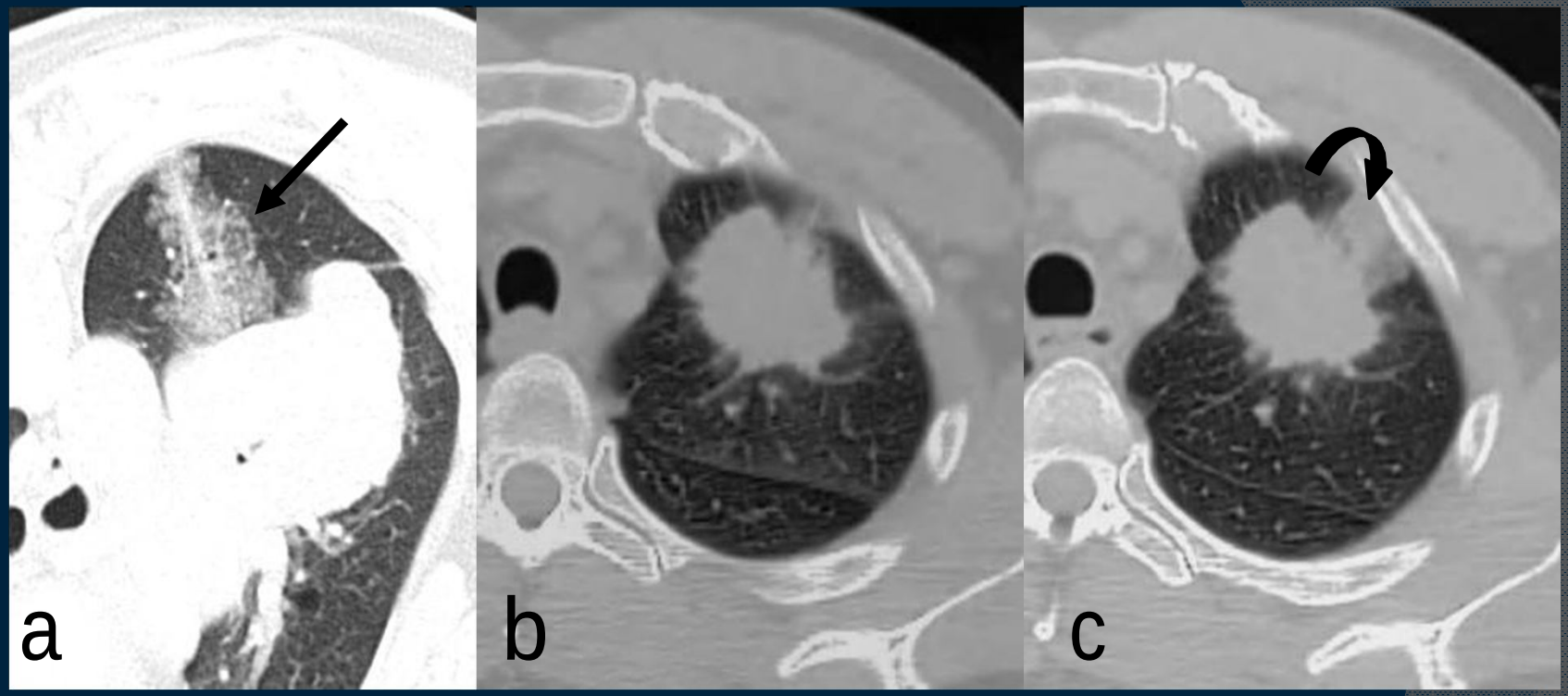

Figura 2 – TC de Tórax, ventana para pulmón. Complicaciones menores: En a se observa hemorragia en el trayecto de la aguja (flecha) hacia la masa pulmonar. b y c: mismo paciente, pre punción (b) y pos punción (c) donde se observa hemorragia (flecha curva) adyacente a la masa pulmonar.

Resultados

- Las biopsias fueron diagnósticas de malignidad en un 84% (Tabla II).

- Adenocarcinoma fue el diagnóstico anatomopatológico en un 45% (Figura 3).

Tamaño mm	n	% / total ptes.	Dx maligno (%)	Dx Benigno (%)
< 30	44	31	75	25
31 a 50	36	26	84	16
51 a 70	26	19	92	8
> 71	34	24	88	12

Tabla II – Diagnósticos anatomopatológicos, benigno vs maligno, discriminados por tamaño del nódulo/masa pulmonar. Total de pacientes n=139.

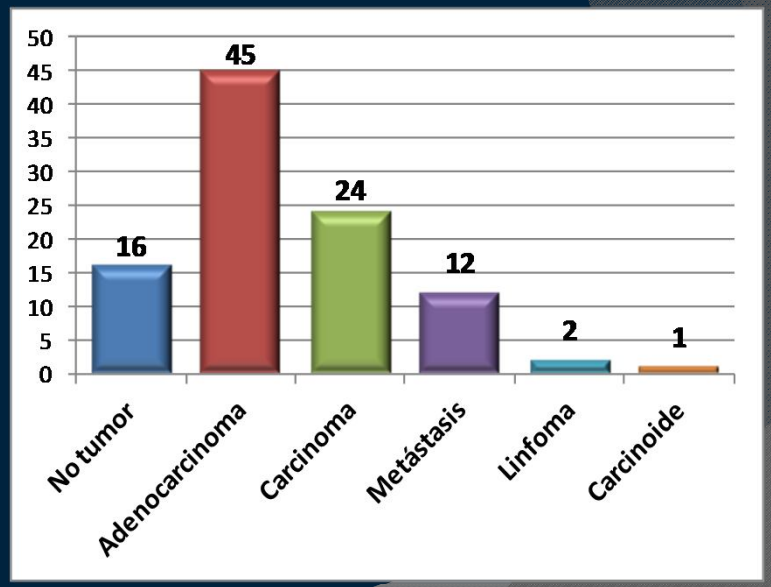

Figura 3 – Diagnósticos anatomopatológicos en biopsias de nódulo/masa pulmonar con Aguja de Corte Automática. Valores en porcentaje (%).

Discusión

- Los factores de riesgo para aparición de neumotórax pos punción según Hiraki y col[1] son:

  1- Antecedente de cirugía previa.
  2- Tamaño de la lesión menor a 21 mm.
  3- Lesiones ubicadas en lóbulos inferiores y sin contacto con la pleura.
  4- Trayectoria de la aguja con un ángulo menor a 45º respecto de la pleura.

- La presencia de enfisema no se asoció a un aumento de complicaciones.

- Las principales complicaciones de las biopsias de nódulos pulmonares son: el neumotórax (3 a 39%), la hemorragia (2 a 7%) y la hemoptisis (2 a 4%)[2, 3, 4].

Discusión

- Nuestra serie mostró complicaciones en un 19% para el neumotórax, 8% para hemorragia y un 1% para hemoptisis.

- Los nódulos menores de 30 mm presentaron mayor número de complicaciones ($p < 0,003$).

- Tsukada y col[5] demostraron que lesiones menores de 10 mm de diámetro presentan una precisión diagnóstica del 66%, de 11 a 20 mm un 79%, de 21 a 30 mm un 86%, de 31 a 50 mm un 93% y de 51 a 70 mm un 100%.

- Nuestra serie observó una precisión diagnóstica, para lesiones malignas, en nódulos menores de 30 mm del 75% y para 51 a 70 mm del 92% ($p < 0,04$) (Figura 4).

Discusión

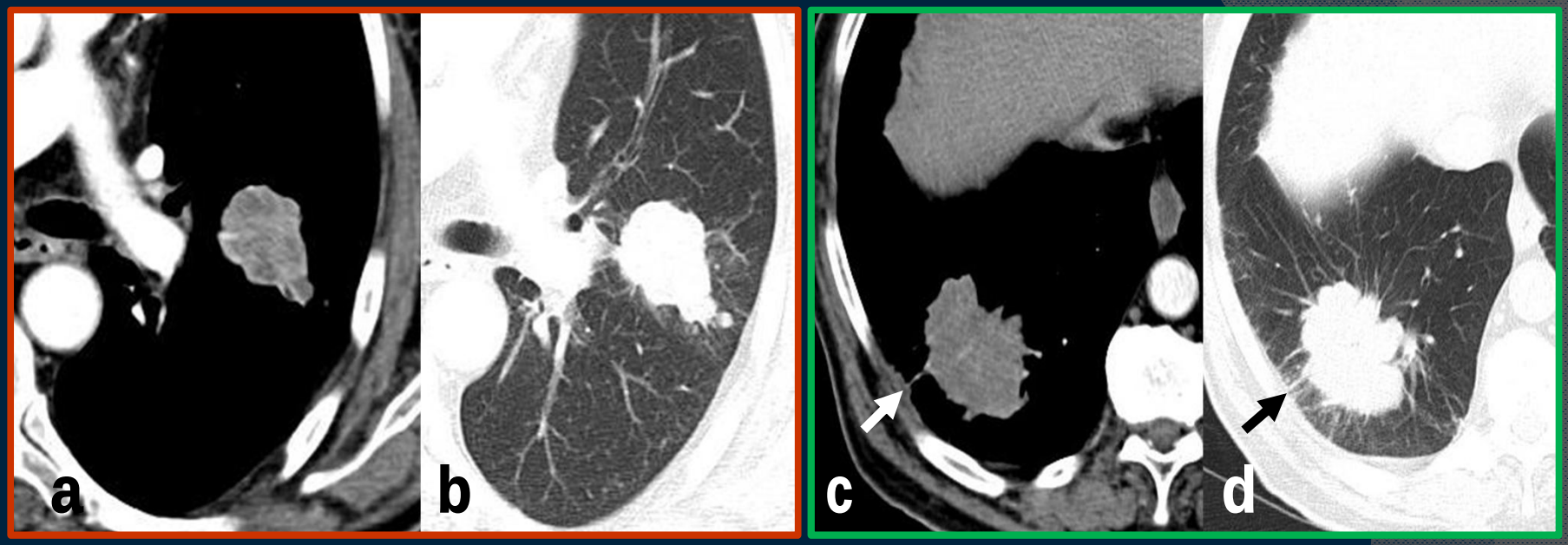

Figura 4 – TC de Tórax con contraste endovenoso, ventanas para mediastino (a y c) y para pulmón (b y d). Se observan masas sólidas con realce pos contraste de bordes lobulados, con aparente cola pleural en c y d (flechas). Los diagnósticos histopatológicos fueron adenocarcinoma (a y b) y proceso neumónico (c y d).

Conclusión

- La biopsia con Aguja de Corte Automática se muestra como una excelente herramienta en el diagnóstico de lesiones pulmonares sospechadas de malignidad, presentando una certeza diagnóstica aceptable, con una morbilidad baja y casi nula mortalidad.

Bibliografía

1- Hiraki T, Mimura H, Gobara H, Shibamoto K y col. Incidence of and Risk Factors for Pneumothorax and Chest Tube Placement After CT Analysis of the Procedures Conducted Over a 9-Year Period. AJR 2010; 194:809–814.

2- Carazzai EH, Andreosi M, Gonzalez FM, Uzêda Gonzalez SQ y col. Biópsia pulmonar percutânea guiada por tomografía computadorizada: dados de um hospital. Radiol Bras 2006; 39(4):277–282.

3- Geraghty PR, Kee ST, McFarlane G, Razavi MK, Sze DY, Dake MD. CT-guided Transthoracic Needle Aspiration Biopsy of Pulmonary Nodules: Needle Size and Pneumothorax Rate. Radiology 2003; 229:475–481.

4- Ko JP, Shepard JO, Drucker EA, Aquino SL, Sharma A y col. Factors Influencing Pneumothorax Rate at Lung Biopsy: Are Dwell Time and Angle of Pleural Puncture Contributing Factors?. Radiology 2001; 218:491–496.

5- Tsukada H, Satou T, Iwashima A, Souma T. Diagnostic accuracy of CT-guided automated needle biopsy of lung nodules. AJR 2000;175(1):239-43.