



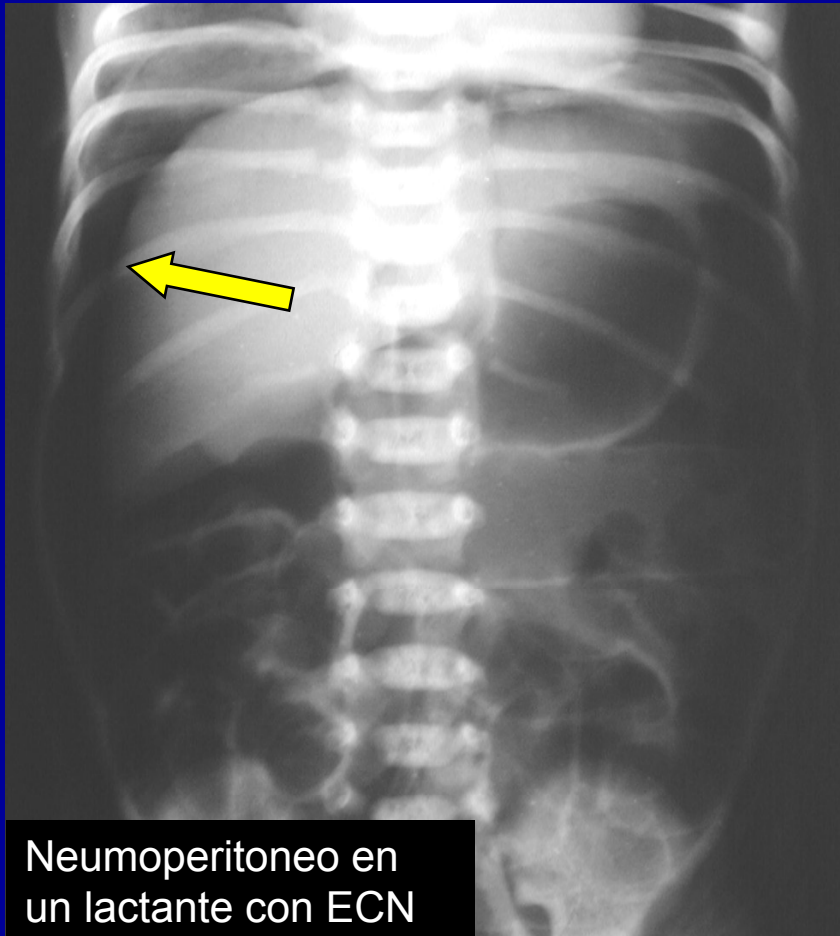
Signo Pelota de Rugby

Hospital Italiano de Córdoba

Residentes: Molón Nancy, Carabajal M. Elena , Jiménez Elar, Sáez M. Florencia, Giordano M. Eugenia, Herrera Cecilia, Cura Bettiana, Cáceres Carina, Puente Oscar, Ceballos Joaquín.

Se observa en niños con importante neumoperitoneo, y es debido a una transparencia generalizada del abdomen debido a la interfase entre el aire libre y el peritoneo que delimita la forma oval de la cavidad peritoneal.

Signo Pelota de Rugby



Interfases entre aire libre y el peritoneo (flecha amarilla) que dibujan el “signo de la pelota de rugby”.



Signo Pelota de Rugby

El aire libre en la cavidad peritoneal (Neumoperitoneo) es fácilmente demostrable en una radiografía de tórax en bipedestación.

La causa mas frecuente de neumoperitoneo neonatal es la perforación debida a enterocolitis necrotizante (ECN).

Kirks Radiología Pediátrica Editorial Marbán Tomo 2 Capitulo 8 pag. 891.