



# Signos radiológicos



## SIGNO DE LA LLAMA

### CATEGORIA MAMA

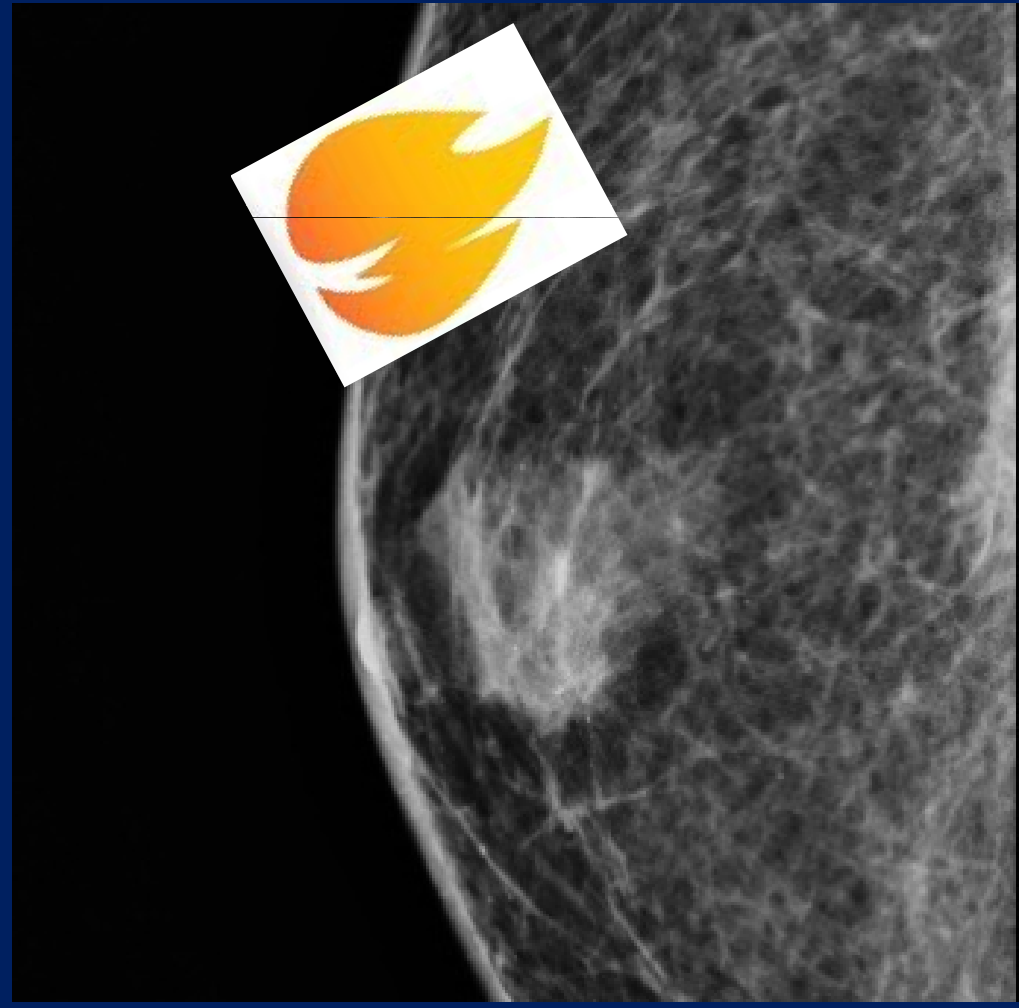
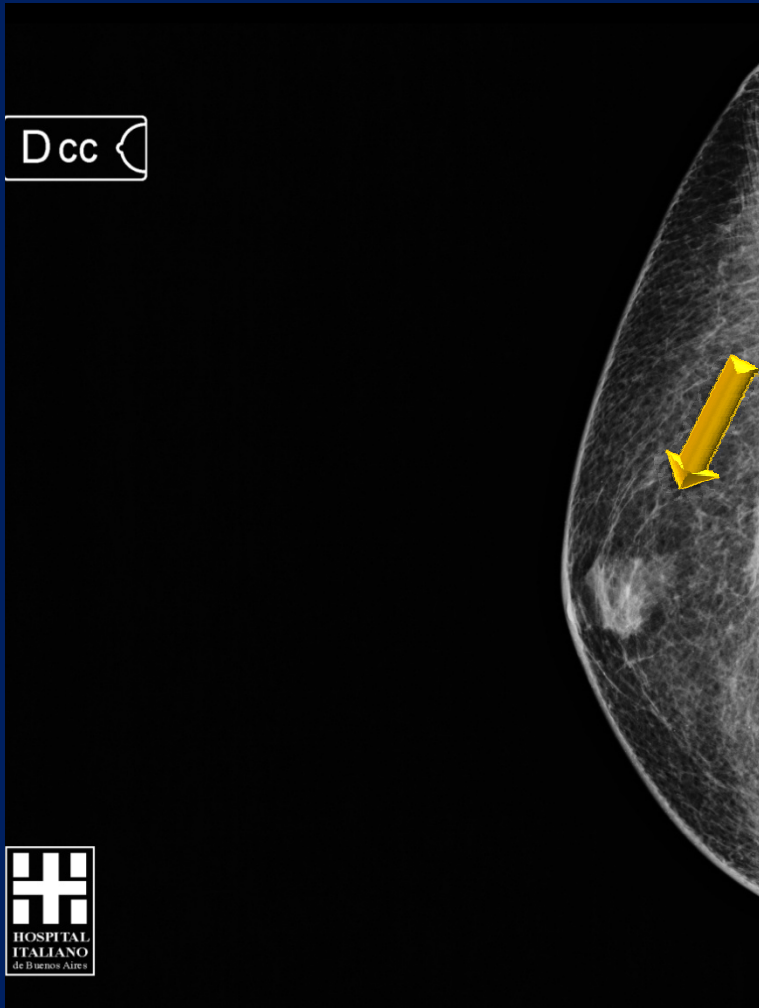**INSTITUCION:** Hospital Italiano de Buenos Aires

**RESIDENTES:** Lonegro Natalia, Lanne Maria Alejandra, Cravero Celeste, Difilipo Pablo, Posadas Natalia, Vargas Analía, Silva Jorge, Migliaro Matias, Joly Alberto, Garzon Irene.

Área de aumento de la densidad con forma de llama de fuego localizada en el sector retroareolar de la mama evidenciado en mamografía en varones con ginecomastia.



# Signo de la llama



# Ginecomastia

- La mamografía realizada en hombres corresponde a menos del 1% de las mismas, siendo la ginecomastia la indicación mas frecuente.
- Generalmente es unilateral y asimétrica y produce abombamiento del pezón
- Se produce por un desbalance hormonal (exceso de estrógenos y disminución de testosterona). Puede ser de causa hormonal, sistémica, inducido por drogas, o idiopática. Se caracteriza por hiperplasia ductal y proliferación estromal.
- Además del signo de la llama se puede presentar de forma nodular (en una fase temprana) y de forma difusa, las cuales son menos características de ginecomastia.

## BILIOGRAFIA

- Cooper RA et al: *Mammography in men. Radiology. 191(3):651-6, 1994*
- Dershaw DD: *Male mammography. AJR Am J Roentgenol. 146(1):127-31, 1986*
- Appelbaum AH et al: *Mammographic appearances of male breast disease. RadioGraphics 19:559-568, 1999*