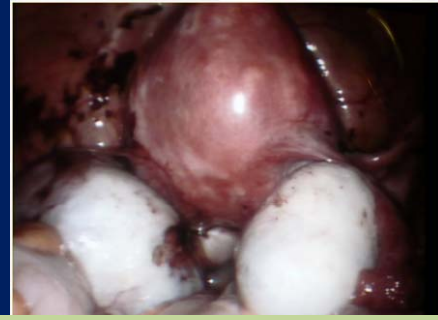




Signos radiológicos



SIGNO DEL BESO

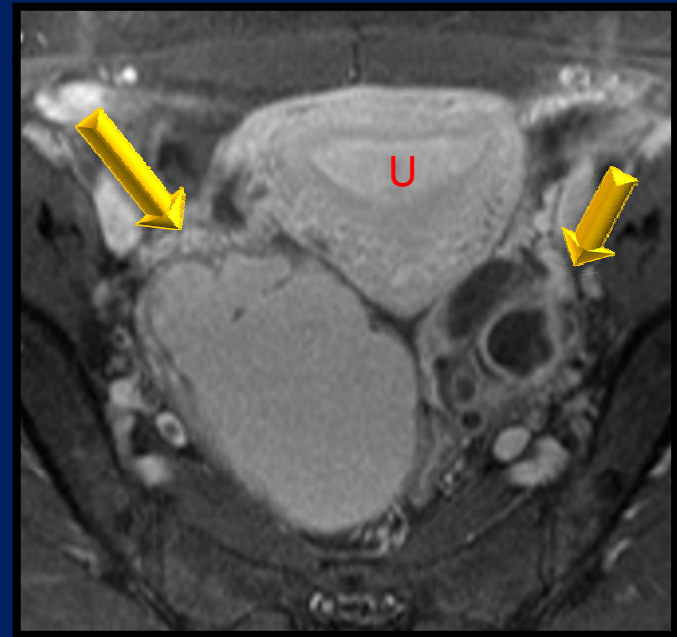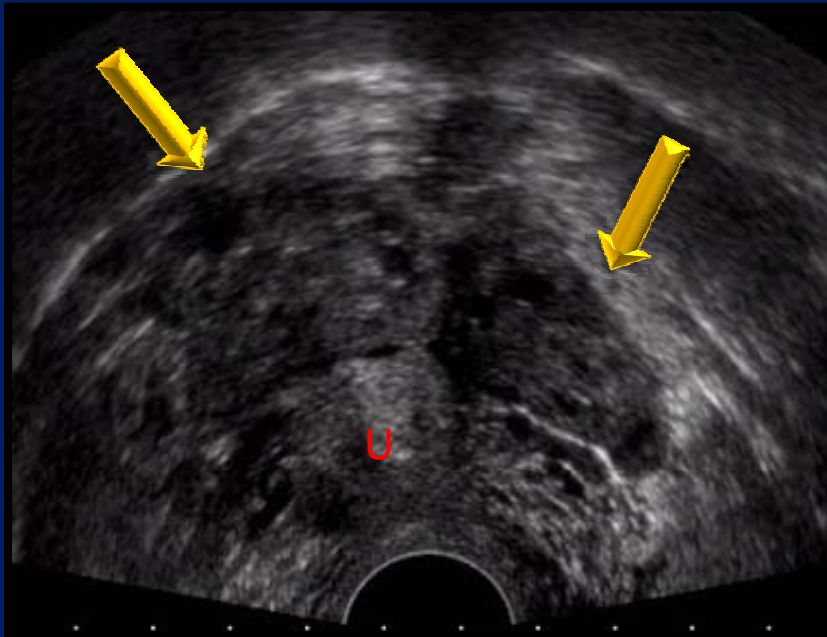CATEGORIA MISCELANEA

INSTITUCION: Hospital Italiano de Buenos Aires

RESIDENTES: Lalanne Maria Alejandra, Lonegro Natalia, Posadas Natalia, Garzon Irene, Silva Jorge, Vargas Analia, Migliaro Matias, Difilipo Pablo, Joly Alberto

Los endometriomas grandes bilaterales tienden a adherirse uno a otro, llamándose los “kissing ovaries” (ovarios que se besan)

SIGNO DEL BESO



Endometriosis severa – Signo del Beso

- La detección ecográfica del signo del beso tiene una fuerte asociación a la presencia de endometriosis y es un particular marcador de enfermedad severa
- Cuando se encuentra por ecografía el signo del beso de los ovarios se espera en la cirugía encontrar una pelvis con pérdida de la anatomía por el “enriedo” (tracciones y adherencias) provocadas por la endometriosis
- Es alta la proporción de asas afectadas en los pacientes que presentan este signo que en otras pacientes con endometriosis. Esta observación tiene un valor clínico importante preoperatorio y para la decisión y el manejo apropiado previo a la cirugía
- La detección prequirúrgica del signo del beso podría parecer ser un marcador negativo de fertilidad

BIBLIOGRAFIA

1. A. Arici, E. Oral, O. Bukulmez, A. Duleba, D.L. Olive, E.E. Jones *The effect of endometriosis on implantation: results from the Yale University in vitro fertilization and embryo transfer program* *Fertil Steril*, 65 (1996), pp. 603–607
2. K. Barnhart, R. Dunsmoor-Su, C. Coutifaris *Effect of endometriosis on in vitro fertilization* *Fertil Steril*, 77 (2002), pp. 1148–1155
3. “Kissing ovaries”: A sonographic sign of moderate to severe endometriosis *Fertility and Sterility*, Volume 83, Issue 1, Pages 143-147 Fabio Ghezzi, Luigi Raio, Antonella Cromi, Daniela Günter Duwe, Paolo Beretta, Marco Buttarelli, Michael D. Mueller