

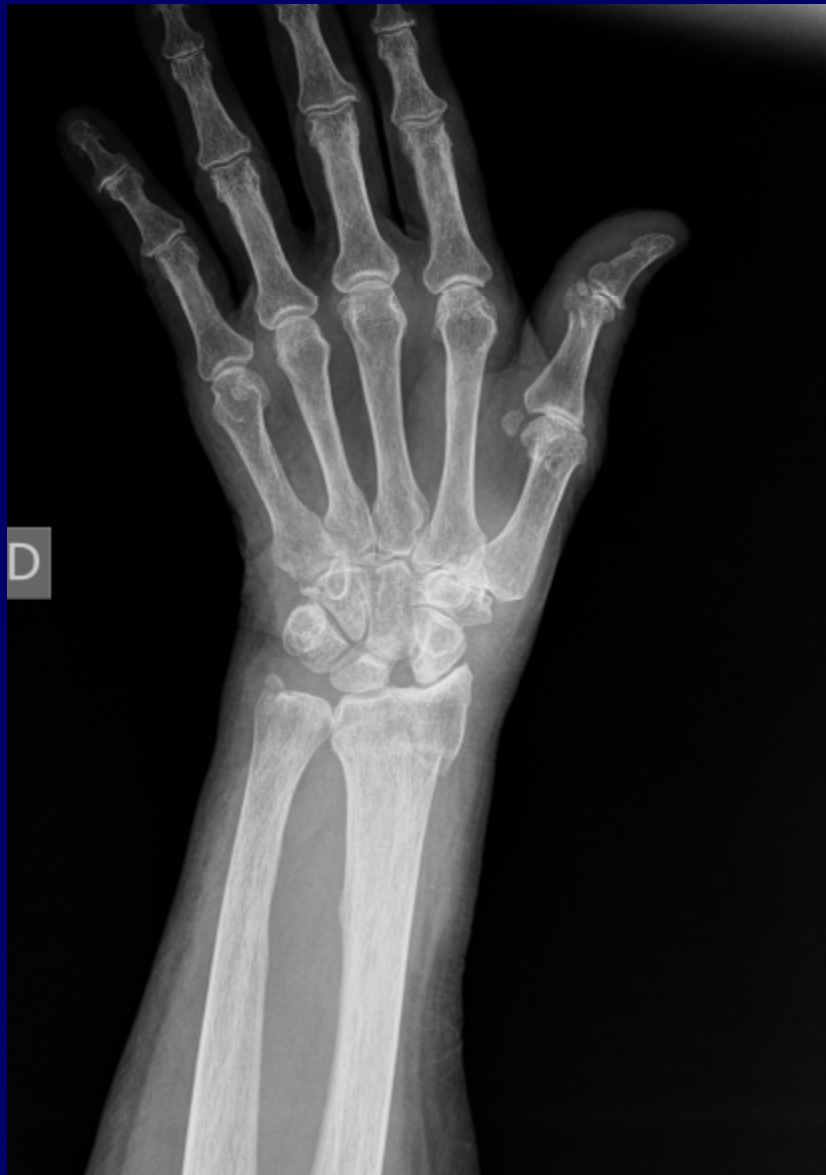
Signo de Terry Thomas

Representa la luxacion escafo-lunar del carpo



Hospital Privado de Comunidad. Mar del Plata.

Dr. Turchetti Andrés M. , Dr. Magliano Agustín H., Dr Mauro Lucca, Dr. Racelis Iván. Dr Nieto Arias Nicolás



- Terry Thomas fue un famoso actor galés que lucía un hueco entre sus dos dientes delanteros de 6 mm.
- El signo ha sido rebautizado también por nuevas generaciones como David Letterman o Laurie Hautton.
- Se caracteriza por el ensanchamiento y separación del espacio entre el escafoides y el semilunar mayor a 2 mm.
- La luxación o disociación escafo-semilunar es la causa más frecuente de inestabilidad del carpo. Se produce por la lesión de los ligamentos intercarpianos, en especial el escafo-semilunar.
- Bibliografía:
- Víctor Nebil Larrañaga. “Signo de Terry-Thomas”. RAR. 2011. Vol. 75-2 p. 131-132