

SIGNOS RADIOLOGICOS RELACIONADOS CON EL MUNDO ANIMAL


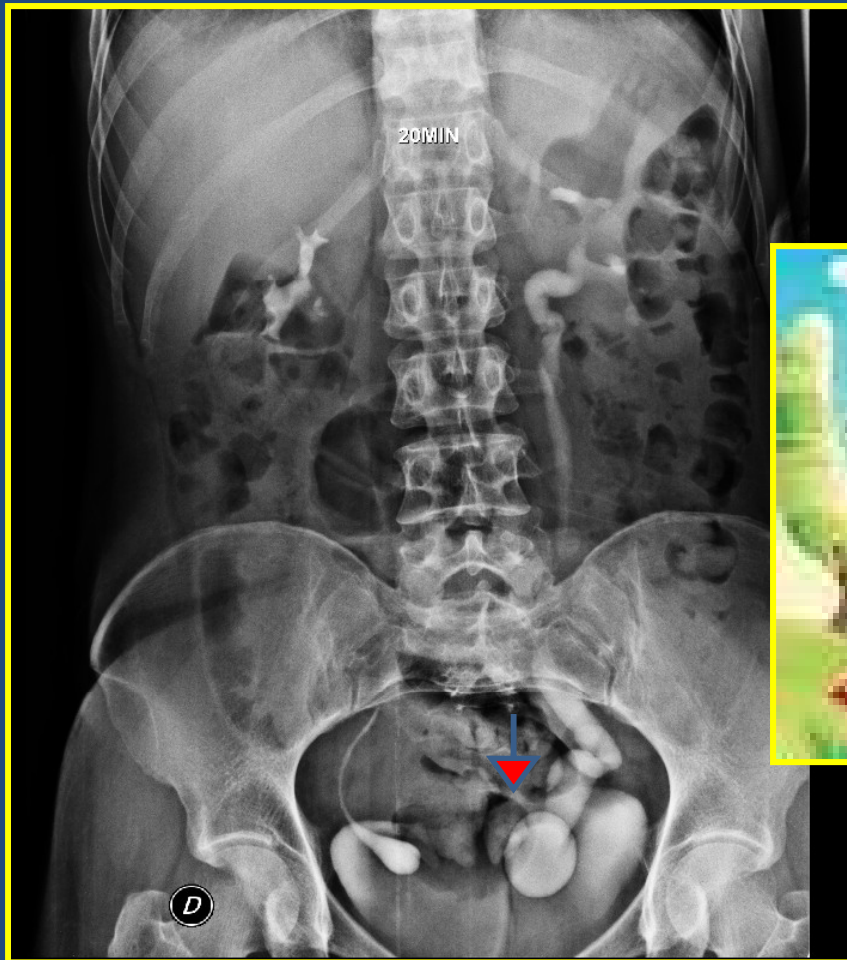
CATEGORIA: MISCELANEOS

- **SIGNO DE LA CABEZA DE COBRA:**

Se produce por la dilatación del uréter distal rodeada por una delgada línea radiolúcida la cual es vista en pacientes con ureteroceles de tipo adulto. El halo radiolúcido representa la combinación de la pared ureteral y la mucosa vesical prolapsada rodeado por material de contraste en la luz de la vejiga.

**Diana Leguizamón, Ma.Celeste Pellegrini
Residentes de 2º año de Diagnóstico por Imágenes
Hospital de Trauma y Emergencias Dr. Federico Abete
Malvinas Argentinas
2012**

SIGNO DE LA CABEZA DE COBRA



BIBLIOGRAFIA

- URORADIOLOGIC SIGNS - Continuing Medical Education
Raymond B. Dyer, Michael Y. Chen, and Ronald J. Zagoria
Classic Signs in Uroradiology Radiographics October 2004 24:suppl
1 S247-S280; doi:10.1148/rg.24si045509.
- Mitty HA, Schapira HE. Ureterocele and pseudoureterocele: cobra
versus cancer. J Urol 1977; 117:557- 561.
- Thornbury JR, Silver TM, Vinson RK. Ureteroceles vs.
pseudoureteroceles in adults. Radiology 1977; 122:81- 84.
- Raymond B. Dyer, Michael Y. M. Chen, and Ronald J. Zagoria
Intravenous Urography: Technique and
Interpretation Radiographics July 2001 21:4 799-824.