

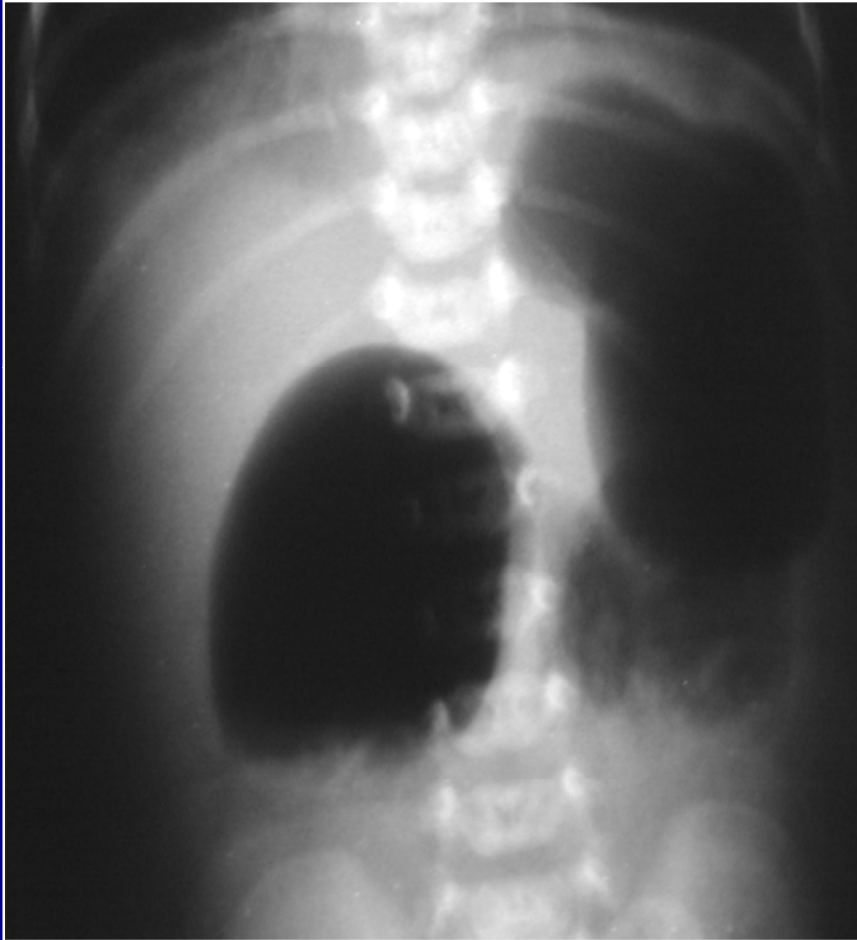
Signo de la doble burbuja

Sanz, Ramón; Cámara, Juan Pablo; Salvatierra, Walter; Gorostidi, Aldana; Canavosio, Nicolás; Ramos, Claudia
Hospital San Roque. Córdoba.

La Atresia es la causa más común de obstrucción intestinal congénita y explica alrededor de un tercio de todos los casos de obstrucción intestinal en el RN.

Se diagnostica con radiografía AP y lateral de abdomen en posición de pie, observándose la clásica imagen de “Doble Burbuja”, en donde la más grande es hacia el lado izquierdo y corresponde a estómago y la otra es el duodeno proximal dilatado, que se ve por encima de la zona de obstrucción.

Signo de la doble burbuja



Signo de la doble burbuja

1. Condiciones Asociadas: prematuridad, Síndrome de Down, páncreas anular, atresia de esófago, ano imperforado, cardiopatía congénita, duplicación duodenal, malrotación intestinal y bandas de Ladd
2. La atresia es la obstrucción total de la luz intestinal y se debe distinguir de la estenosis que es la obstrucción incompleta
3. Si hay aire en el resto del intestino se considera una estenosis duodenal y es necesario serie gastroduodenal.

Bibliografía: Teresa Berrocal, MD , Isabel Torres, MD , Julia Gutiérrez, MD et al. Congenital Anomalies of the Upper Gastrointestinal Tract July 1999 RadioGraphics, 19, 855-872.