

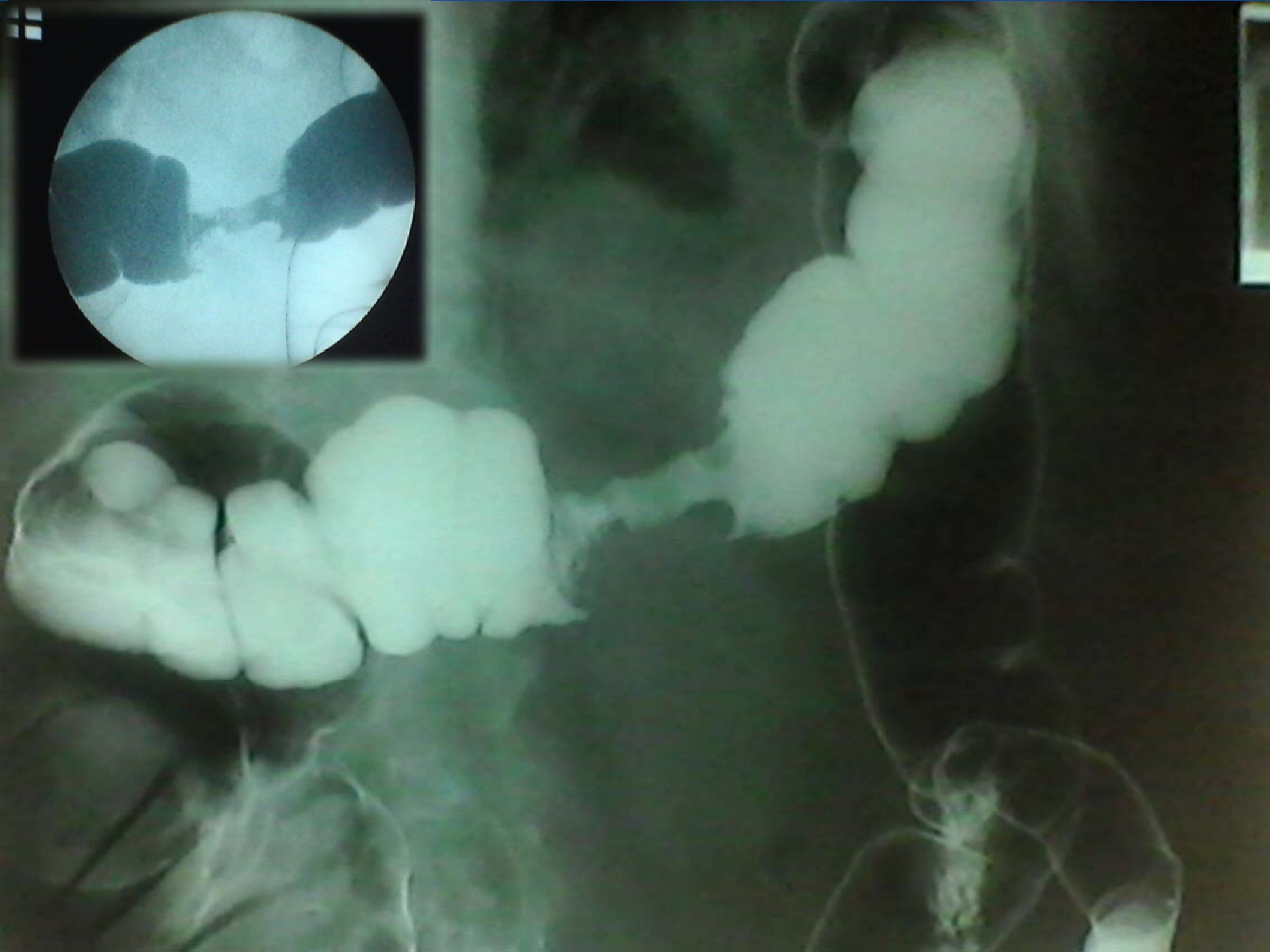
Concurso para Residentes Signos radiológicos



Dr. Mariano A. Ramos
Dra. Marina L. Alianak
Dra. Ma. Julieta Frulla

Policlínico PAMI I - Rosario, Santa Fe

“Signo de la Manzana Mordida”



El carcinoma de colon es la transformación maligna de la mucosa colónica.

Un hallazgo radiográfico característico en el colon por enema de doble contraste es el **“signo de la manzana mordida”** que se visualiza como una estenosis filiforme circunferencial de bordes irregulares debido al crecimiento e invasión tumoral. Este signo se relaciona con carcinoma de colon de tipo anular en etapas avanzadas.

Bibliografía:

Federle MR, Jeffrey B R, Desser T S, Anne V S, Eraso A. “Diagnostic imaging abdomen”. 1ra edición. Editorial Amirsys, 2004. Vol. 1 p.43-47.

Pedrosa C, Casanova F. “Diagnóstico por Imágenes”. 2da edición. Editorial interamericana, 2000. Vol. 2 p. 547.