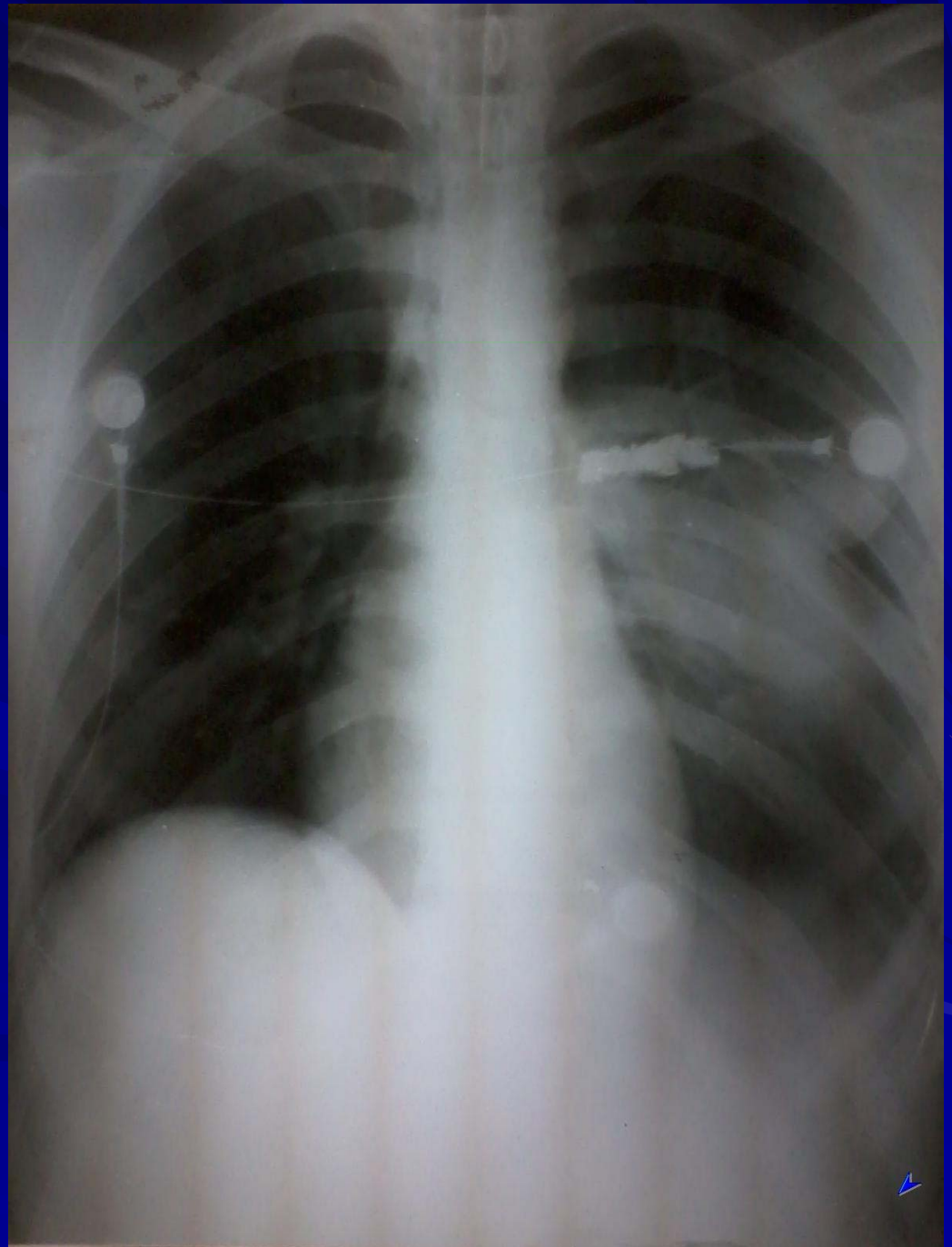


# Signo radiológico de Surco Profundo

Hospital Municipal De Urgencias Córdoba.  
Chanampa Aníbal - Rivero Zulma

Este signo se presenta cuando el paciente se estudia en posición supina y es el único hallazgo radiológico, por el cual, se puede detectar un neumotórax, donde se observa depresión en la porción inferior del ángulo costofrénico.

**Signo  
radiológico  
del Surco  
Profundo**



# Comentario y Bibliografía

Este estudio radiográfico pertenece a paciente internado en UTI, que ingresa por herida de arma de fuego, con orificio de entrada en hombro izquierdo y orificio de salida, en 8° espacio intercostal de dorso izquierdo lesionando lóbulo pulmonar inferior.

- Pedrosa Diagnostico por imagen, torax en UCI, Marban 2009.
- Tratado de Medicina Critica y Terapia Intensiva, Shoemaker,Ake (dir.) Grenvik.
- Radiologia esencial, J. Del Cura, S. Pedraza, Gayete tomo I, 2010.
- [www.learninradiology.com](http://www.learninradiology.com)