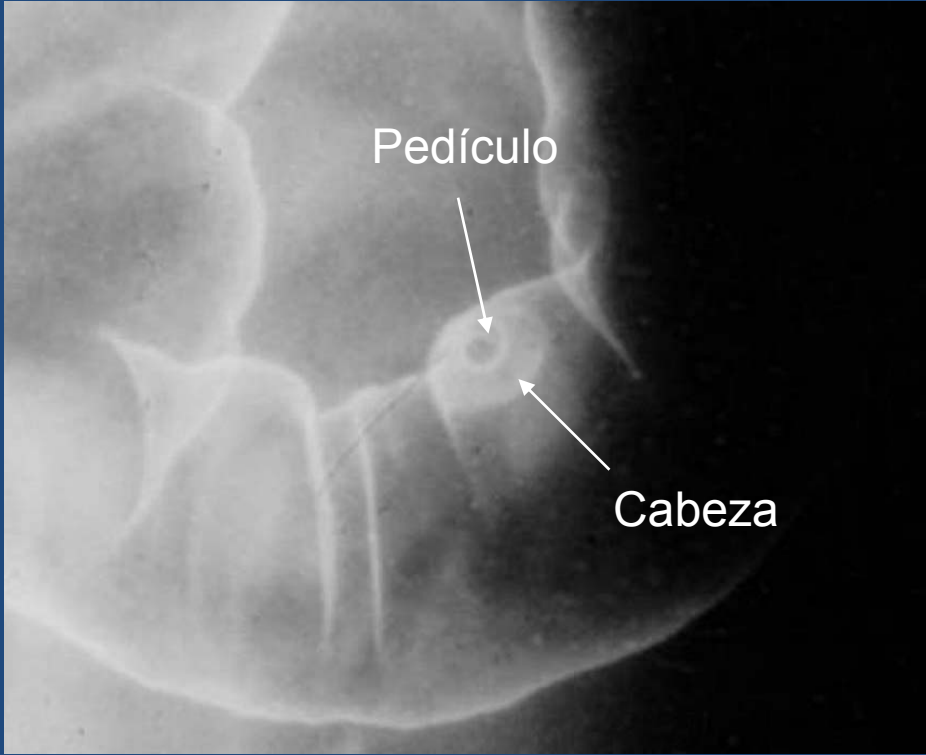


Signo del Sombrero Mexicano

En el examen de colon con doble contraste se reconoce un pólipo pediculado como una imagen redondeada con un círculo interior que corresponde al pedículo y otro por fuera, a la cabeza

Pierucci, María Alejandra
Graff, Natalia Romina
Pavone, Zulma Beatriz
Hospital HIGA Dr. José Penna, Bahía
Blanca





Bibliografía

- Muhletaler CA. El colon. En: Pedrosa Diagnóstico por Imagen Tratado de Radiología Clínica. Cap 46; vol II: 529-576.
- Levine M, Rubesin S, Laufer I, Herlinger H. Diagnosis of Colorectal Neoplasms at Double-Contrast Barium Enema Examination. Radiology 2000; 216:11–18.
- Kung J, Levine M, Glick S et al. Colorectal Cancer: Screening Double-Contrast Barium Enema Examination in Average-Risk Adults Older Than 50 Years. Radiology 2006; 240; 725-735.