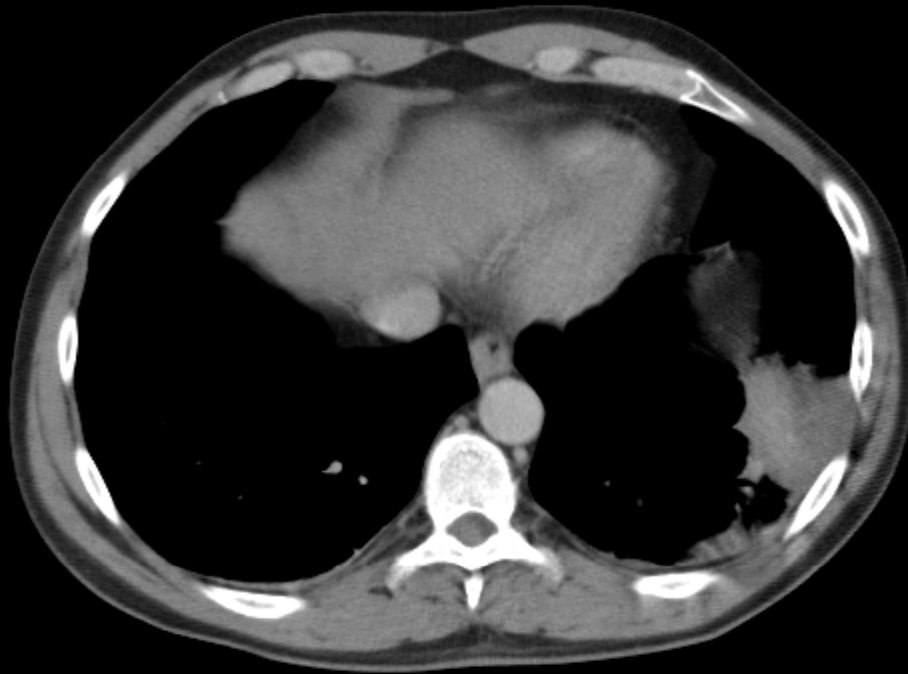


JOROBA DE HAMPTON

INFARTO PULMONAR

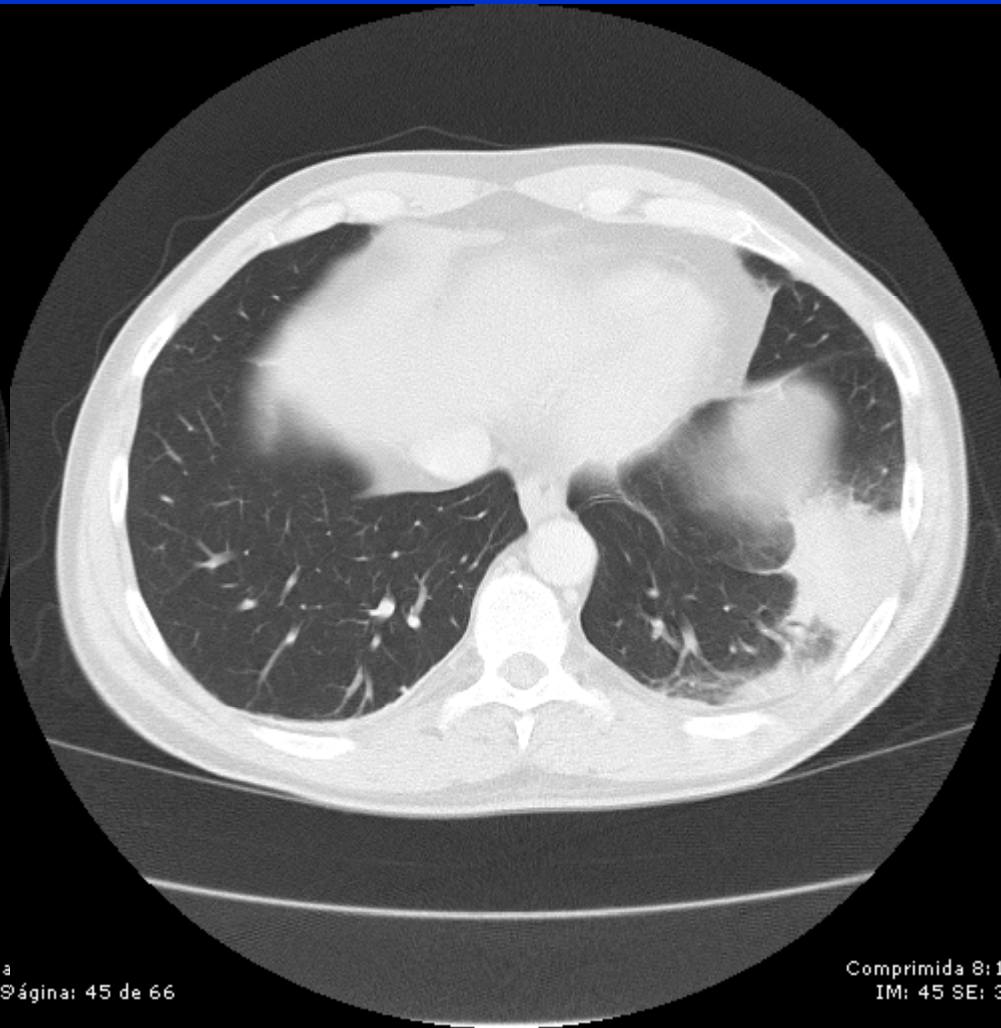
- Opacidad en forma de cuña periférica con base pleural
- Radiolucencias centrales
- Sin broncogramas aéreos
- Realce periférico post contraste e.v.
- Vaso alargado que llega al ápex de la opacidad
- Lóbulos inferiores

CROCENZI, MARCELO; LLAHYAH, EDUARDO; LISANDRELLO, NERINA;
BRUTINEL, SOLEDAD; TASSI, VIRGINIA; CAPPÀ, GUSTAVO;
SALOMON, LORENA; SPAGNOLI, CARINA.
HECA, ROSARIO, SANTA FE, ARGENTINA.



ágina: 45 de 66

Comprimida
IM: 45 ágina: 45 de 66



Comprimida 8: 1
IM: 45 SE: 3

BIBLIOGRAFIA

- Is It Possible to Recognize Pulmonary Infarction on Multisection CT Images?; Marie-Pierre Revel,MD; Rached Triki,MD; Gilles Chatellier,MD; Sophie Couchon,MD; Nathalie Haddad,MD; Anne Hernigou,MD; Claire Danel,MD; Guy Frija,MD; *Radiology: Volume 244: Number 3—September 2007.*
- *Body TC con correlacion en RMI; Lee, J; et al;*