

SIGNO DE LA ESCARAPELA

Ávila Antón Alejandra
Cepedal María del Rosario
Massé Paola Leandra

HIGA San Martín-La Plata



Corresponde al segmento de intestino invaginado rodeado por un anillo de grasa mesentérica, ubicado en el interior de la luz opacificada del segmento invaginante, visualizado en los cortes axiales de TC.

Body 5.0

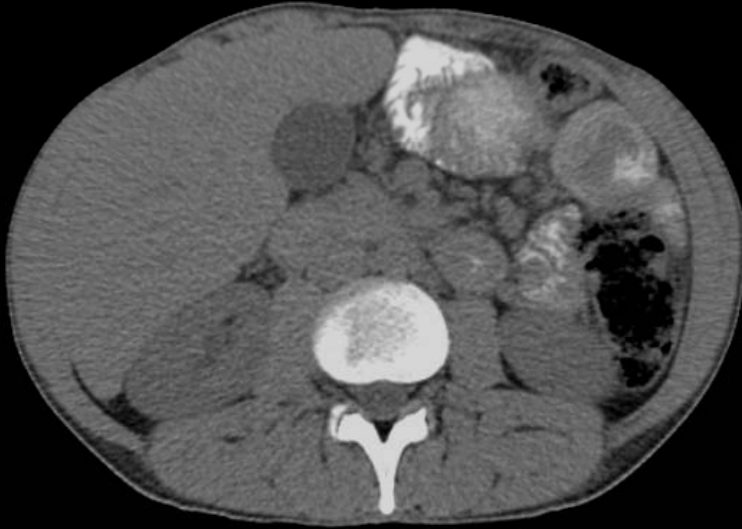A

HIGA SAN MARTIN

Ref: / Perf:

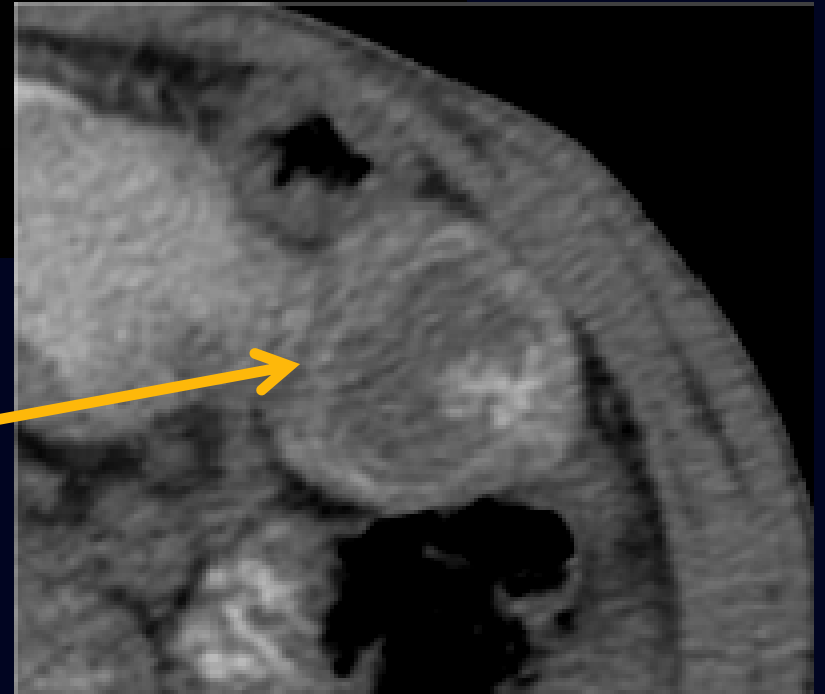
Study date: 08/02/2012

Study time: 09:32:25



4cm

Signo de la
escarapela



Comentarios

La invaginación entero-entérica en adultos se asocia con neoplasias subyacentes de intestino delgado.

Una masa se convierte en el punto de partida llevando un segmento de intestino proximal y su mesenterio hacia la luz intestinal mas distal.

También puede aparecer invaginación intestinal ocasionalmente en pacientes con enfermedad celiaca, divertículo de Meckel invertido , infección por CMV y bridas.

Bibliografía:

- Lee, Sagel, Stanley, Heiken. "Tracto Gastrointestinal". En: Body TC correlación RM 1999; 11: 637-700.
- Mancebo L, Moral I, Castaño A, et al. "Invaginación intestinal en el adulto". En: Emergencias 2005;17:87-90.
- Motta Ramirez G, Gomez Pompermayer I, Rodriguez Trevino C. "La demostración por TCMD de la intususcepción en el adulto". En: Anales de Radiología de México 2009;3:227-235
- Dodds F, Santamarina M, Aguancha I, Vega J. "Obstrucción intestinal por intususcepción como primera manifestación de la enfermedad celíaca del adulto". En: Revista Médica de Chile 2008;136:1179-1182.
- Cardemil F, Gac P, Amat J, Huidobro F, Villanueva M, Covarrubias P. "Divertículo de Meckel invertido como causa de intususcepción intestinal en el adulto: retporte de un caso". En: Revista Chilena de Cirugía 2005;57:160-163.