

SIGNO DEL HALO

Cicchino, C., Golab, k., Iturbide, I.
HIGA San Martin La Plata

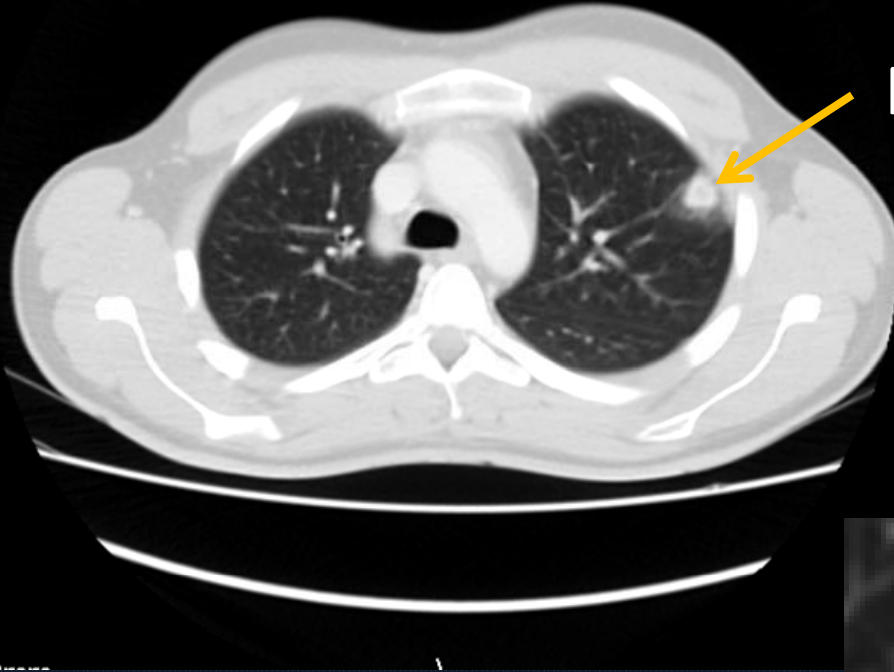Signo tomográfico caracterizado por opacidad en vidrio esmerilado alrededor de un nódulo o masa pulmonar. Representa edema o hemorragia.



D: 36021486
Acc: 1328

Body 5.0
A

HIGA SAN MARTIN
Ref: / Perf
Study date: 06/03/2011
Study time: 14:27:0

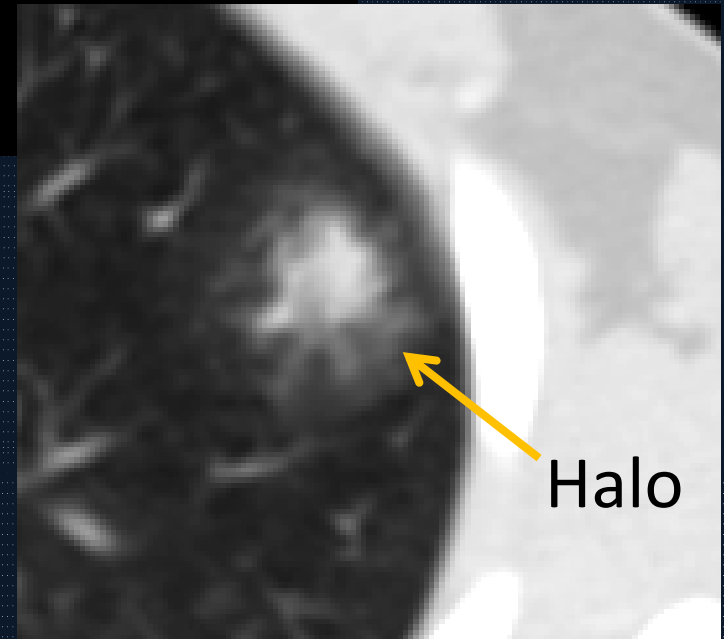


Nódulo



655

UY: 315/192
V1400 / C-400
KV: 120
ma:70
Slice: 00.0 CT: 5.0mm



Halo

Comentarios

Este signo se consideraba específico de aspergilosis invasiva; hoy en día se asocia a numerosas entidades.

- Infecciosas (mucormicosis, candidiasis, tuberculosis, neumonías víricas)
- No infecciosas (granulomatosis de Wegener, sarcoma de Kaposi, metástasis hemorrágicas)
- Neoplásicas (carcinoma bronquioloalveolar, linfoma, metástasis con crecimiento tumoral intraalveolar)
- Inflamatorias no hemorrágicas (sarcoidosis, neumonía organizada).

Bibliografía

- CT halo sign: the spectrum of pulmonary diseases. Lee YR, Choi YW, Lee KJ, Leon SC, Heo IN. British Journal of Radiology (2005) 78, 862-865.
- The halo sign in computed tomography images: differential diagnosis and correlation with pathology findings. Manuel Parrón; Isabel Torres; Mercedes Pardo; Carmen Morales; Marta Navarro; Marta Martínez-Schmizcraft. 2008 ;44(7):386-92.
- Guembe P. Semiología Torácica: nódulo y masa pulmonar. Lesión cavitada y quística. Calcificación pulmonar. Lesión hiliar. En: Pedrosa . Diagnostico por Imágenes. Torax. 2009. Ed. Marban. (15); 321-322.
- Sagel S. Slone R. Pulmon. Body TC, correlacion con RM. Lee. Ed. Marban. 1999. (7); 413.