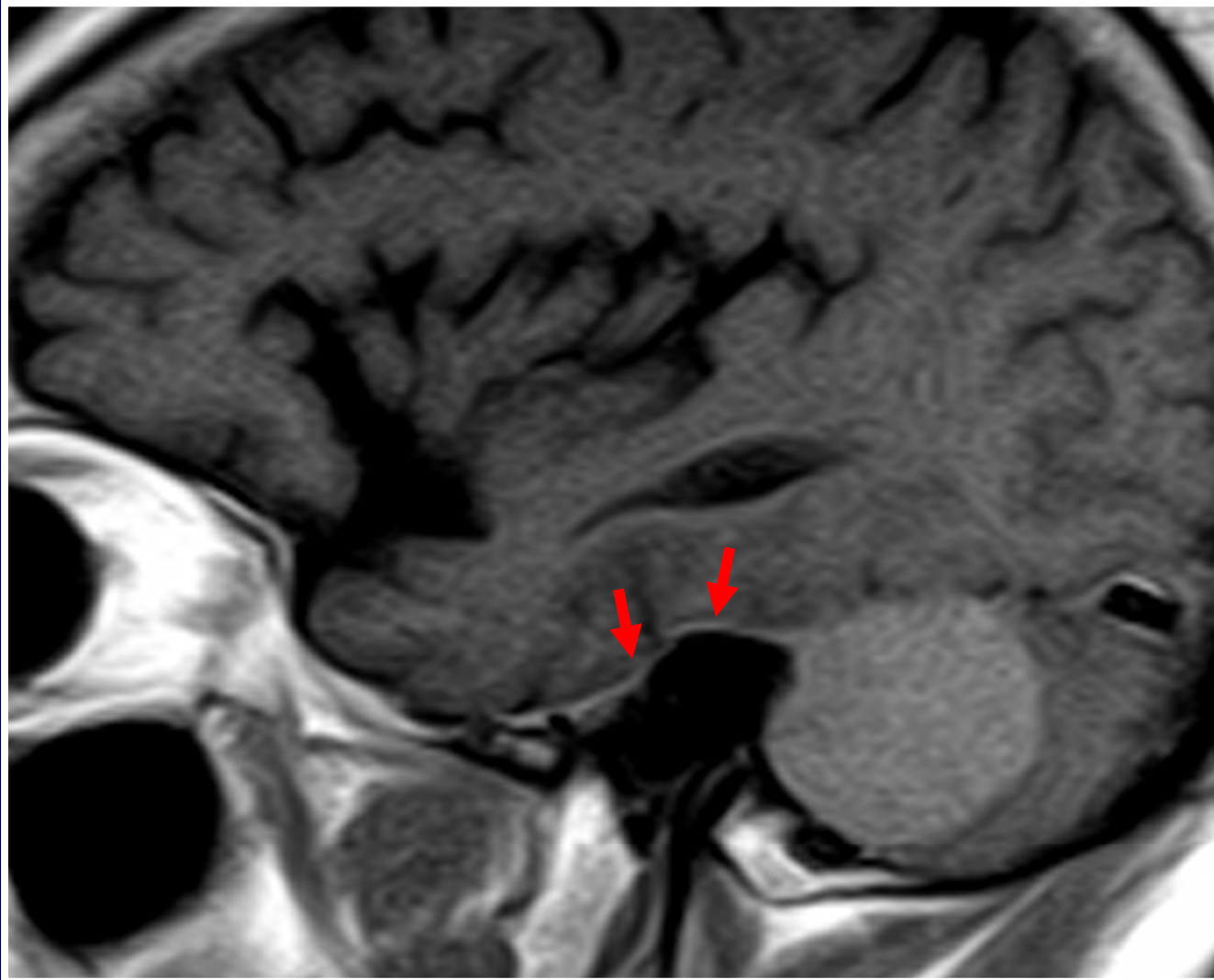


SIGNO DE LA COLA DURAL

- Ma. Silvina Páez de la Torre, Tatiana Busaniche, Ignacio Rodríguez Sañudo, Ma. Milagros Formosa, Martín Schussler. Centro de Diagnóstico Sanatorio Santa Fe.
- El signo de la Cola Dural, también llamado “Cola de Ratón” es un hallazgo que suele ser visualizado en aproximadamente el 60% de los meningiomas intracraneales estudiados con RM con contraste.
- Es la visualización de una imagen lineal (correspondiente a la duramadre) en uno o ambos extremos del meningioma, que se afina de proximal a distal y muestra un realce mayor que el propio tumor luego de la inyección de gadolinio.
- Por TC es invalorable debido a la pobre resolución tisular y a los artificios óseos que provoca este método.



- RM T1 CON CONTRASTE DE ENCEFALO, CORTES SAGITALES
SIGNO DE LA COLA DURAL

Su importancia radica en que permite plantear la ubicación extraaxial de dicho tumor así como también considerarlo como signo altamente sugestivo, aunque inespecífico, de meningioma.

BIBLIOGRAFIA:

•Latchaw R, Jonson DW, Kanal E. Tumores intracraneales primarios: Masas extraaxiales y tumores de la base y la boveda del craneo. En: Latchaw RE ed. Diagnostico por Imágenes en Resonancia Magnética y tomografía Computada de Cabeza, Cuello y Columna 2º ed., Madrid: Mosby Year Book de España S.A.; 1992:509-525.

*Scott W, Alley M. Tumores cerebrales extraaxiales. RM de Cabeza y Columna. Scott W. Atlas. 2004 Marban 3rd Ed.695-772