

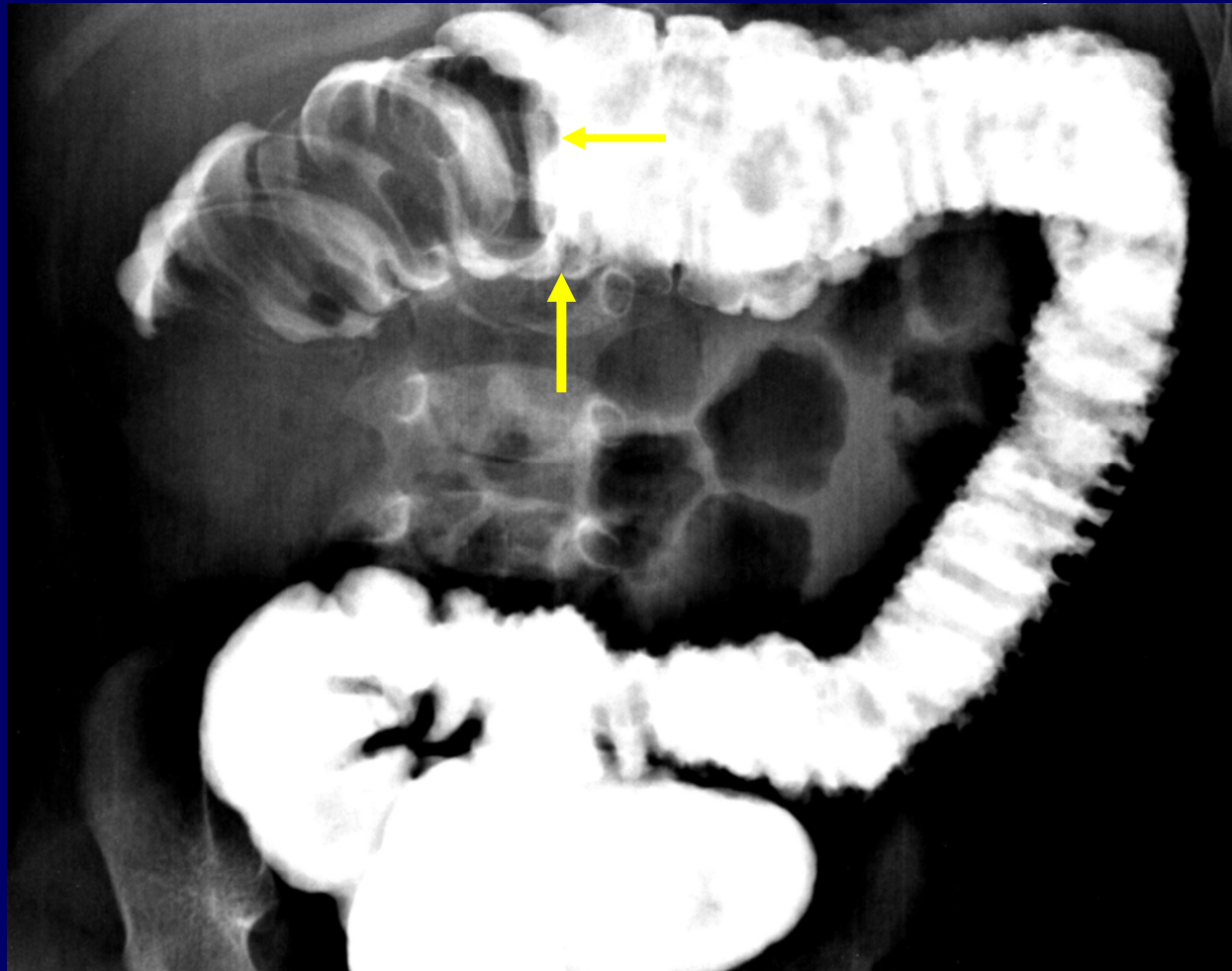
SIGNO DEL MENISCO EN LA INVAGINACION INTESTINAL

Autores: Dra Miklikowski, Natalia - Dra Benzo, Marina - Dr Caciarelli, Lucas.

Servicio de diagnóstico por imágenes del Instituto de Tecnologías Especiales (ite) Sanatorio de la mujer, Rosario.

SIGNO DEL MENISCO: constituye un hallazgo imagenológico visualizado en Rx simple de abdomen y en estudios contrastados digestivos (colon por enema) en pacientes con invaginación intestinal. Se genera debido a que el material de contraste o el aire no pueden desplazarse por la luz del intestino invaginado, aunque si puede hacerlo entre la vaina invaginante e invaginada en un corto segmento intestinal, produciendo la imagen en “**semiluna**” o “**menisco**”. El borde concavo (menisco) corresponde a la cabeza de invaginación.

SIGNO DEL MENISCO



BIBLIOGRAFIA

- Archivos argentinos de pediatría
versión On-line ISSN 1668-3501
Arch. argent. pediatr. v.104 n.5 Buenos Aires sept./oct. 2006.
- Pedrosa, diagnóstico por imágenes, abdomen 3ra edición, pág. 703-708 , cap. 51 , “el aparato gastrointestinal en pediatría”.