

# SIGNO DEL LINGÜINI

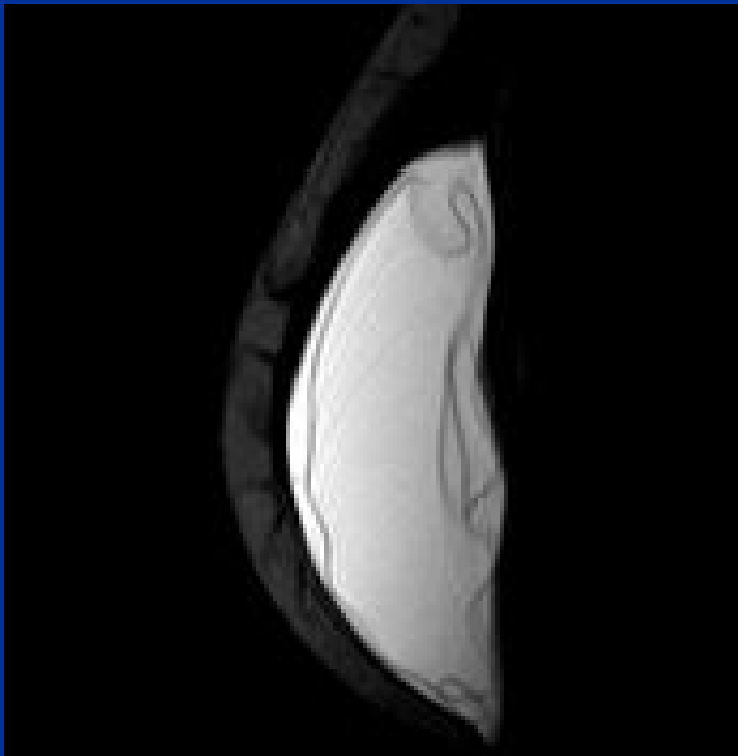
Aja Matías, Andrade Ana, Aristegui Natalia,  
Donato Maren, Jensen Lucas, Turon Molina  
Mariano, Spósito Noelia, Straub Victoria.

CIMED

Imágenes curvilíneas en RMI, de baja señal, que representan la cubierta de elastómero colapsado, invaginado y rodeado por el gel de silicona libre.

Es un signo específico de ruptura de prótesis mamaria intracapsular.

# SIGNO DEL LINGÜINI



# SIGNO DEL LINGÜINI

Las prótesis mamarias están compuestas por una cubierta de elastómero y un contenido que puede ser de un gel de silicona o solución salina como componentes únicos o ambos en diferentes compartimientos (doble lumen).

La ruptura intracapsular es la ruptura del elastómero permaneciendo la silicona contenida por la cápsula fibrosa.

La denominación del signo se debe a la apariencia del elastómero libre, con la pasta italiana en forma de pequeñas lenguas (linguine).

- Amiad Safvi, MS, MD: Linguine Sign. Radiology 2000,216, 838-839.
- Soo M, Kornguth P, walsh R: Complex radial folds versus subtle signs of intracapsular rupture of breast implants: MR findings with surgical correlation.
- Meléndez F, Blejman O, Lamattina M: Evaluación de implantes mamarios por Resonancia magnética: utilidad práctica en comparación con otros métodos. Rev Colomb Radiol. 2010; 21:(3):2967-73.