

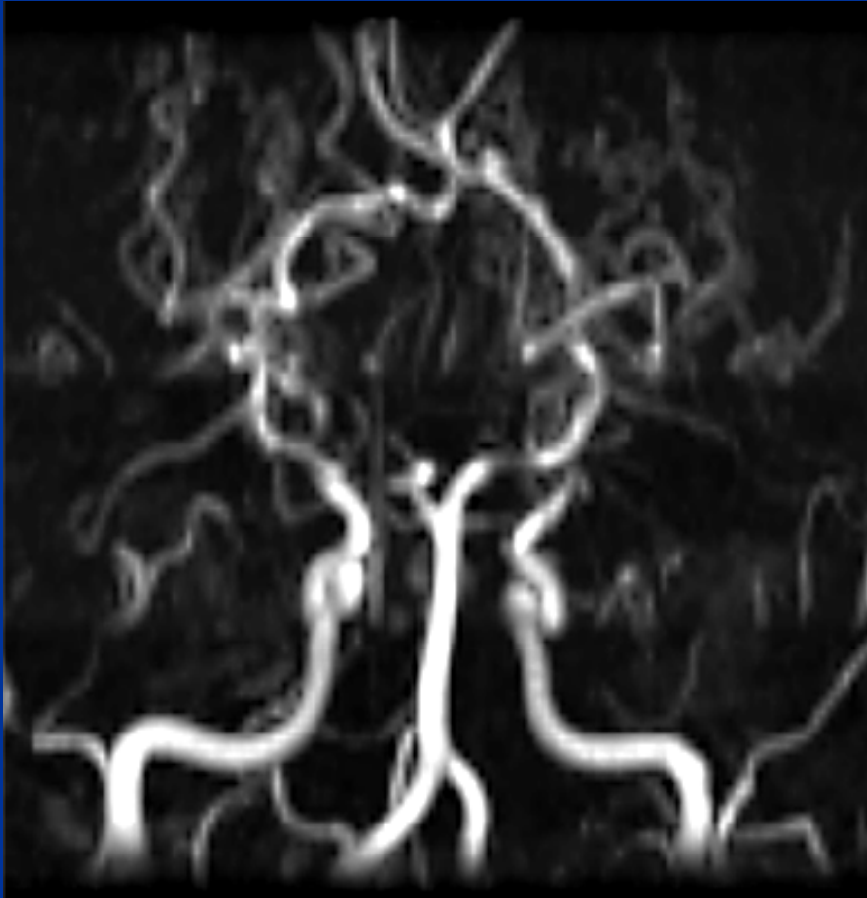
SIGNO DE LA BOCANADA DE HUMO

Aja Matías, Andrade Ana, Aristegui Natalia,
Donato Maren, Jensen Lucas, Turón Molina
Mariano, Spósito Noelia, Straub Victoria.

CIMED

Apariencia típica en estudios de angiografía y angio-
RMI, que recuerda al humo de
un cigarrillo (moyamoya en japonés).

SIGNO DE LA BOCANADA DE HUMO



SIGNO DE LA BOCANADA DE HUMO

Se produce por la neoformación de pequeños vasos colaterales debido a la obstrucción supraclinoidea de las carótidas internas.

- Ortiz Neira CL. The Puff of Smoke Sign. Radiology 2008; 247:910–911.
- Scott M., Smith E. Moya-Moya Disease and Moya-Moya Syndrome, NEJM 2009; 360: 1226-1237.
- Jain A., Goswamy V., Joshi M., et al. Images: Moya-Moya Disease. Ind J Radiol imag, 2004; 14(4): 427-429.