



argerich

Signo del Pseudoriñón

Hospital General de Agudos “Dr. Cosme Argerich”

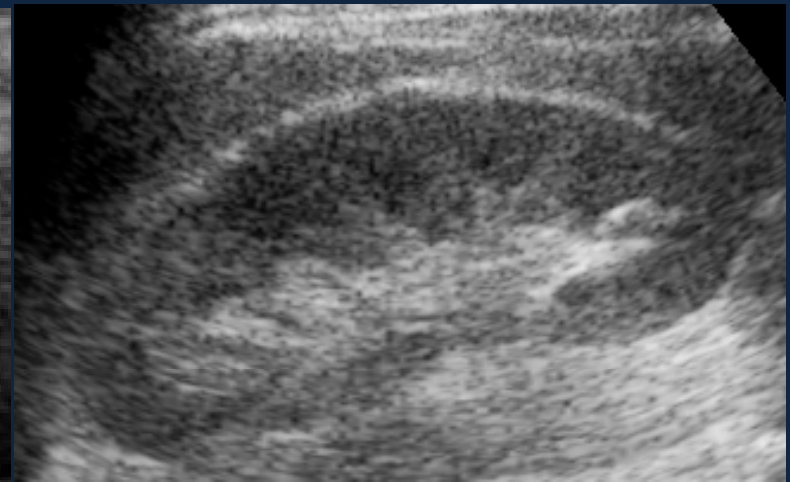
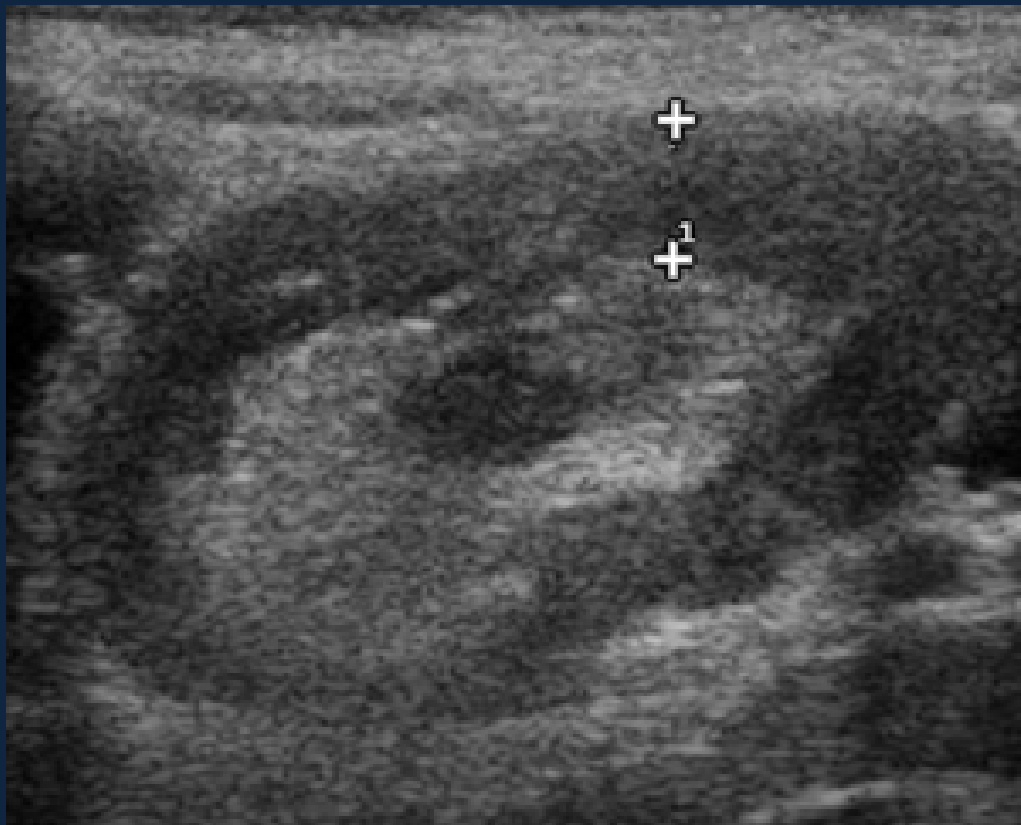
Autores: G. Espil, N. Diaz Villarroel, A. Oyarzún, F. Cardinali, R. Frioni.

Descripción del Signo:

El signo del Pseudoriñón fue descrito por Blut y col y constituye un hallazgo imagenológico observado en el corte longitudinal de la ecografía intestinal.

Si bien no es un signo patognomónico, en el contexto adecuado permite sospechar el diagnóstico de intususcepción.

Se presenta como una imagen de aspecto reniforme con un anillo externo hipoecogénico que corresponde a la pared intestinal engrosada con un centro ecogénico secundaria a la presencia del mesenterio del asa invaginada. En esta zona central pueden identificarse estructuras hipoecoicas y anecoicas que corresponden a vasos sanguíneos y ganglios linfáticos del mesenterio.



Ecografía renal de un paciente normal: Obsérvese la semejanza de la imagen de un riñón normal con la imagen del “Signo del Pseudoriñón”

Ecografía de intestino corte longitudinal en un niño de 5 años. Se observa una imagen de aspecto reniforme con una zona periférica hipoeoica que representa la pared edematosa del asa intestinal invaginada y una zona central hiperecoica secundaria a la presencia del mesenterio del asa invaginada con un área anecoica interna constituyendo el “Signo de Pseudoriñón”.

El diagnóstico de intususcepción íleo-ileal se confirmó luego de la cirugía



COMENTARIO

La apariencia ecográfica de la intususcepción varía según el tipo de corte. En 1976 Lutz y Petzoldt describieron el “Signo de la diana” también conocido como “Signo del tiro al blanco”; “Signo de la escarapela” y como “Signo de Ojo de Buey” que es la correlación del “Signo del Pseudoriñon” en el corte transversal.

Cuando el “Signo del Pseudoriñon” esta presente existe una lesión patológica en el 90% de los casos que si bien es altamente sensible y específico de intususcepción no es patognomónico, pudiéndose observar también en muchas patologías capaces de producir edema intestinal mural.

BIBLIOGRAFIA

1. Diagnostico por Ecogrtafia- Rumak-Wilson-Charboneau ; 2da edicion; 2001; Marban
2. Anderson D. The Pseudokidney Sign. Radiology 1999;211:395-397.
3. Signo del Pseudo-riñón - Maria Alejandra Raimondo - RAR Volumen 72 Número 3 2008; Pag 311-312.