Escafoides accesorio del tarso

Jiménez E, Paulazzo C, Castrillón M E, Videla R.
Hospital Italiano Córdoba

Introducción:

- El escafoides accesorio tarsiano es una variante anatómica , situado detrás de la tuberosidad posteromedial del escafoides.
- Unilateral: 4-21% y bilateral en el 50-90%.
- Es uno de los primeros huesos accesorios en conocerse y el más grande de todos.
- El tipo 1 es asintomático, el tipo 3 rara vez da síntomas y el 2 puede dar dolor y/o hinchazón en la cara interna del pie.
- El escafoides accesorio sintomático es más frecuente en mujeres y en la 2da década de la vida.

Clasificación de escafoides acccesorio

- El *tipo 1* u os tibiale externum es redondeado u ovalado, de 2 a 3 mm, situado dentro de las fibras del tendón tibial posterior.
- El *tipo 2* es el más frecuente, triangular y se une al escafoides por una sincondrosis de cartílago hialino o fibrocartílago.
- El *tipo 3* se forma al crearse un puente óseo completo entre la tuberosidad posterior del escafoides y el accesorio tipo 2. El resultado es un escafoides grande con una tuberosidad posterior prominente.

Escafoides accesorio del tarso

- Lawson ha demostrado que el dolor se debe a los microtraumatismos repetitivos producidos a través de las fibras del tendón tibial posterior sobre la sincondrosis del escafoides accesorio.
- El tratamiento consiste en la resección del escafoides accesorio y del cartílago adyacente y en la reinserción de las fibras del tendón tibial posterior en el escafoides.

Objetivos:

- Mostrar los diferentes tipos de escafoides accesorios en Rx y evaluar su frecuencia en nuestra institución.

Material y métodos:

- Se realiza estudio retrospectivo de 200 Rx de pie desde Enero hasta Marzo 2012 en nuestra institución.
- Se utilizó aparato de rayos RAY-CORD, modelo HF 3000, 500 mA 125 Kv de alta frecuencia (foco 100) y se estudiaron las imagen en forma digital.
- Se correlacionó el escafoides accesorio con edad y sexo.

Resultados

- De 200 Rx de pie observadas, 27 (13.5%) presentaron escafoides accesorio 19 mujeres (70.4%) y 8 hombres
- (29.6%).
- 2 eran tipo I (2 mujeres), 9 eran tipo II (7 mujeres /2 hombre) y 16 eran tipo III (10 mujeres/6 hombres).
- Edad promedio 51 años (rango 12-90)

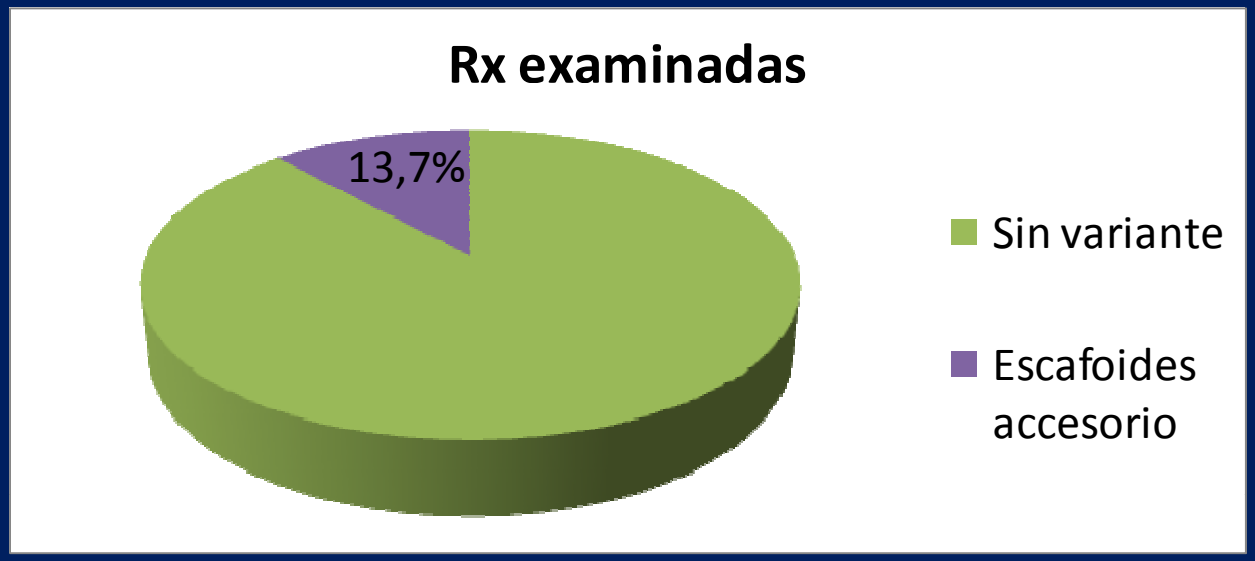
Rx examinadas
13,7%
Sin variante
Escafoides accesorio

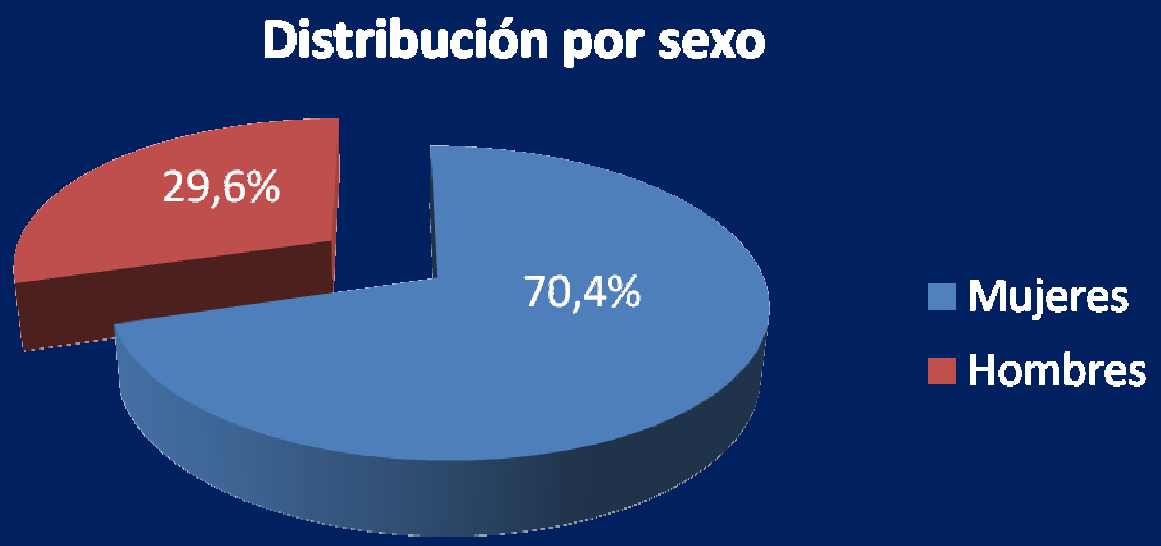
Distribución por sexo
29,6%
70,4%
Mujeres
Hombres

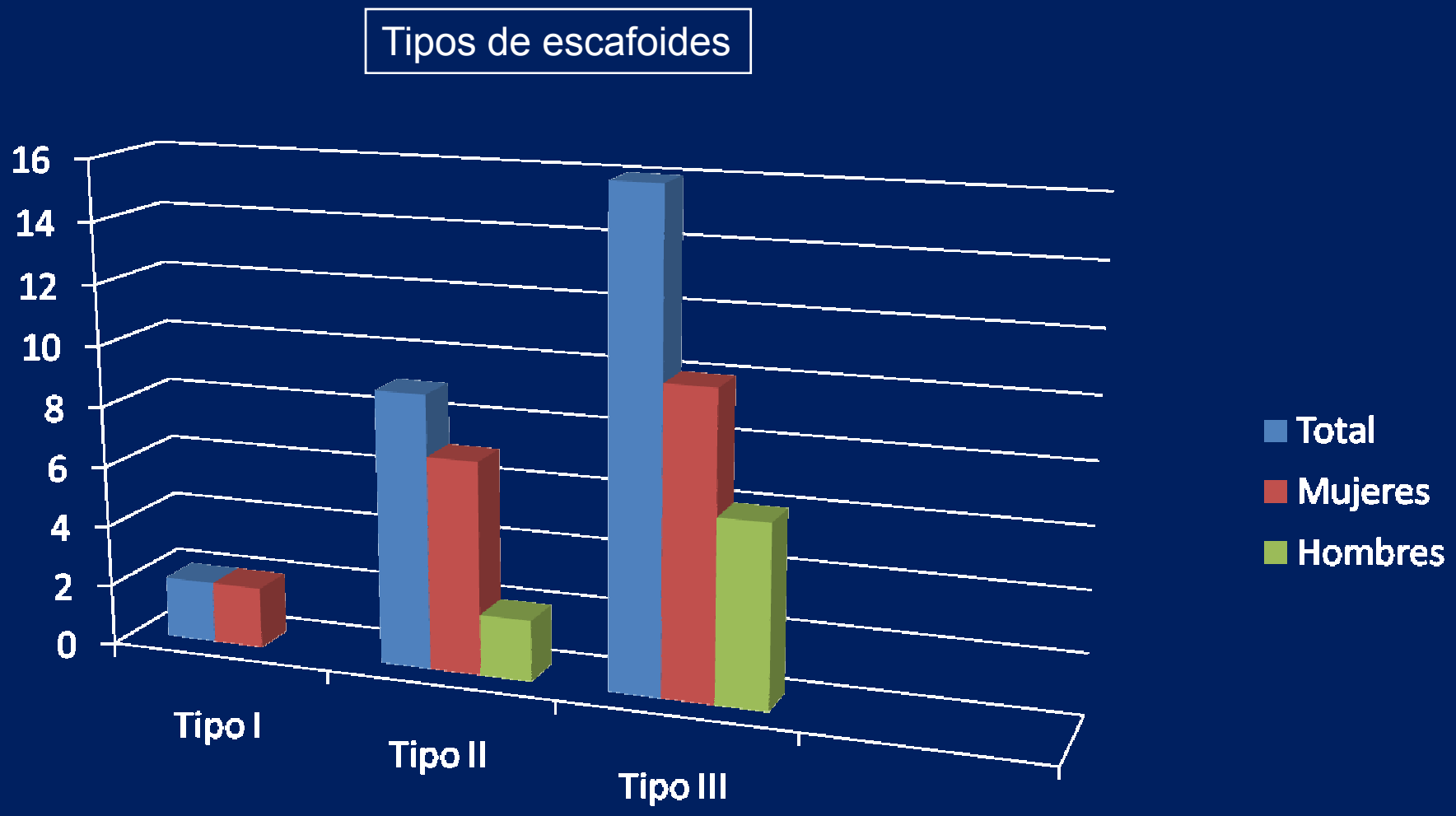
Tipos de escafoides
16
14
12
10
8
6
4
2
0
Tipo I
Tipo II
Tipo III
Total
Mujeres
Hombres

Tipo I

Tipo II

Tipo III

Conclusión:

- Al escafoides accesorio visto en Rx no se le da importancia y se le considera carentes de interés clínico. Sin embargo, puede ser responsable de la sintomatología que refieren los pacientes.
- El 1 es asintomático, el 3 rara vez da síntomas y el 2 puede dar dolor y/o hinchazón en la cara interna del pie.
- En nuestra institución tuvo una incidencia del 13.5%, es más frecuente en mujeres, siendo el tipo III es más visualizado.
- El escafoides sintomático o tipo II es más frecuente en mujeres con una edad promedio de 61 años.

Bibliografía:

- Miller T T, Staron R B, Feldman F, Parisien M, GluscksmanW J, Gandolfo L H. The Symptomatic Accesory Tarsal Navicular Bone: Assessment with MR Imaging. Radiology. 1995; 195: 849-853.
- ZsdekI, Gold A. The Accesory Tarsal Scaphoid. J Bone Joint Surg. 1948; 30 (4): 957-968.
- Lawson J P. Not So Normal Variants. Orthopedic Clinics of North America. 1990; 21 (38): 483-495.
- Lawson J P. Symptomatic Radiographic Variants in Extremities. Radiology. 1985; 157: 625-631.
- Lawson J P, Osden J A, Sella E, Barwcik K W. The Painful Accesory Navicular. Skeletal Radiology. 1984; 12: 250-262.
- Lawson J P. Clinically Significant Radiologic Anatomic Variants of the Skeleton. AJR. 1994; 163: 249-255.
- Sella E J, Lawson J P, Ogden J A. The accesory navicular synchondrosis. Clin Orthop Rel Res. 1986; 209: 280-285.