Osteopenia del Recién Nacido Prematuro

Arrieta Lorena, Gonzalez Racig Ana, Cesario Maribel, Fernandez Sacchetto Ileana, Tala Villa Natalia, Conci Rene.

Consultorio Radiológico Conci Carpinella

Introducción

- La Enfermedad Ósea Metabólica del Prematuro resulta de la desmineralización ósea en las primeras semanas postnatales.
- La incidencia y la gravedad son inversamente proporcionales a edad gestacional y peso al nacer.
- Su frecuencia aumenta con la morbilidad perinatal.
- Sospechar en todo prematuro de menos de 1500 gr desde las 4 semanas de vida.
- Laboratorio: hipofosfatemia, hipofosfaturia, calcemia normal o baja, hipercalciuria, y elevación de la FAL.

Objetivo

Realizar una actualización de la bibliografía y una revisión de las manifestaciones radiológicas.

Etiología

Déficit de calcio y fósforo

- Leche materna no suplementada.
- Alimentación parenteral prolongada.
- Furosemida, teofilina y corticoides
- Nefropatías perdedoras de fósforo.

Déficit de Vitamina D

- Déficit materno de Vitamina D.
- Insuficiencia Renal Crónica.
- Difenilhidantoina o fenobarbital.

Diagnóstico

Clínico

Hipotonía, insuficiencia respiratoria o dificultad para salir de ARM, dolor a la manipulación debido a fracturas patológicas, disminución del crecimiento lineal de huesos.

Laboratorio

- Calcemia normal.
- Hiposfatemia: < 3.5 mg%.
- Fosfatasa Alcalina > 800 U/L.
- Vitamina D < 6ng/ml.

Diagnóstico Radiológico

- Perdidas mayores del 40% de la mineralización.
- Osteopenia: osteoporosis (cráneo, columna, escápula y costillas) y fracturas patológicas (humero, fémur y costillas).
- Manifestaciones propias de raquitismo después de los 2 a 4 meses: ensanchamiento de las placas de crecimiento epifisario con acúmulos de osteoide no mineralizado, deformidad en copa, deshilachamiento de las metáfisis.

Diagnóstico Radiológico

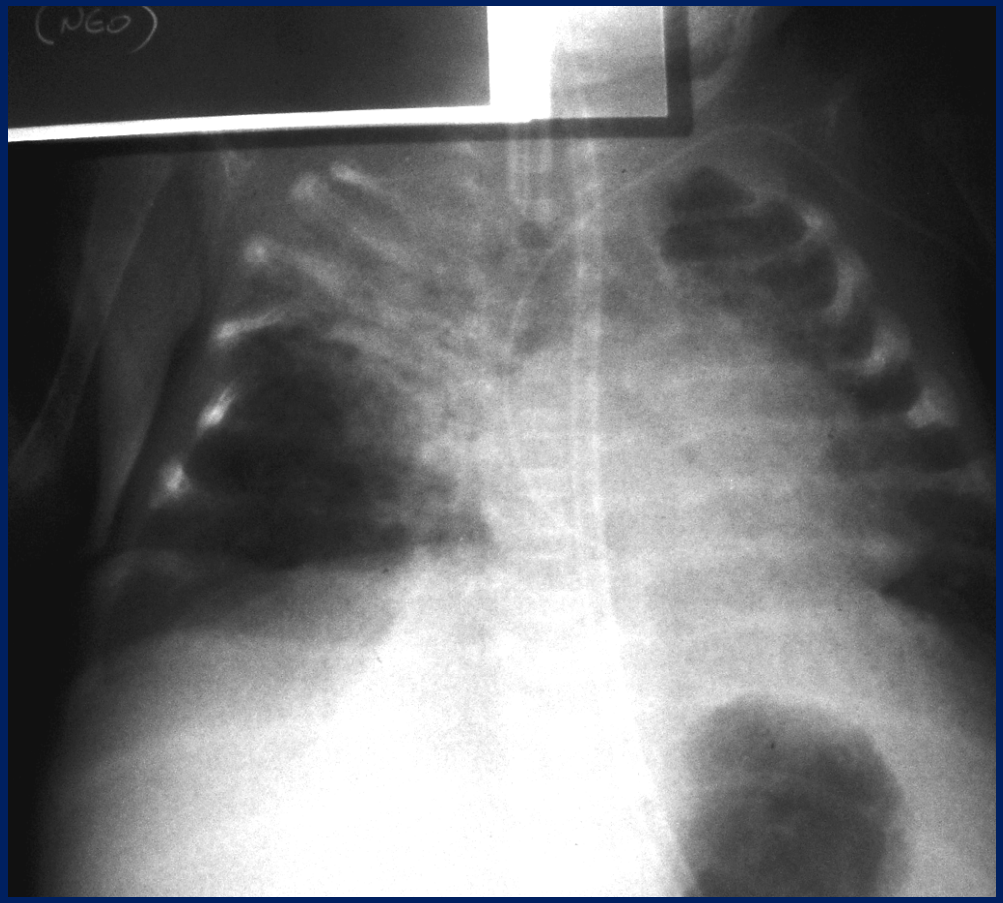

Fracturas costales múltiples

Diagnóstico Radiológico

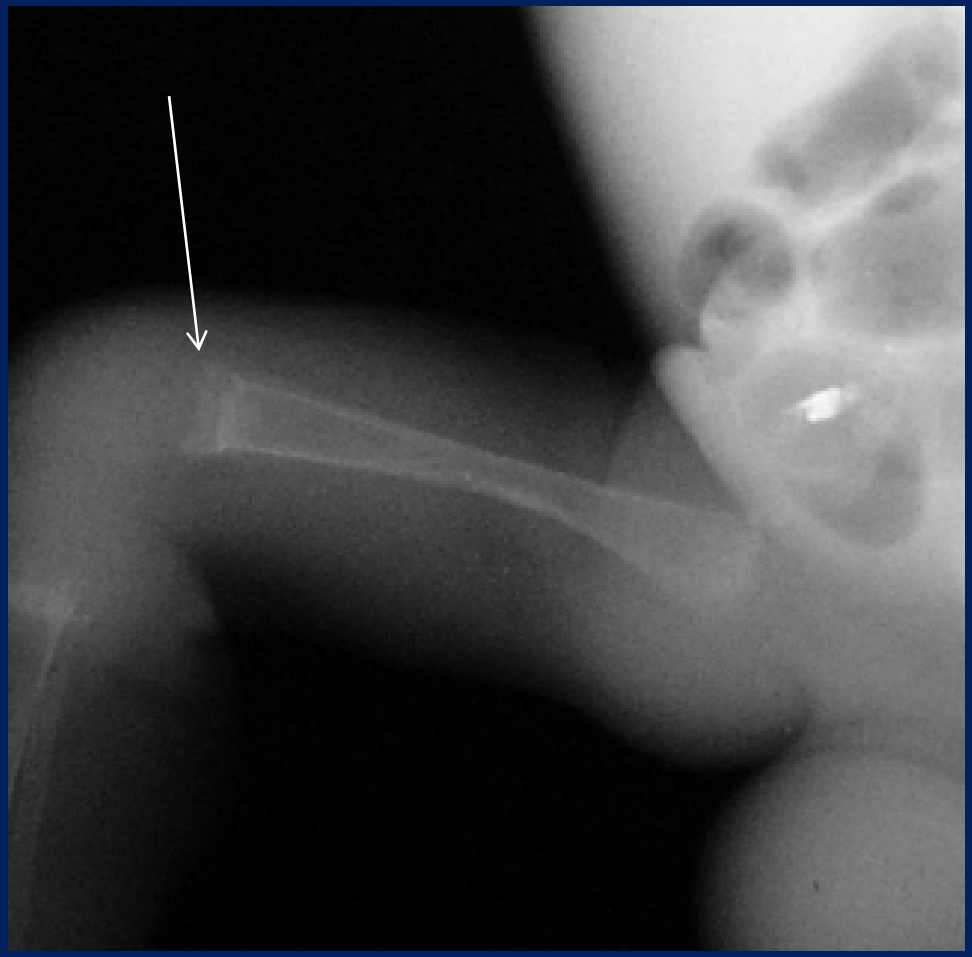

Ensanchamiento de las placas de crecimiento epifisario, con acúmulos de osteoide no mineralizado.

Diagnóstico Radiológico

1. Ensanchamiento metafisario.
2. Acúmulos de osteoide no mineralizado.
3. Fractura patológica.
4. Osteopenia.

Diagnóstico Radiológico

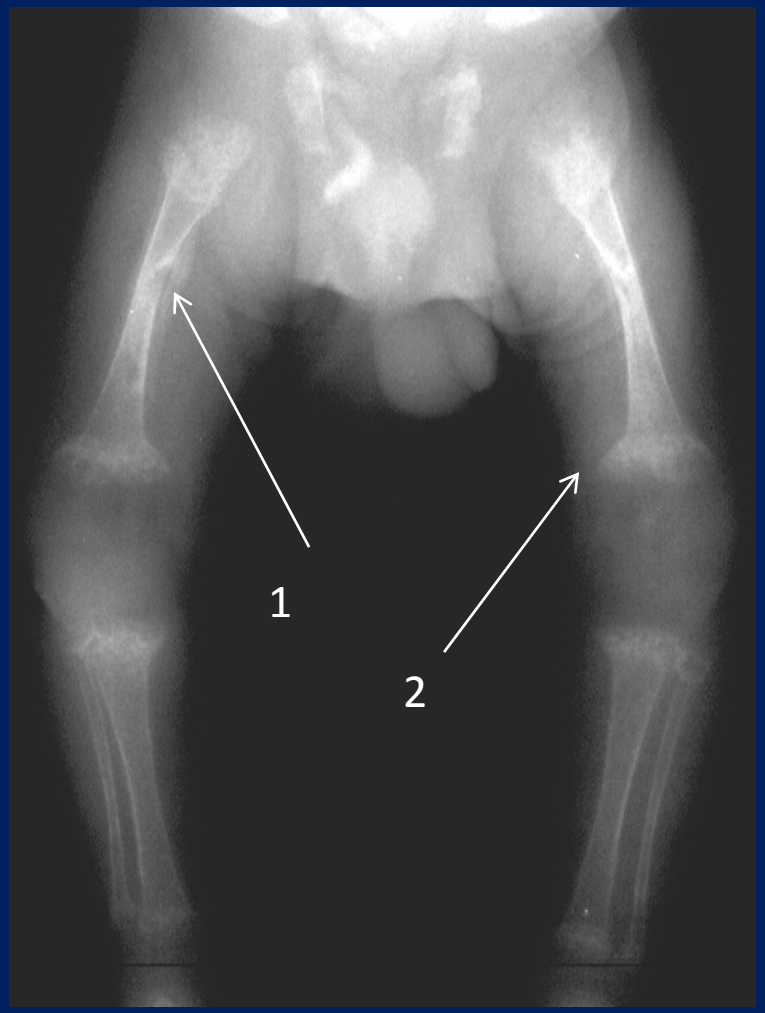

1. Fracturas patológicas.
2. Ensanchamiento metafisario.

Diagnóstico Diferencial

- Osteogénesis Imperfecta

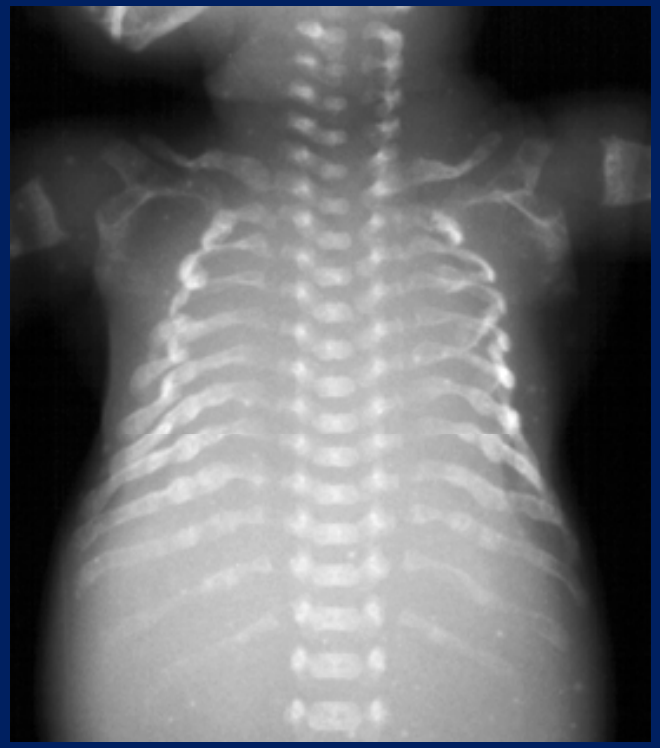

Diagnóstico Diferencial

- Escorbuto
- Déficit de Cobre

Diagnóstico Diferencial

- Lúes congénita precoz

Conclusiones

Dado que se trata de un problema relativamente frecuente en la evolución del prematuro y las manifestaciones radiológicas no son específicas, debe incluirse este cuadro en el diagnóstico diferencial de la patología ósea difusa en este grupo poblacional.

Bibliografía

- Osteopenia del Prematuro. Pautas del Hospital Británico, Departamento de Pediatría, Unidad Neonatal. Arch Pediatr Urug 2006; 77 (3): 290-292.
- Lyon AJ, McIntosh N, Wheeler K, Williams JE. Radiological rickets in extremely low birthweight infants. Pediatr Radiol 1987; 17: 56-58.
- Laor T, Jaramillo D, Oestreich AE. Sistema Musculoesquelético. En: Kirks DR, Griscom T. Radiología Pediátrica. 3° ed. Madrid: Marbán. 2000.