Representación Iconográfica de la Patología Tiroidea mediante Ultrasonografía.

Autores: Basavilbaso C.; Gagliardi P.; Romero R.; Ahumaran M.; Lesyk S.; Abramzón F.

Hospital de Trauma y Emergencia
Dr. Federico Abete.
Buenos Aires. Argentina

Introducción:

La glándula tiroides es asiento de numerosas patologías, siendo la glándula endocrina mas afectada por neoplasias malignas. Estudios epidemiológicos demuestran que un 4 a 7 % de la población adulta tiene un nódulo palpable en la misma, encontrándose un 70% mediante ecografía. La prevalencia de afectación aumenta con la edad, 8 veces más frecuente en mujeres. Alrededor del 5 al 10 % de la patología presenta comportamiento maligno.

Objetivos:

Revisión iconográfica de la patología tiroidea por método ultrasonográfico, incluyendo la señal Doppler, la cual aporta una aproximación diagnóstica precoz, de alta o baja sospecha de malignidad.

Anatomía:

La glándula tiroides está situada en la región anteroinferior del cuello, en el compartimiento infrahioideo.

Está constituida por dos lóbulos, derecho e izquierdo, unidos por el istmo.

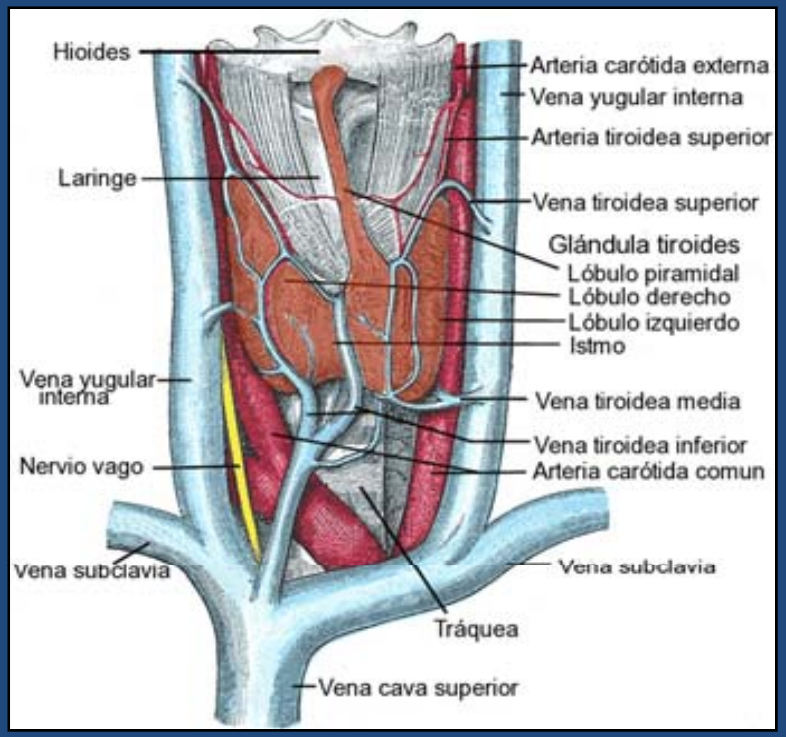

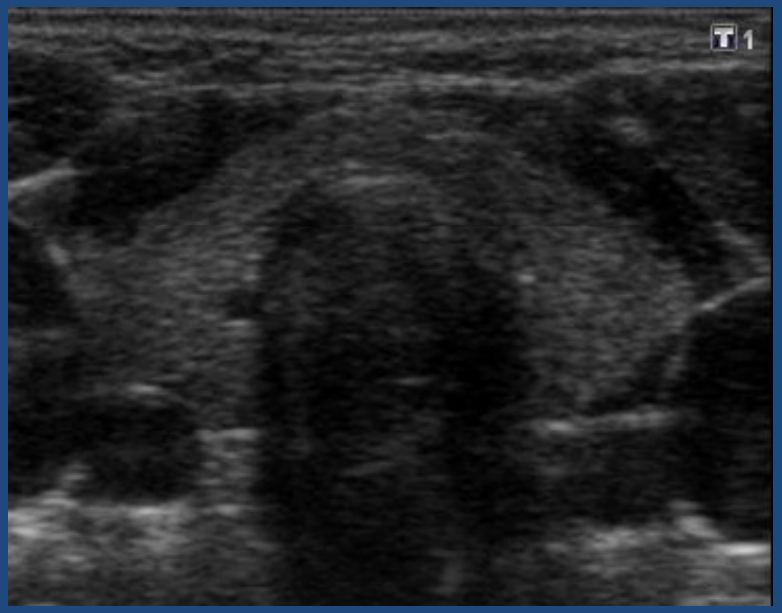

Patología Tiroidea:

-Patología benigna: Hiperplasia tiroidea, Bocio difuso uni o multinodular, Adenoma folicular, no folicular, etc.

-Patología Maligna: Carcinoma Papilar, Folicular, Anaplasico, de células de Hurthle, Linfoma Tiroideo y MTS.

Diferenciación de patología Benigna vs. Maligna::

Patología Benigna	Patología Maligna
*Historia familiar de bocio o nódulo benigno o de tiroiditis de Hashimoto. *Hipotiroidismo e hipertiroidismo. *Bocio multinodular sin nódulo dominante. *Nódulo tibio por centellograma. *Dolor, nódulo blando y móvil. *Quiste simple por ecografía. *Doppler color power que no se diferencia del patrón glandular o se presenta en la periferia del nódulo.	*Sexo femenino *Historia familiar de cáncer Nódulo frio por centellograma. *Disfagia. *Nódulo duro, fijo o irregular. *Imagen por ecografía solida, heterogénea o compleja. *Doppler color o doppler power dentro del nódulo. *Hipoecoico, solido, con microcalcificaciones.

Hiperplasia nodular:

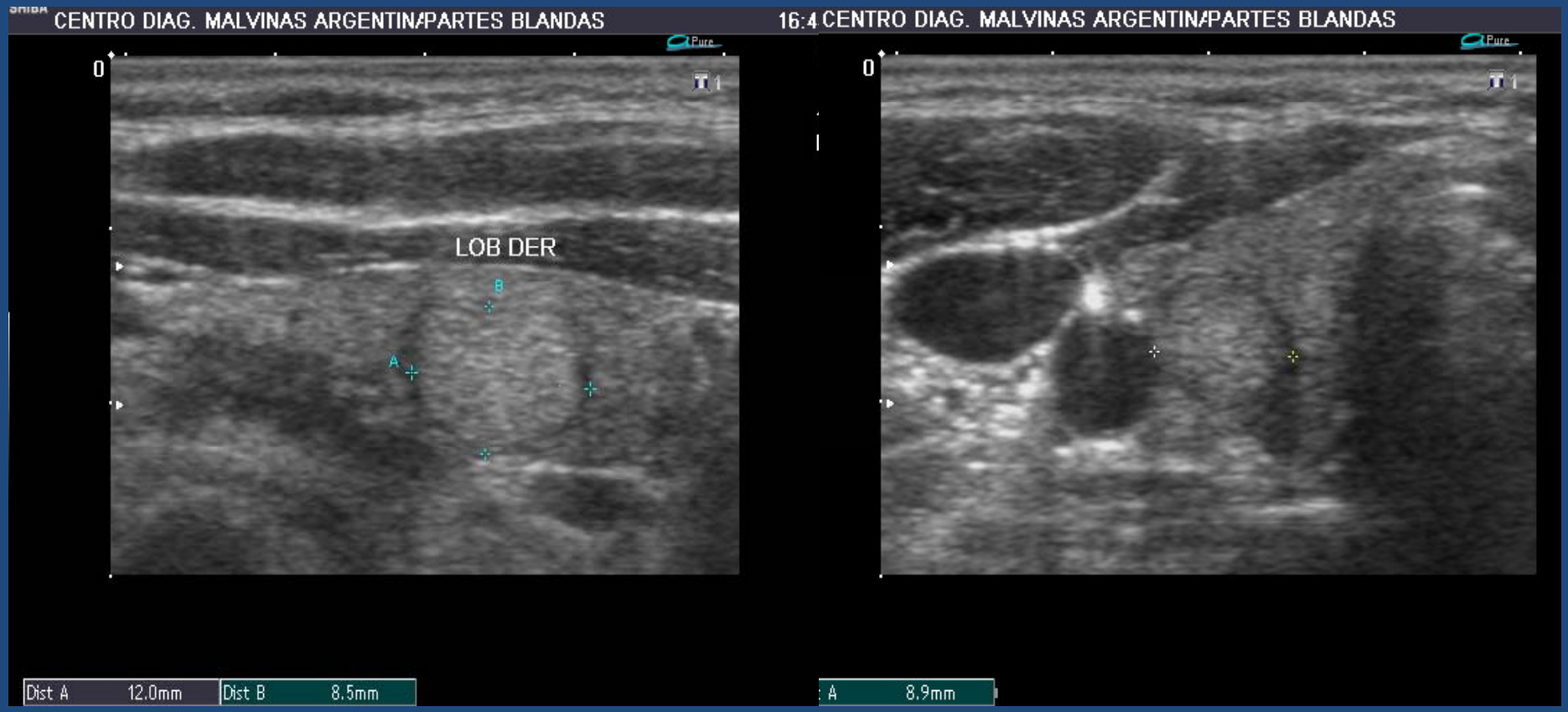

Imágen nodular, redondeada, isoecogénica, de bordes regulares, con fino halo ecogénico ubicada en lóbulo der.

Quiste coloideo:

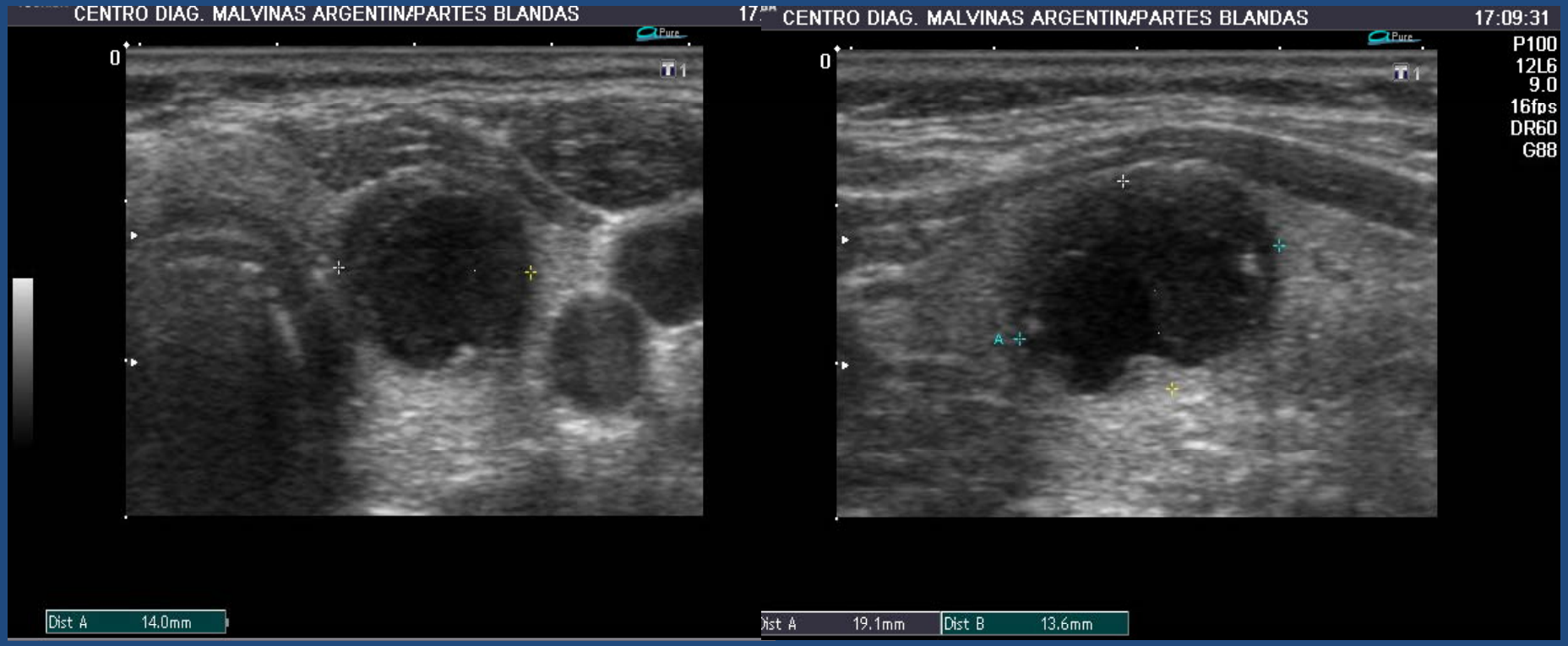

Imagen hipoecoica- anecoica, redondeada en lóbulo izq. de glándula tiroides que podría corresponder a quiste coloideo.

Bocio:

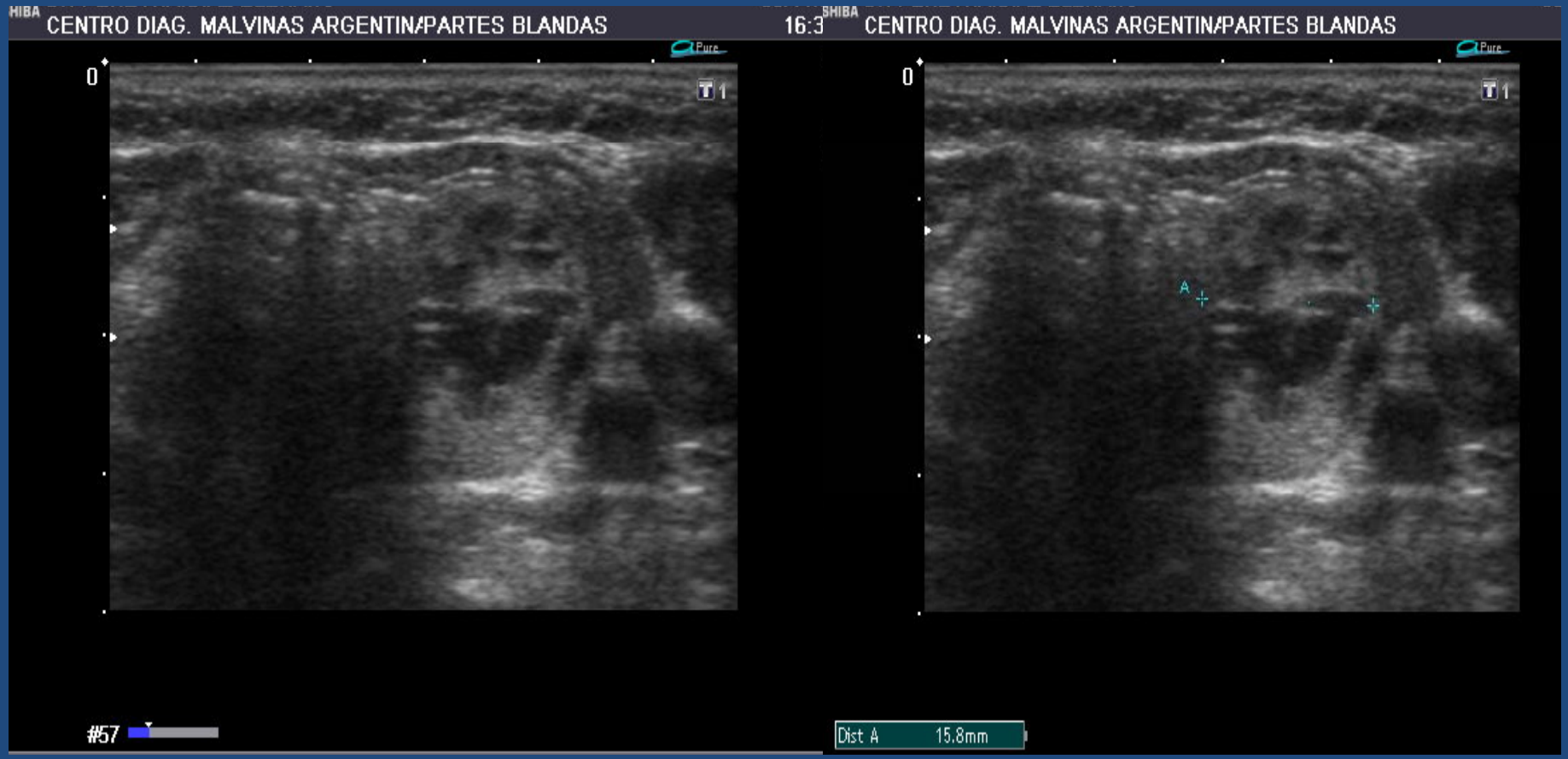

Tiroides aumentada de tamaño a expensas del lóbulo izq., de aspecto heterogéneo que podría corresponder bocio.

Adenoma:

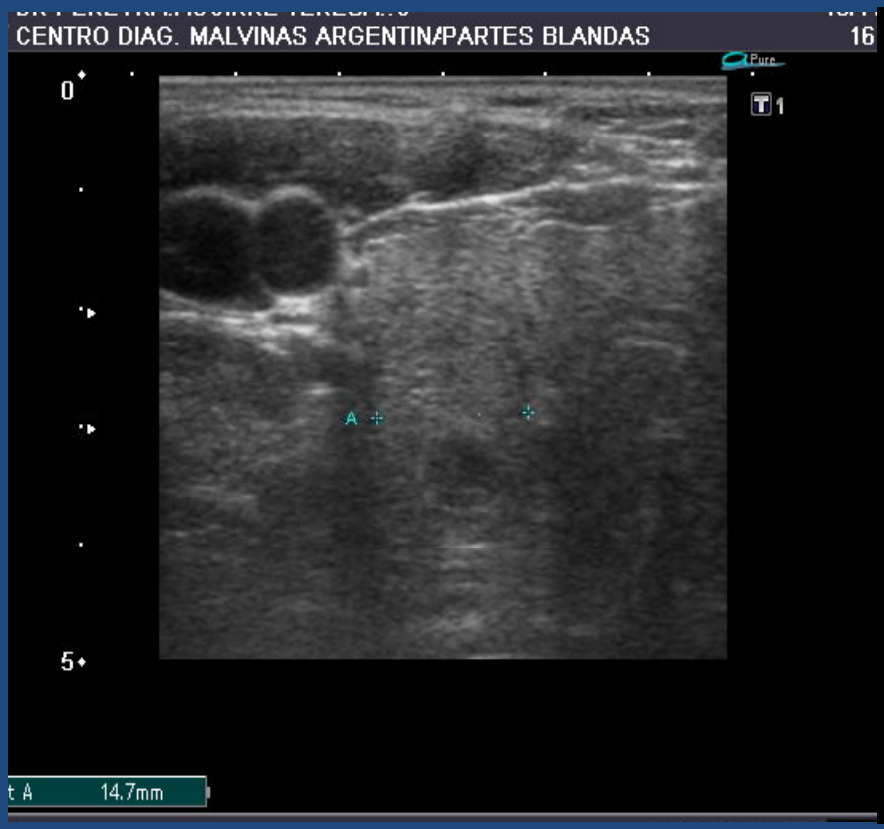

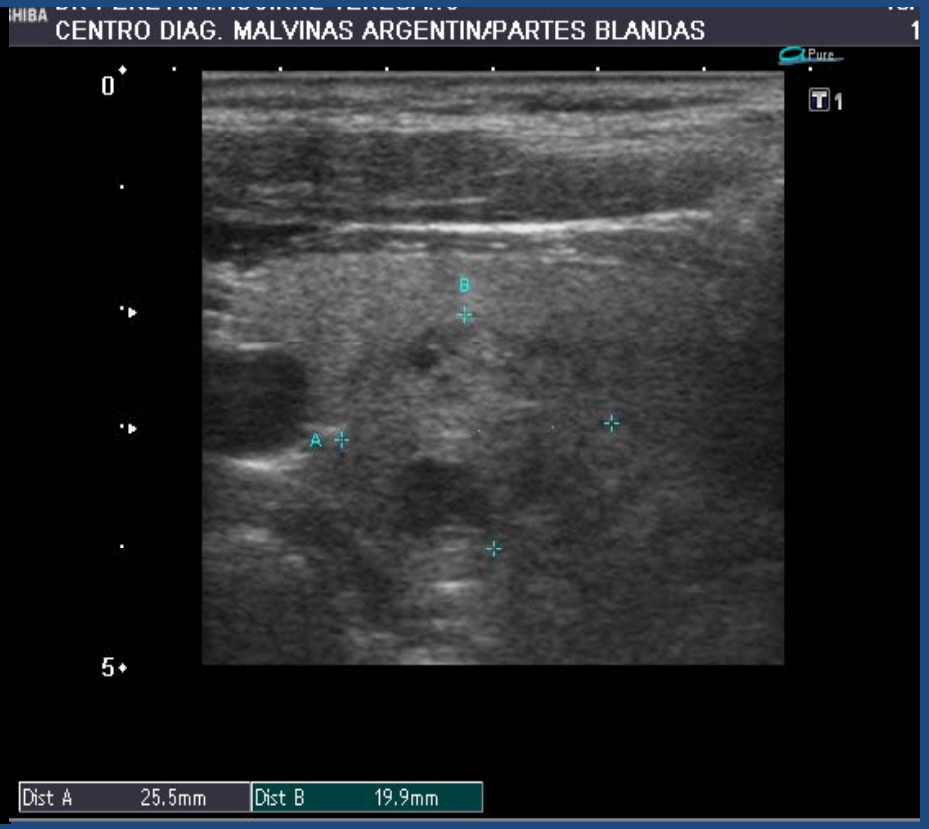

Imagen nodular heterogenea de aspecto sólido que podría corresponder a adenoma.

Carcinoma papilar:

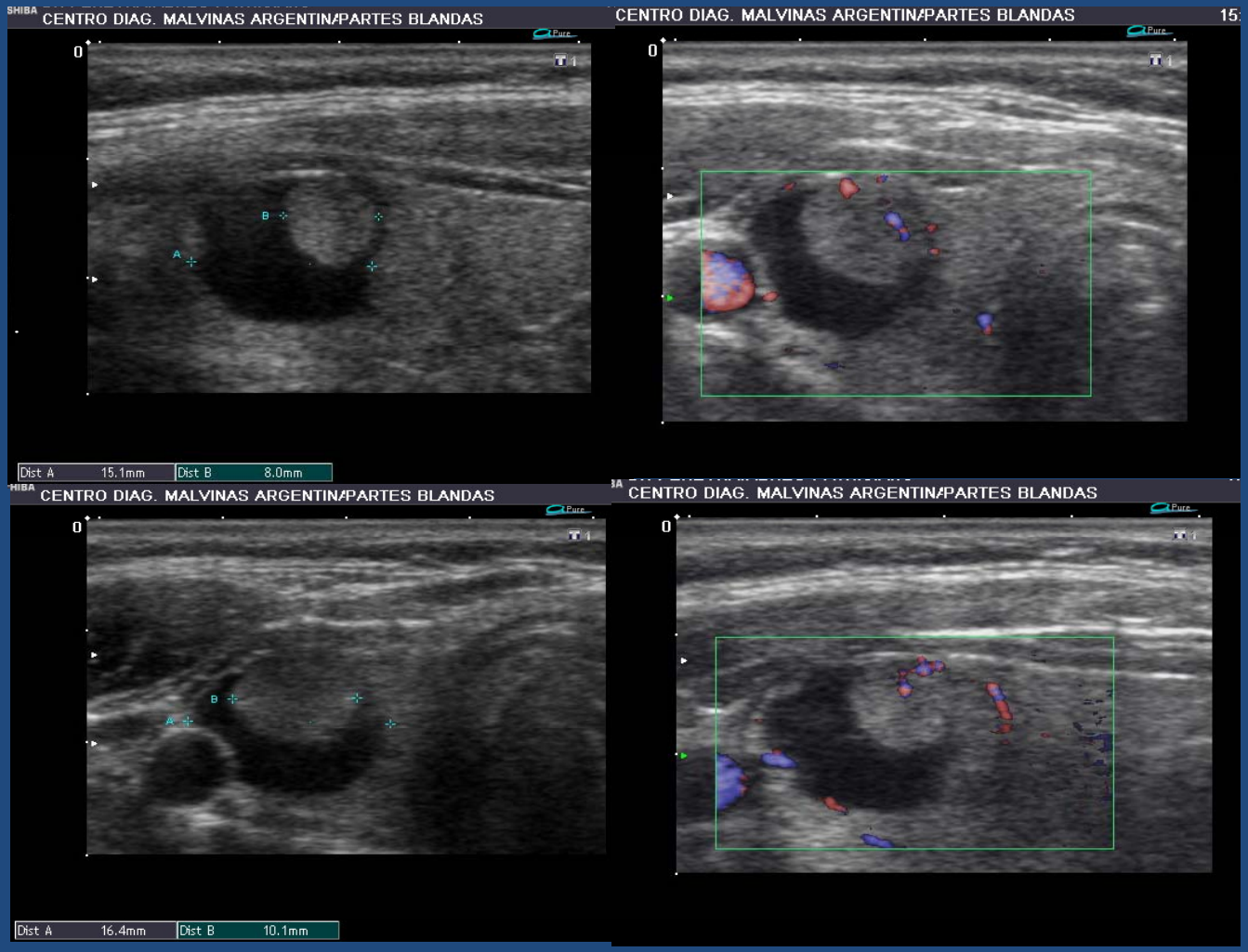

Imagen quística en lóbulo der, que contiene imagen polipoidea en su interior . Poseen Doppler positivo. Podría tratarse de un carcinoma papilar.

Carcinoma folicular:

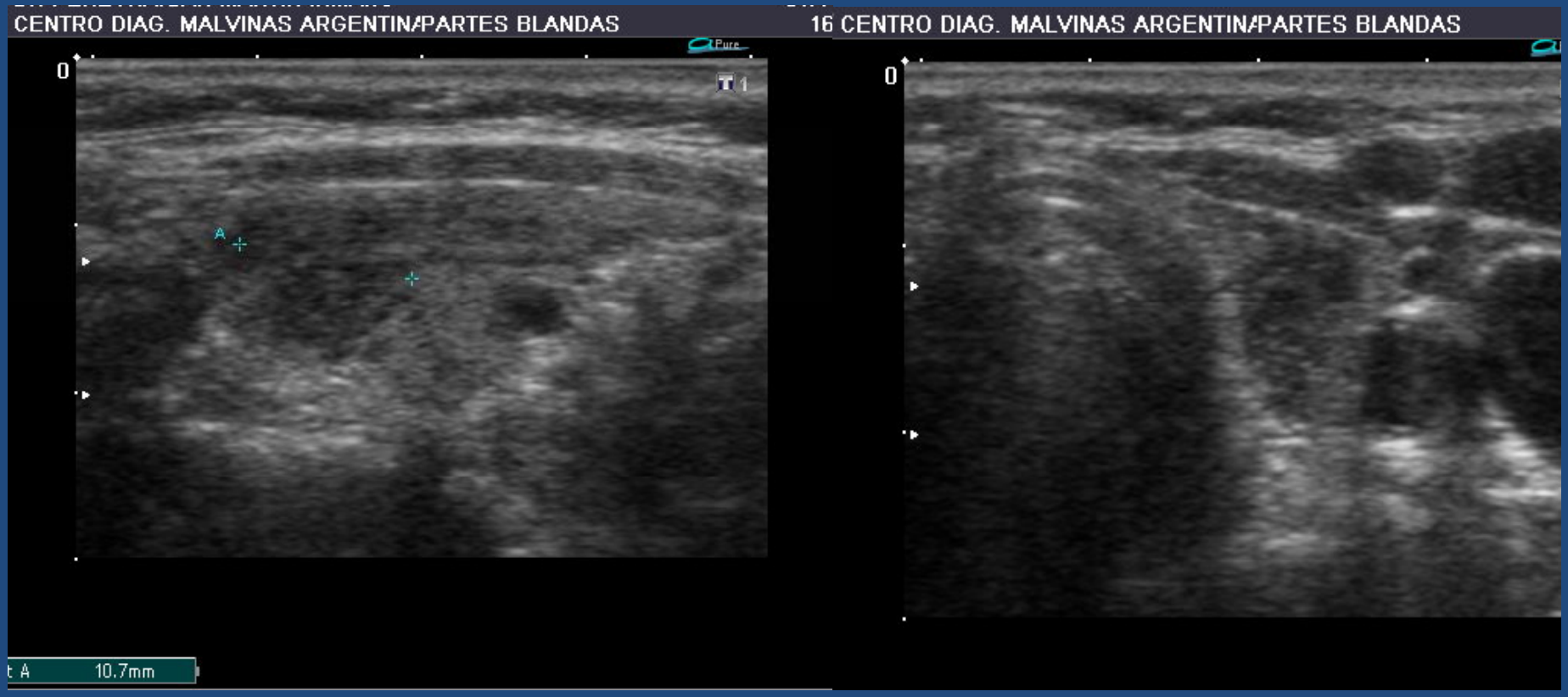

Imagen hipoecoica de bordes poco definidos localizada en lóbulo tiroideo izquierdo.

Anaplásico:

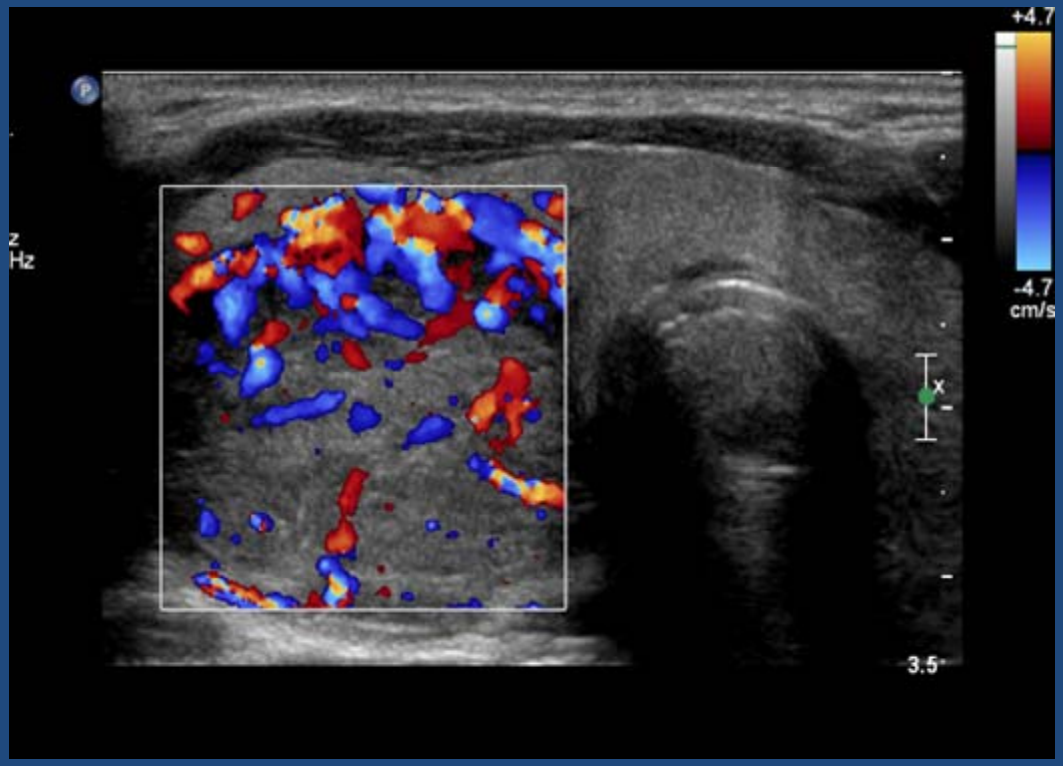

Imágen heterogénea de bordes poco definidos que ocupa casi la totalidad del lóbulo der. Que presenta Doppler positivo. Dicha imagen podria corresponder a carcinoma anaplasico.

Conclusión:

La utilización de la ecografía, haciendo hincapié en la necesidad de la asociación con Doppler color, para diferenciar el comportamiento de la patología benigna y maligna, tendrá una gran correspondencia con los resultados citológicos obtenidos por intervencionismo.

Bibliografía:

1. Ecografia de tiroides. Dra.Lanfranchi M. Marban 2001.
2. Patologia tiroidea, compendio. PDF. Dr. Perinetti H. Facultad de ciencias medicas, Universidad de Cuyo 2000.
3. Carcinoma papilar de tiroides. Kowalski L., Novelli J. UNR, Editorial.
4. RadioGraphics 2007; 27:847-865.
5. RadioGraphics 2008; 28:1869-1889.
6. Radiology 2005; 237:794-800.