



HIMEN IMPERFORADO COMO CAUSA DE AMENORREA PRIMARIA

AUTORES:

Echevarría Fernando, Haulet Victoria, Difilippo Pablo, Enria Derian.

AFILIACIONES:

FAARDIT.

CONFLICTOS DE INTERÉS:

Los autores declaramos no tener ningún conflicto de interés.

PROVINCIA/CIUDAD:

Santa Fe, Santa Fe.

E-MAIL DEL AUTOR

fernando-eche505@hotmail.com

HIMEN IMPERFORADO COMO CAUSA DE AMENORREA PRIMARIA

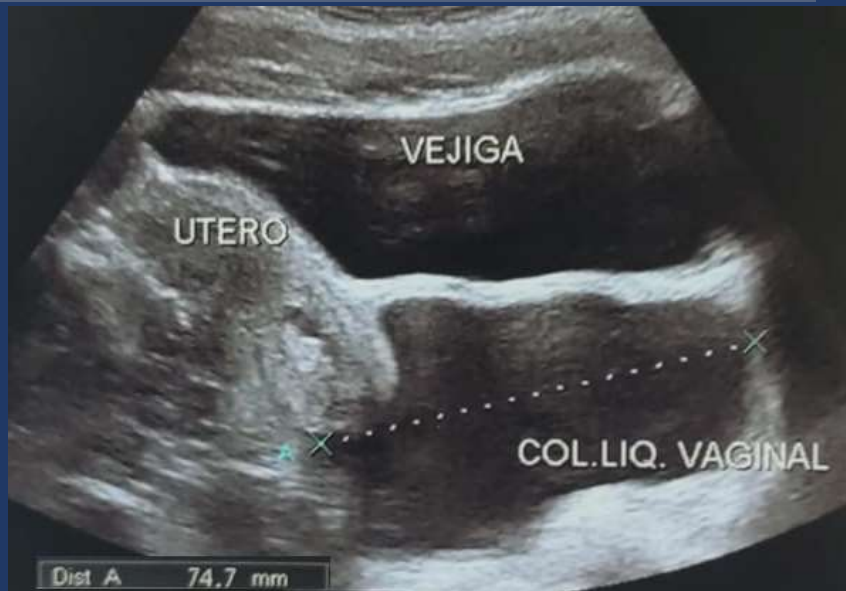Autores: Echevarría F., Haulet V., Difilippo P., Enria D.



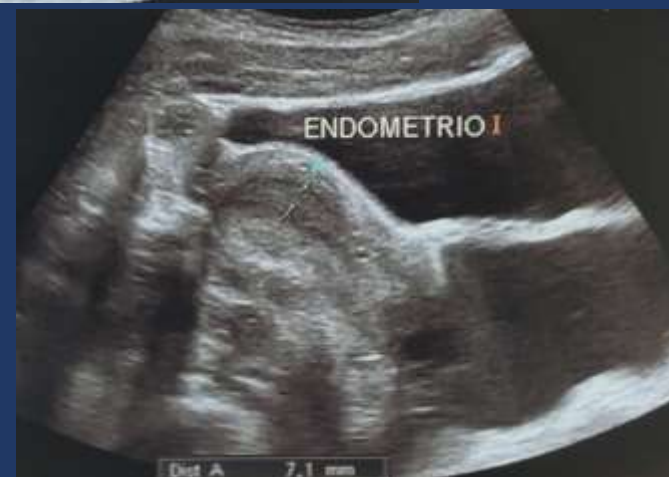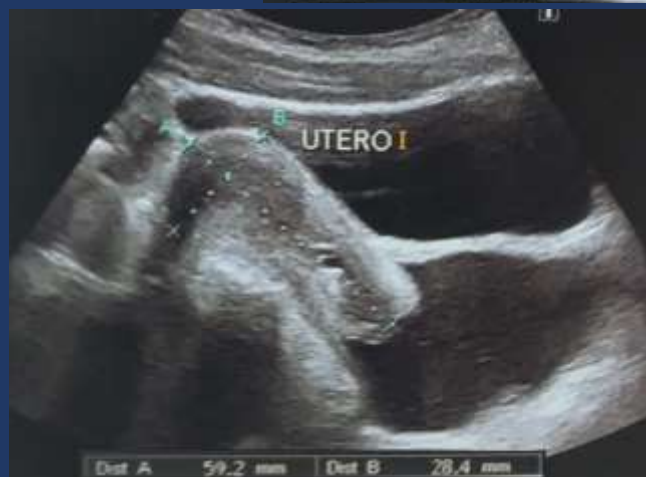PRESENTACIÓN DEL CASO

- Paciente femenina de 15 años
- Presenta dolor abdominal intermitente y en aumento, asociado a episodios de constipación
- Presenta amenorrea

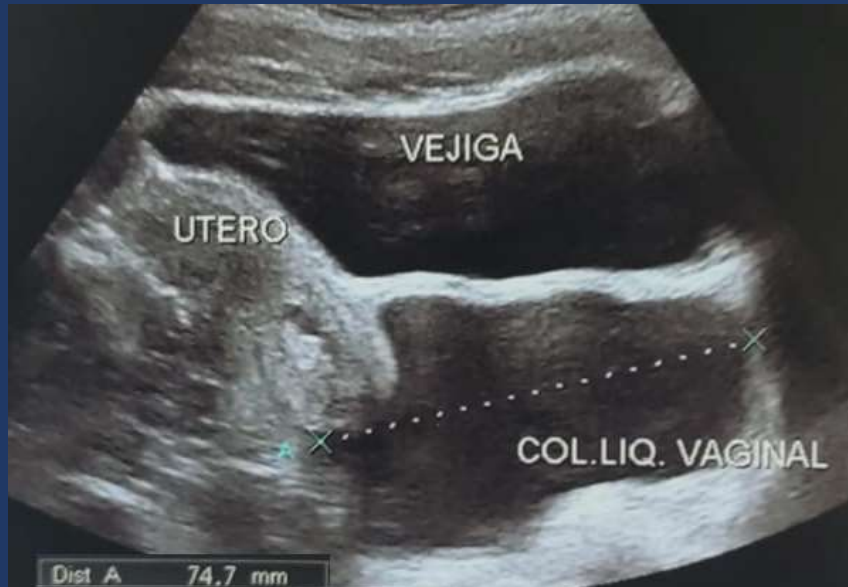HALLAZGOS IMAGENOLÓGICOS



- Ecografía de abdomen donde observamos colección líquida, homogénea de 74 mm localizada en la cavidad vaginal
- No se reconocen septos en su interior

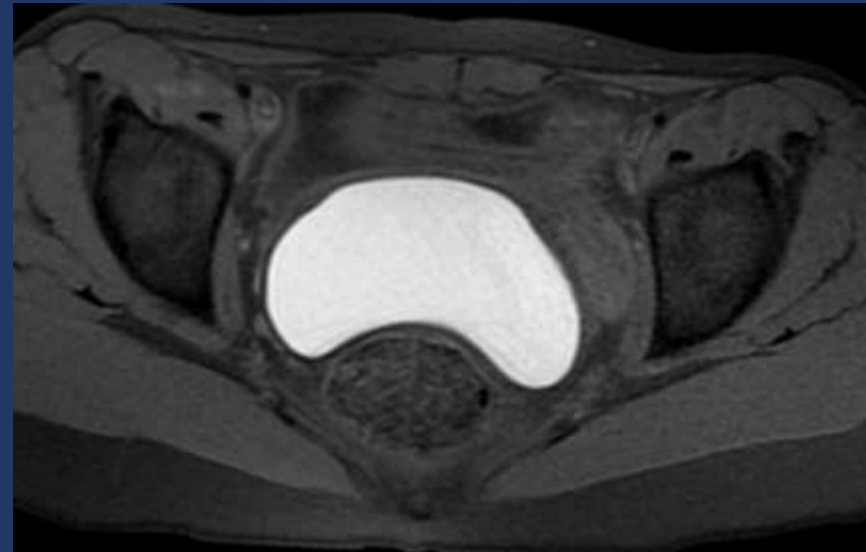


HALLAZGOS IMAGENOLÓGICOS

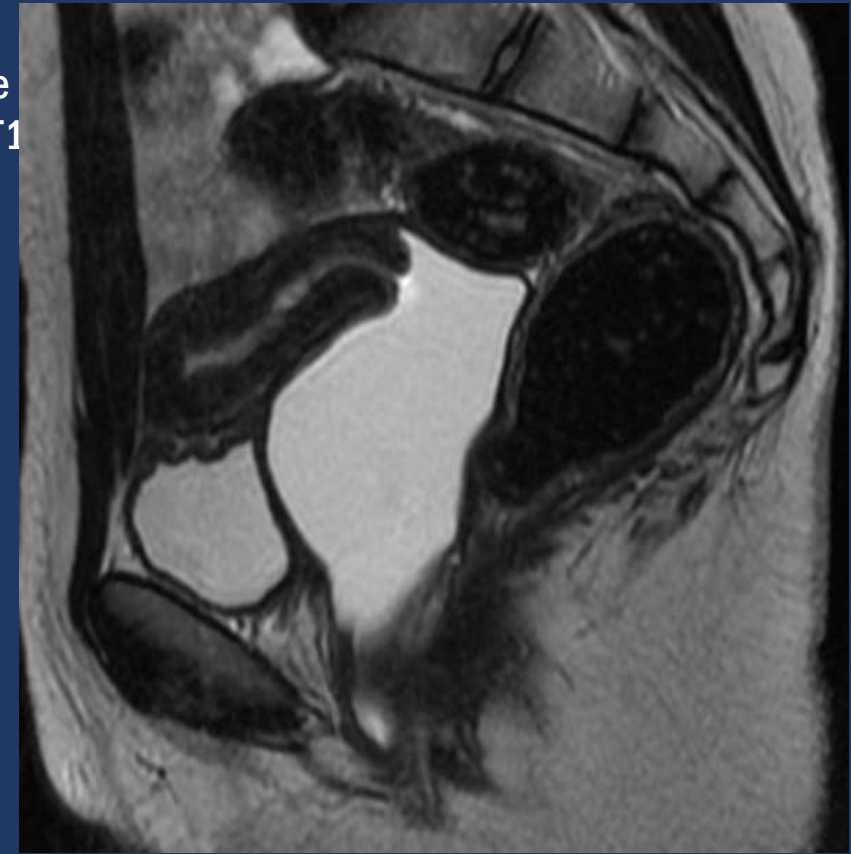


- Estos hallazgos sumado a la clínica de la paciente sugieren la presencia de hematocolpos; término dado a una vagina dilatada llena de sangre debido a la sangre menstrual en el contexto de una obstrucción anatómica, en este caso secundario a himen imperforado.
- Esta patología puede estar asociada a duplicación ureteral, a ano imperforado y a clítoris bífido, entre otras.
- Se decide realizar RMN de pelvis para completar su estudio en busca de otras alteraciones asociadas

HALLAZGOS IMAGENOLÓGICOS



- Resonancia de pelvis donde observamos dilatación de la cavidad vaginal, con presencia de líquido homogéneo, hiperintenso en secuencias T1 FS y T2, que sugieren contenido hemático
- Ejerce efecto de masa sobre la vejiga y el recto
- No se observan alteraciones asociadas ni septos vaginales





DISCUSION

- El Himen imperforado es una anomalía congénita del desarrollo genital femenino poco frecuente, con una incidencia estimada del 0,1% de los recién nacidos del sexo femenino.
- En muchas ocasiones, el diagnóstico pasa inadvertido hasta la pubertad y debuta con dolor abdominal cíclico en adolescentes que no han presentado la menarquia. Se produce secundario a un desorden en la fusión vertical de la vagina.
- En el caso de nuestra paciente, la ecografía fue suficiente para arribar al diagnóstico pero se decidió realizar una RMN de pelvis para buscar alteraciones asociadas.

EL ESTUDIO DE LA COLUMNA MEDIANTE MIELO – TOMOGRAFIA (MIELO-TC)

Autores: Echevarría F., Haulet V., Difilippo P., Enria D.



LA TORRE DIAGNÓSTICA

CONCLUSIÓN

- El diagnóstico de esta patología no representa un gran desafío y la ecografía suele ser suficiente para derivar en el correcto tratamiento
- Ante la sospecha puede ampliarse el estudio con una resonancia de abdomen y pelvis para descartar la asociación con otras anomalías estructurales.
- El tratamiento de elección es la plastia del himen, que consiste en efectuar incisiones estrelladas a través de la membrana himeneal con escisión de los bordes.



BIBLIOGRAFIA

1. Dr Mostafa El-Feky. Imperforate Hymen. Sitio Web Radiopaedia. Url: <https://radiopaedia.org/articles/imperforate-hymen>.
2. Palacios-Acosta, León-Hernández, Shalkow-Klincovstein, Cordoba-Ortega, Rangel-Quintana. Hematocolpos por himen imperforado: errores en su diagnóstico y abordaje. Acta Pediatr Mex 2011;32(6):323-31.
3. Alejandra Contreras Rendón, Carlos Navarro Martínez, Carlos Linder Efter, Tanya Montañez Díaz de León, Luisa Fernanda Mariscal Mendizábal, Julio González Cofrades. Himen imperforado, causa de dolor abdominal agudo y hematocolpos en adolescente: reporte de caso clínico. <http://www.medigraphic.com/analesmedicos>