

ROTURA CRÓNICA DE AORTA ABDOMINAL: UN CASO EXCEPCIONAL

Autores: Vita Ziskevich, Agostina; Oby, Cecilia Belén; Calaramo, Osvaldo Andrés;
Aguerre, Darío Germán; Tevez Craise, Leopoldina; Pievani, Ana Bettina.

Hospital Italiano de La Plata

Mail: agostinavitaziskevich@gmail.com

Los autores no declaran conflicto de interés

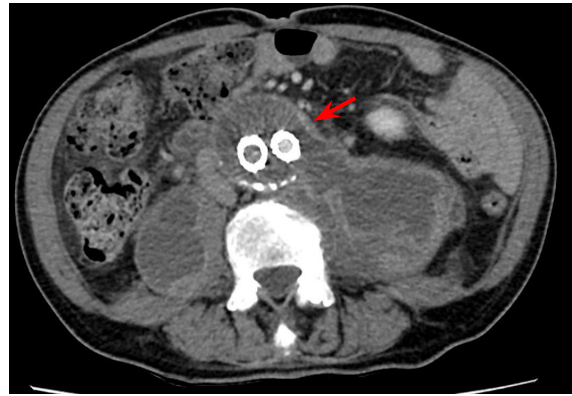
PRESENTACIÓN DE CASO

- ✓ Paciente masculino de 72 años.
- ✓ Consulta por **dolor lumbar crónico refractario** a AINES asociado a claudicación intermitente de MMII izquierdo.
- ✓ Antecedente: Endoprótesis vascular por aneurisma de aorta abdominal.
- ✓ Se solicita Angio - TC de abdomen y pelvis.

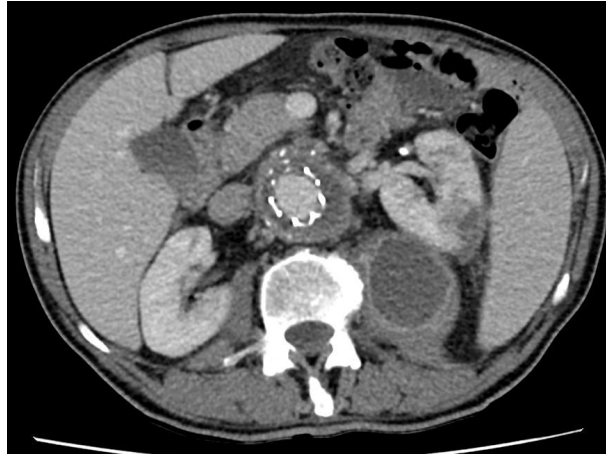
HALLAZGOS IMAGENOLÓGICOS

Aneurisma de aorta infrarrenal (DT: 68 mm) +
Endoprótesis aorto-biilíaca con oclusión de rama
ilíaca izquierda

Hipodensidades atribuibles a infarto
esplénico y renal izquierdo

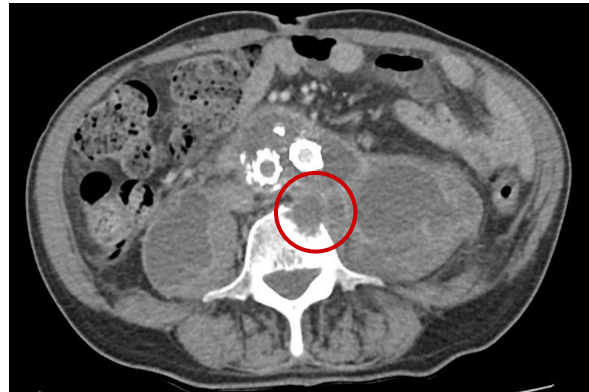
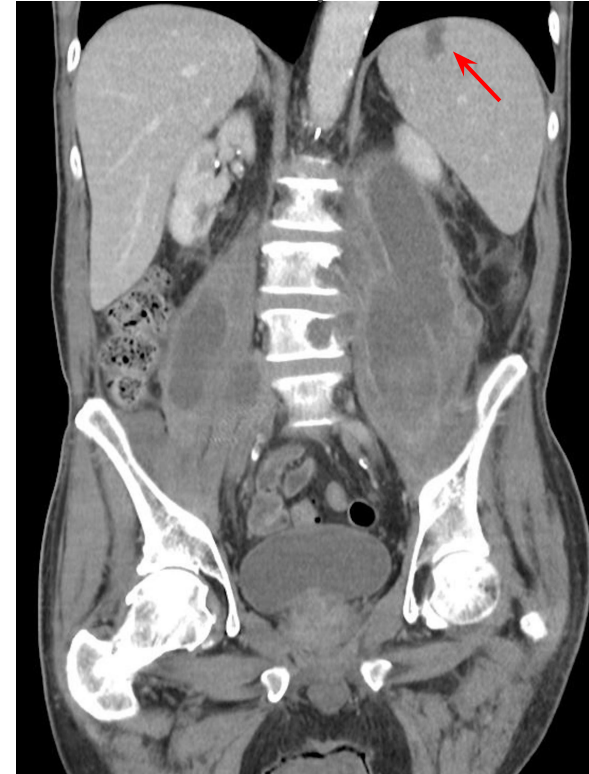
Erosión de cuerpo de L4



ROTURA CRÓNICA DE AAA

CONTENIDA EN RETROPERITONEO Y MÚSCULOS PSOAS
CON DESPLAZAMIENTO ANTERIOR DEL RIÑÓN IZQUIERDO



DISCUSIÓN

LA ROTURA CONTENIDA DE AORTA ES UNA ENTIDAD INFRECUENTE



4% DE TODAS LAS ROTURAS ANEURISMÁTICAS AÓRTICAS



Reporte de 100 casos en la literatura desde 1961



Radicalmente diferente a la rotura aguda

CLAVES DIAGNÓSTICAS

LUMBALGIA CRÓNICA + ESTABILIDAD HEMODINÁMICA

Pequeña fisura en la pared aórtica que produce una **hemorragia menor contenida** por los cuerpos vertebrales y las estructuras paravertebrales.

Formación de pseudoaneurisma, que por su efecto de masa pulsátil y el contacto directo de la sangre, produce **erosión de las estructuras adyacentes**, dando lugar a una clínica insidiosa.

DIAGNÓSTICOS DIFERENCIALES

- ✓ Metástasis óseas
- ✓ Espondilodiscitis, discitis
- ✓ Crisis renoureterales
- ✓ Infecciones retroperitoneales
- ✓ Neuropatía femoral
- ✓ Mal de Pott

CONCLUSIÓN

**DADA LA RAREZA DE ESTA AFECCIÓN Y LA INESPECIFICIDAD DE LA CLÍNICA,
ES POCO HABITUAL LA SOSPECHA Y POR ENDE DIFÍCIL EL DIAGNÓSTICO**

**CONSIDERAMOS DE VITAL IMPORTANCIA
SU RECONOCIMIENTO POR EL RIESGO INHERENTE DE HEMORRAGIA MASIVA**

BIBLIOGRAFÍA

- ✓ Abdelkader Abu-Sneimeh, A., Redondo-López, S., Rubio-Montaña, M., & Cuesta-Gimeno, C. (2009). *Rotura crónica de aneurisma de aorta abdominal y fístula arteriovenosa intrarrenal como complicación de la cirugía aórtica*. *Angiología*, 61(6), 355–358. doi:10.1016/s0003-3170(09)16009-1
- ✓ González López, M. T., Rubio Lobato, L., Aranda Granados, P. J., González González, S., Sadek Dorgham, A., & Gutiérrez de Loma, J. (2012). 67. *Rotura crónica contenida de aneurisma de aorta abdominal: Un diagnóstico infrecuente*. *Cirugía Cardiovascular*, 19(2), 147. doi:10.1016/s1134-0096(12)70466-7