



Congreso Internacional de
Diagnóstico por imágenes
de Córdoba

25, 26 y 27 de Mayo, 2022, Hotel Holiday Inn

45° Encuentro de
Residentes

9° Congreso de
Licenciados

ic Imagen
Clara

Granulomatosis de Wegener en ORL.

SEBASTIAN RAMOS, CRISTIAN LUNA , BÁRBARA LÓPEZ, GERMÁN ORTEGA, NADIA CAUCOTA,
DIEGO SALVADOR.

IMAGEN CLARA SRL.

NO HAY CONFLICTO DE INTERÉS.

SALTA, ARGENTINA. AÑO 2022

scayeramos@gmail.com

PRESENTACIÓN DEL CASO

- Mujer de 60 años de edad con diagnóstico de Granulomatosis de Wegener (GW).
- Consulta por cefalea y sinusitis a repetición.
- Se realiza una TAC de Macizo facial.

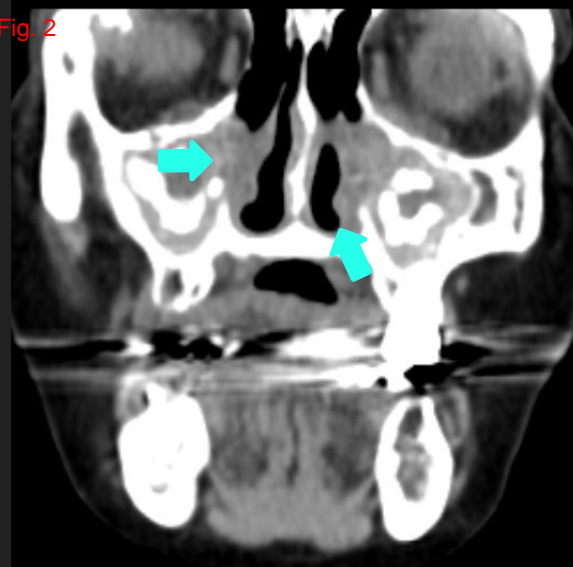
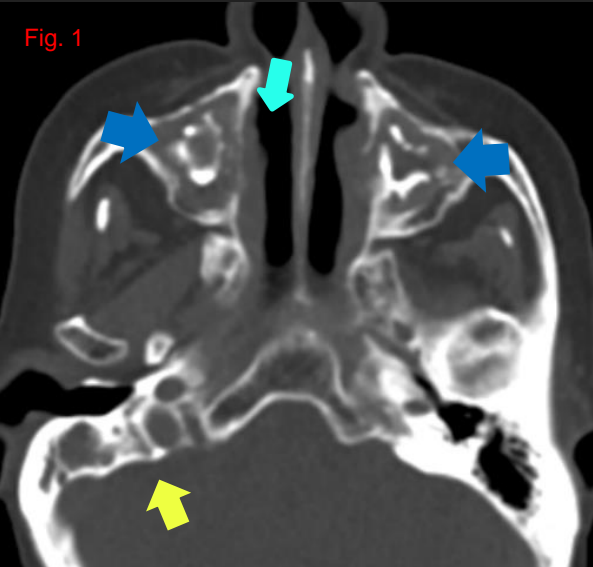


Fig. 1 y 2 Velamiento con calcificaciones en ambos senos maxilares, engrosamiento e irregularidades de sus paredes(flechas azules). Ausencia de la pared interna de los mismos y del sistema de cornetes (flechas celeste). Obliteración del conducto auditivo interno, medio y ocupación de las celdillas mastoideas derechas(flecha amarillas).

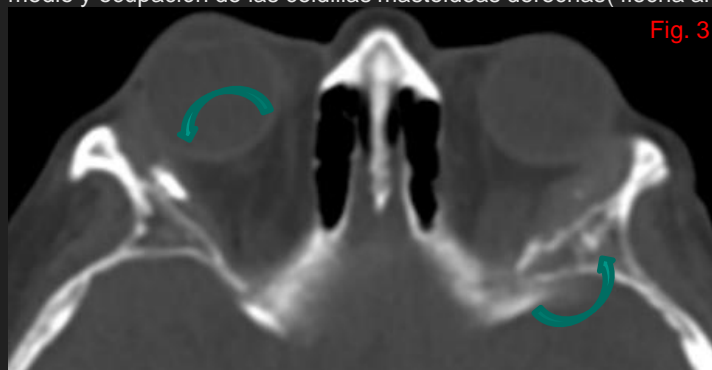


Fig.3 Engrosamiento y calcificaciones en las glándulas lagrimales con irregularidades óseas (flechas curvas).

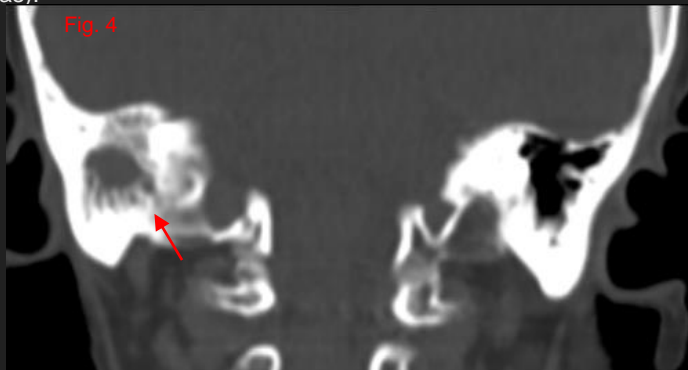


Fig. 4 Ocupación de las celdillas mastoideas(flecha roja)

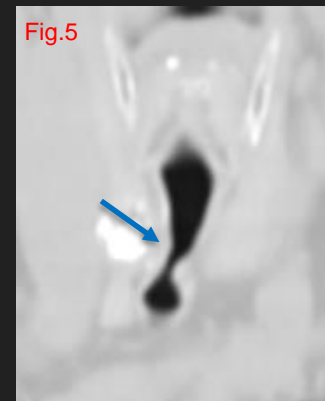

Fig.5. Estenosis en el tercio superior de la tráquea(flecha).

DISCUSIÓN

- La GW es una enfermedad autoinmune de causa desconocida con la presencia de anticuerpos citoplasmáticos antineutrófilos. Provoca una vasculitis granulomatosa necrotizante de arterias de pequeño y mediano calibre, poco frecuente y potencialmente grave. La tríada de afectación son los pulmones, tracto respiratorio superior/senos paranasales y riñones.
 - La afectación nasosinusal se caracteriza por sinusitis aguda o crónica, pudiendo producir erosión y/o destrucción osteocartilaginosa.
 - La afectación ótica se caracteriza por la otitis media secundaria a la afectación nasosinusal, en ocasiones con erosión de la cadena osicular.
 - La mastoiditis puede aparecer aislada o asociada con la otitis media, con el tiempo puede llevar a esclerosis de sus celdillas.
 - La afectación orbitaria puede tener compromiso difuso, compromiso de las glándulas lagrimales, como en nuestra paciente, con calcificaciones en su interior.

CONCLUSIÓN

Al evaluar las características del compromiso a nivel ORL, en muchas oportunidades nos ayudan en la sospecha de la patología, ya que pueden debutar con una afectación de las vías respiratorias superiores que no cede con los tratamientos convencionales, motivo por el cual es importante su rápido diagnóstico y tratamiento, evitando la progresión. Cuando existe afectación ORL, la biopsia sinusal es la más rentable.

BIBLIOGRAFÍA

Stewart C, Cohen D, Bhattacharyya I, Scheitler L, Riley S, Calamia K, Migliorati C, Baughman R, Langford P, Katz J. Oral manifestations of Wegener's granulomatosis: a report of three cases and a literature review. *J Am Dent Assoc.* 2007 Mar;138(3):338-48; quiz 396, 398.

Parra-García GD, Callejas-Rubio JL, Ríos-Fernández R, Sainz-Quevedo M, Ortego-Centeno N. Otolaryngologic manifestations of systemic vasculitis. *Acta Otorrinolaringol Esp.* 2012 Jul-Aug;63(4):303-10. English, Spanish. doi: 10.1016/j.otorri.2011.09.002. Epub 2011 Dec 15. PMID: 22177421.

Morales-Angulo C, García-Zornoza R, Obeso-Agüera S, Calvo-Alén J, González-Gay MA. Manifestaciones otorrinolaringológicas en pacientes con granulomatosis de Wegener (granulomatosis con poliangeitis) [Ear, nose and throat manifestations of Wegener's granulomatosis (granulomatosis with polyangiitis)]. *Acta Otorrinolaringol Esp.* 2012 May-Jun;63(3):206-11. Spanish. doi: 10.1016/j.otorri.2011.12.002. Epub 2012 Mar 20. PMID: 22439922.