Headcheese, un patrón tomográfico infrecuente en la patología pulmonar.

Castellano Guillermo, Cortéz Ana Cecilia, Formía Ignacio, Patricia Beatriz Salinas Segovia, Franceschini Bruno.

Servicio de diagnóstico por imágenes.



Generalidades:

Patrón que combina tres o mas áreas de diferente atenuación (baja, alta y normal), que están bien delimitadas unas de otras. Indica la coexistencia de un patrón mixto infiltrativo y obstructivo de una misma enfermedad.

Fig. 1.
El Headchesse no es un queso, sino jalea de carne hecha con carne de la cabeza de un ternero o cerdo. **Un "food sing" en radiología.**

Generalidades:

- ✓ Antiguamente considerado patognomónico de neumonitis por hipersensibilidad subaguda.
- ✓ Se ha demostrado que otras enfermedades pueden presentar este patrón de formación de imágenes: sarcoidosis, infecciones atípicas asociadas con bronquiolitis (como Mycoplasma pneumonia) y la bronquiolitis respiratoria / neumonitis intersticial descamativa.
- ✓ Procesos infiltrativo y obstructivos separados que ocurren juntos (hemorragia pulmonar difusa y asma, DIPNECH y neumonía organizada).

Puntos Claves

1.- Consolidación Pulmonar que representa infiltrados alveolares con broncogramas aéreos.

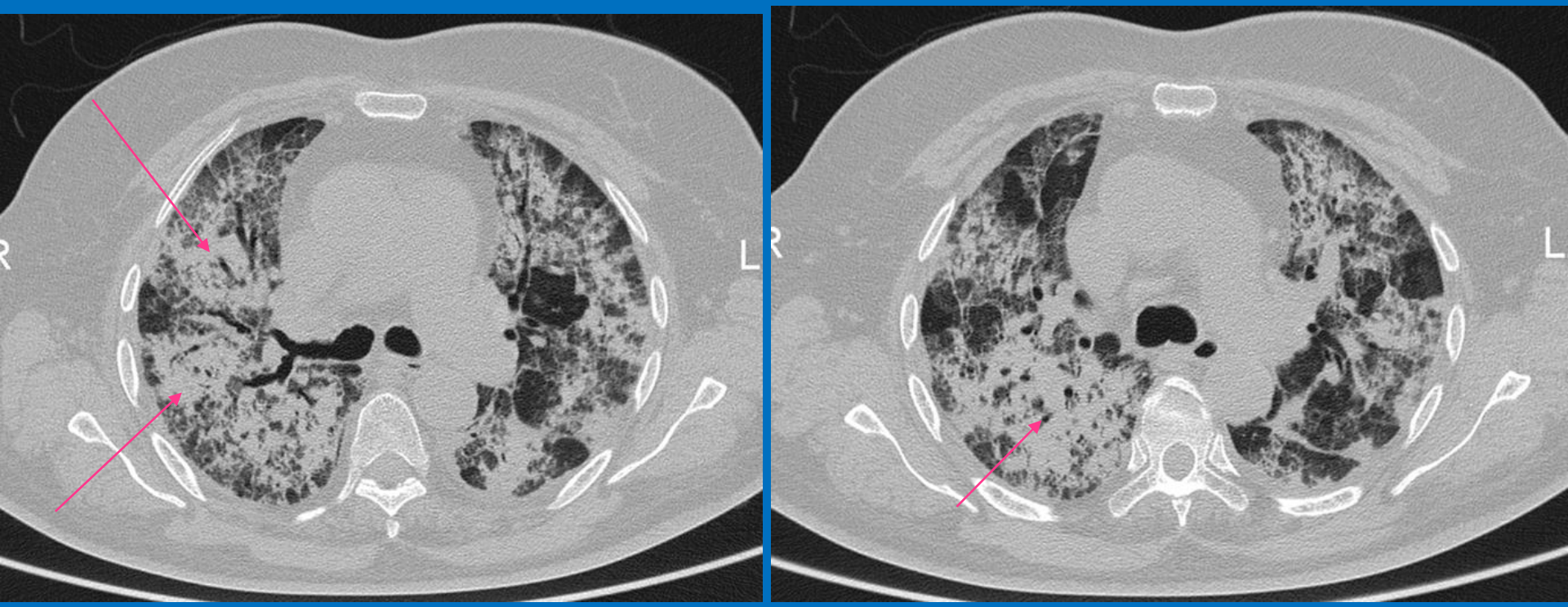

Fig. 2. Paciente con sarcoidosis. Corte axial con TC de alta resolución, ventana pulmonar.

Puntos Clave:

2.- Opacidad en vidrio esmerilado representa la parte infiltrativa de la enfermedad subyacente o edema pulmonar.

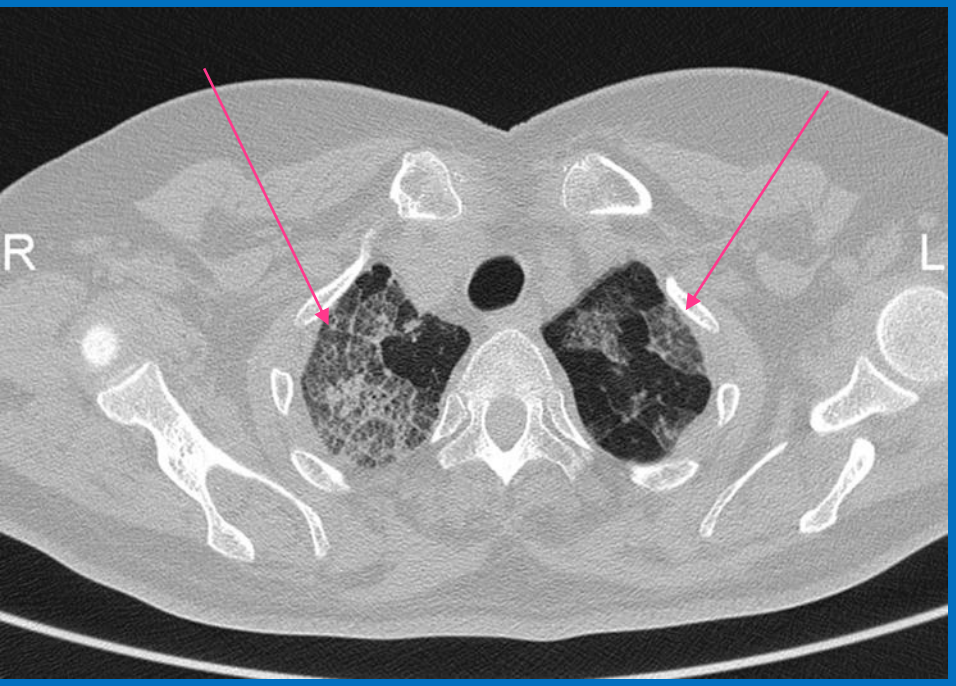

Fig. 3. Paciente con sarcoidosis. Corte axial con TC de alta resoluciòn, ventana pulmonar.

Puntos Clave:

3.- Atrapamiento aéreo: áreas de hiperinsuflación que representan compromiso bronquial obstructivo.

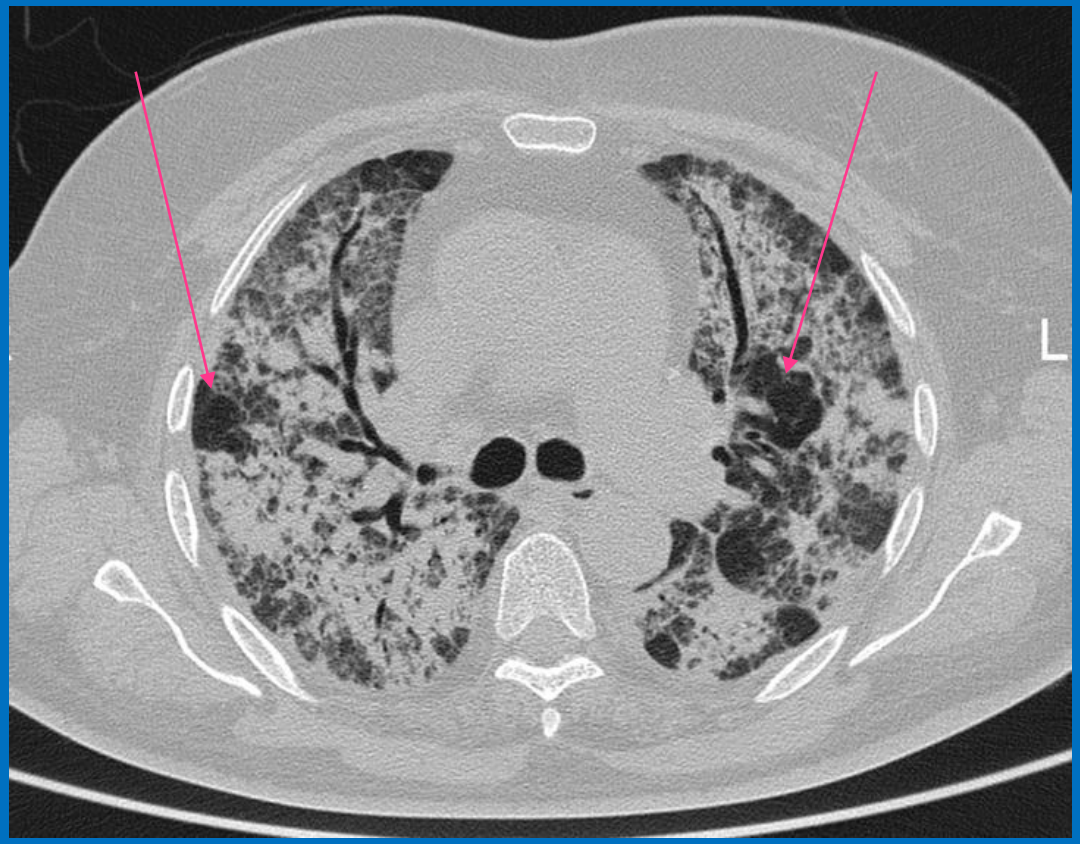

Fig. 4. Paciente con sarcoidosis. Corte axial con TC de alta resolución, ventana pulmonar.

Puntos Clave:

4.- Parénquima normal. “Islas” de pulmón sano.

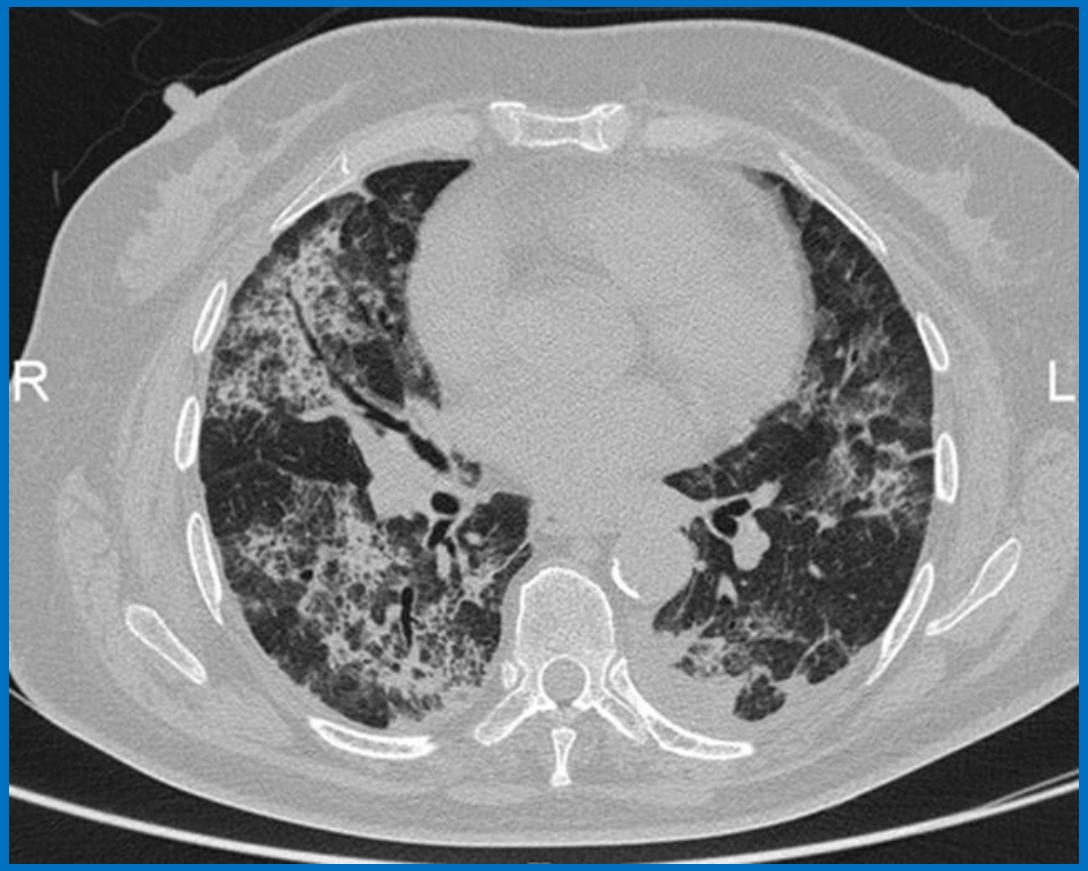

Fig. 5. Paciente con sarcoidosis. Corte axial con TC de alta resolución, ventana pulmonar.

Conclusión.

Headcheese: Patrón que combina tres o mas áreas de diferente atenuación (baja, alta y normal), que están bien delimitadas unas de otras, causadas por la misma etiología.

La TC es el único método que permite reconocer éste tipo de patrón y acercarnos al diagnóstico de patologías pulmonares poco comunes, con presentación imagenológica y clínica variable.

Fig. 6. Paciente con sarcoidosis. Corte coronal con TC de alta resolución, ventana pulmonar.

Bibliografía.

- Large Coalescent Parenchymal Nodules in Pulmonar y Sarcoidosis:“Sarcoid Galaxy” Sign. Original Report Masashi Nakatsu. AJR.2002;178:1389–13932002;178:1389–1393
- Pulmonary Sarcoidosis:Typical and Atypical Manifestations at High-Resolution CT with Pathologic Correlation. Eva Criado. RadioGraphics 2010; 30:1567–1586
- Alta Resolución en TC de pulmón. Webb, Muller, Naidich. Ed. Marban
- **Headcheese Sign** Chong, Bradford J. BS; Kanne, Jeffrey P. MD; Chung, Jonathan H. MD Journal of Thoracic Imaging: January 2014 - Volume 29 - Issue 1 - p W13.
- Webb WR. Thin-section CT of the secondary pulmonary lobule: anatomy and the image-the 2004 Fleischner lecture. Radiology. 2006;239 (2): 322-38. doi:10.1148/radiol.2392041968 -