PATOLOGÍA DE LA REGION SELAR Y PARASELAR: HALLAZGOS EN RM

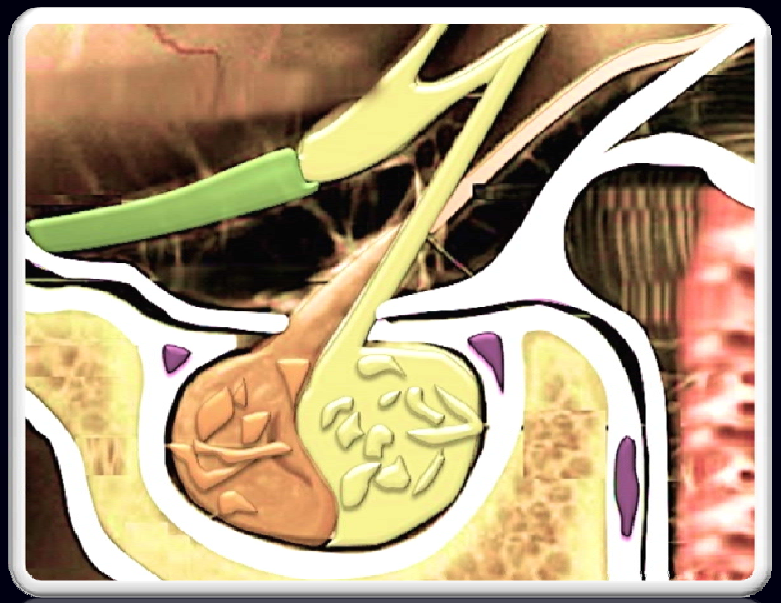

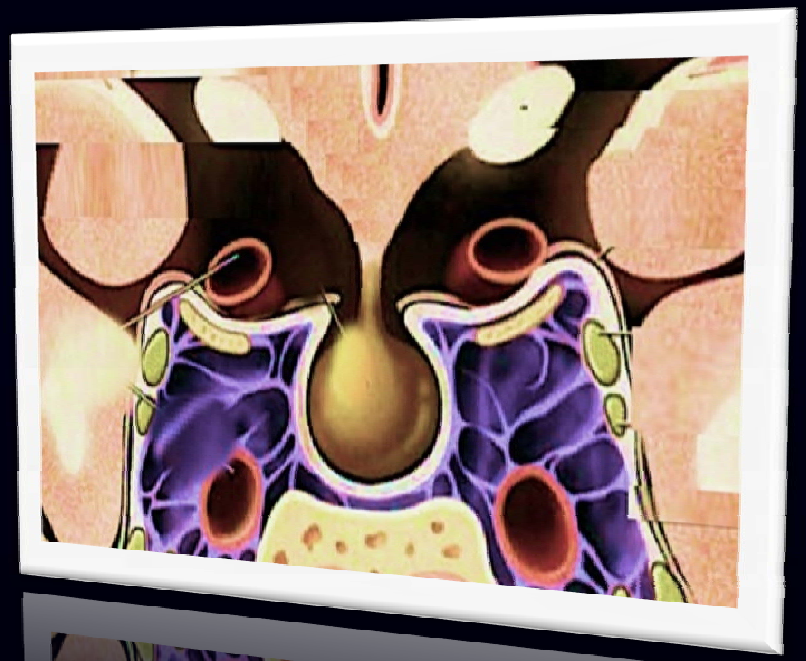

Inés Tatiana Escobar, Maria Bolaño, Diego Pineda, Debora Solaligue, Ricardo Roman

imat

Instituto Médico de Alta Tecnología. IMAT

Viamonte 1742. Buenos Aires – Argentina 54(11)4374-2520

Fundación NiBA
NEUROIMÁGENES BUENOS AIRES

PATOLOGÍA DE LA REGION SELAR Y PARASELAR: HALLAZGOS EN RM

Introducción

Describir los hallazgos imagenológicos por RM en las lesiones de la región selar y paraselar en correlación con los antecedentes y síntomas clínicos motivos de remisión.

PATOLOGÍA DE LA REGION SELAR Y PARASELAR: HALLAZGOS EN RM

Material y método

Se realizó un estudio descriptivo, retrospectivo, transversal y observacional donde se evaluaron 134 estudios por RM de región selar y paraselar (figura 1) categorizando los hallazgos como normales, patológicos y alteraciones postquirúrgicas; y correlacionándolos en cada caso con los antecedentes y síntomas clínicos que motivaron la realización del estudio.

PATOLOGÍA DE LA REGION SELAR Y PARASELAR: HALLAZGOS EN RM

FIGURA 1. Anatomía Región Selar. Imagen coronal (a) muestra glándula hipofisiaria (flecha hueca), infundíbulo (flecha blanca), arteria carótida (asterisco) y quiasma óptico (flecha negra). Corte sagital (b) que muestra la adenohipofisis (flecha larga), la neurohipófisis espontáneamente hiperintensa (flecha hueca), infundíbulo (flecha corta) y quiasma óptico (punta de flecha)

PATOLOGÍA DE LA REGION SELAR Y PARASELAR: HALLAZGOS EN RM

Resultados

Se revisaron 134 pacientes, con un promedio de edad de 49 años. Los hallazgos en la RM se clasificaron como normales (39%), patológicos (51%) y cambios postquirúrgicos (10%).

PATOLOGÍA DE LA REGION SELAR Y PARASELAR: HALLAZGOS EN RM

La lesión más frecuente reportada fue el microadenoma (n=26) (Figura 2), el cual se vinculó principalmente con trastornos menstruales (42%) e hiperprolactinemia (30%), y los macroadenomas (n=20) (Figura 3), relacionados con trastornos visuales en (51%), menstruales (39%) y hormonales (10%). Otros hallazgos fueron neurohipófisis ectópica (n=1), meningioma (n=1) (Figura 4).

PATOLOGÍA DE LA REGION SELAR Y PARASELAR: HALLAZGOS EN RM

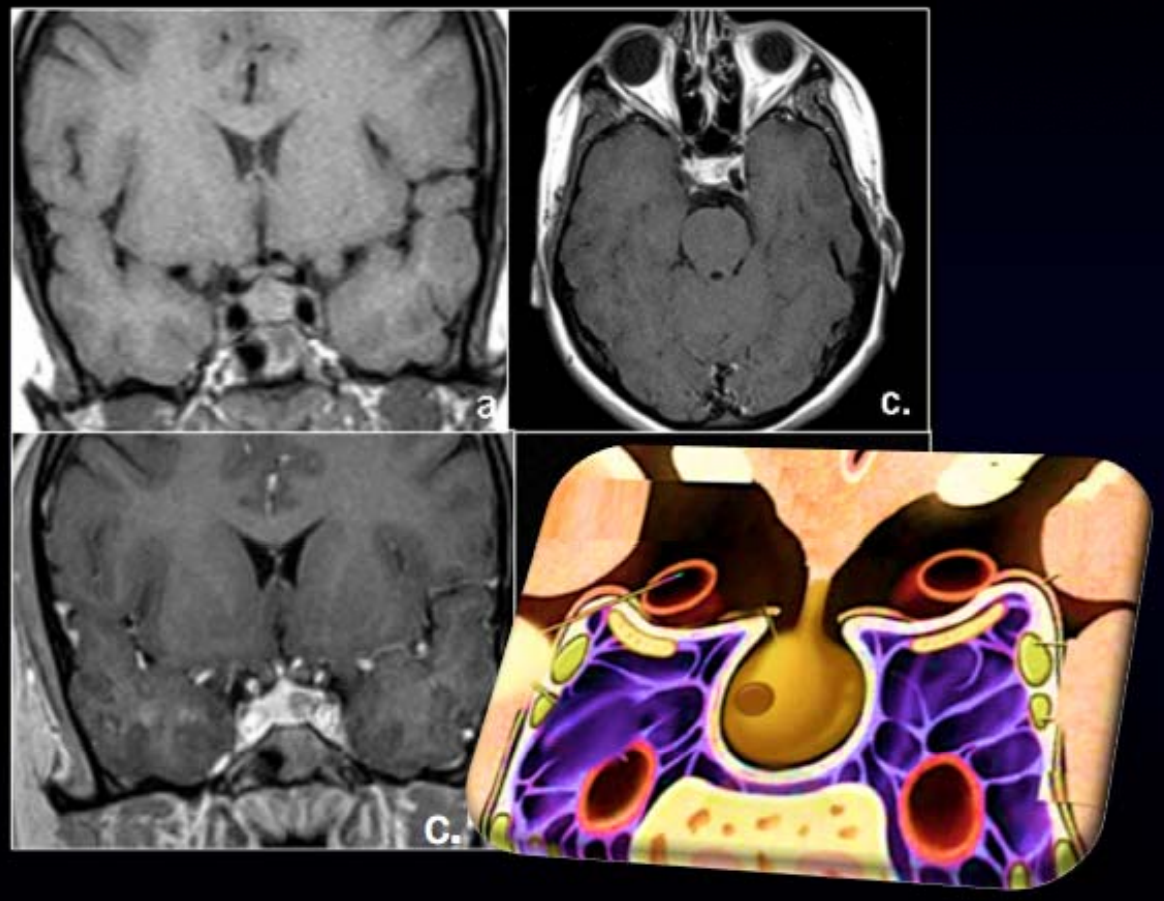

FIGURA 2. Microadenoma hipofisiario. Imagen coronal T1 sin contraste (a) y con contraste en los planos coronal (b), axial (c). Muestran una adenohipófisis globulosa, con imagen pseudonodular a izquierda de 7 mm de diámetro, de señal hipointensa en T1 y menor refuerzo con el contraste paramagnético

PATOLOGÍA DE LA REGION SELAR Y PARASELAR: HALLAZGOS EN RM

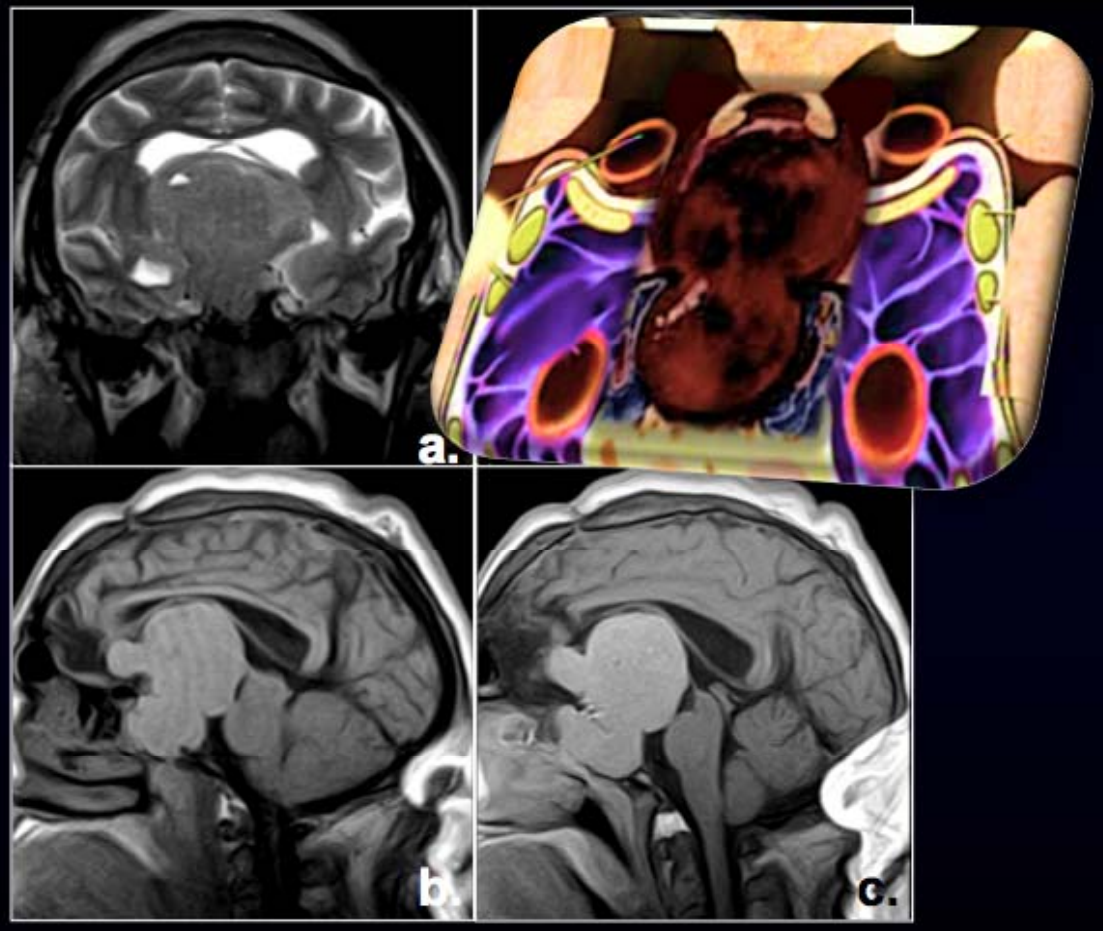

FIGURA 3.Macroadenoma Hipofisiario. (a) Coronal T2, (b) sagital T1 sin contrate y (c) sagital T1 con contraste. Formación sólida, expansiva, levemente heterogénea con extensión supraselar, la cual engloba al seno cavernoso, con aumento de tamaño de la silla turca y realce homogéneo tras el contraste. Dicha lesión colapsa al seno esfenoidal e impronta sobre el tercer ventrículo, generando dilatación de los ventrículos laterales.

PATOLOGÍA DE LA REGION SELAR Y PARASELAR: HALLAZGOS EN RM

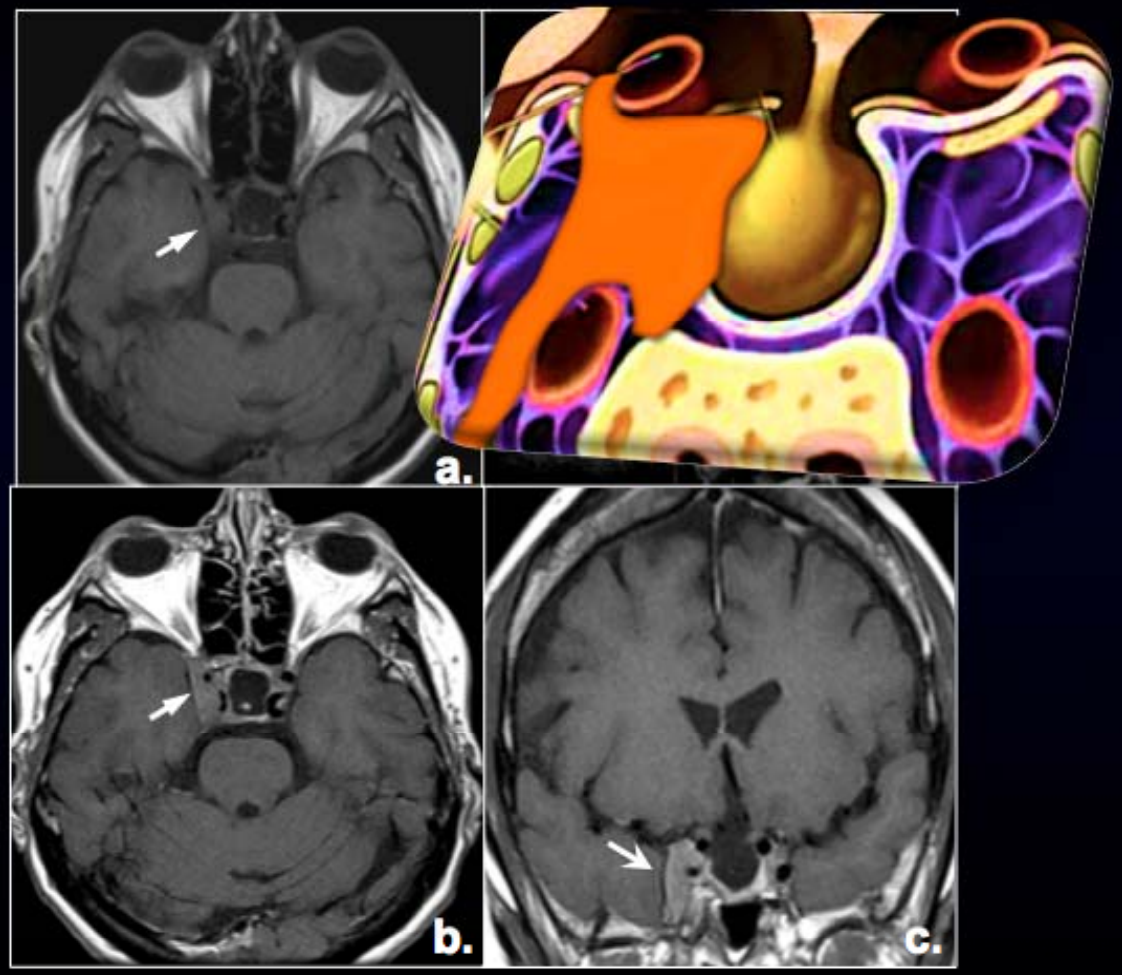

Figura 4 . **Meningioma**. (a) axial T1 se visualiza formación extra-axial paraselar derecha con extensión al seno cavernoso y englobamiento parcial de la arteria carótida interna homolateral, el cual realza tras la administración de contraste (b)) axial T1 coronal T1 con contraste.

PATOLOGÍA DE LA REGION SELAR Y PARASELAR: HALLAZGOS EN RM

Otro hallazgo poco frecuente objetivado en un caso fue un craniofaringioma **(Figura 5)**. De los pacientes remitidos por control posquirúrgico (n=14), se encontró remanente/recidiva de macroadenoma en 14% (n=2). Otro hallazgo incidental destacado fue el aracnoidocele selar (n=8) **(Figura 6).**

PATOLOGÍA DE LA REGION SELAR Y PARASELAR: HALLAZGOS EN RM

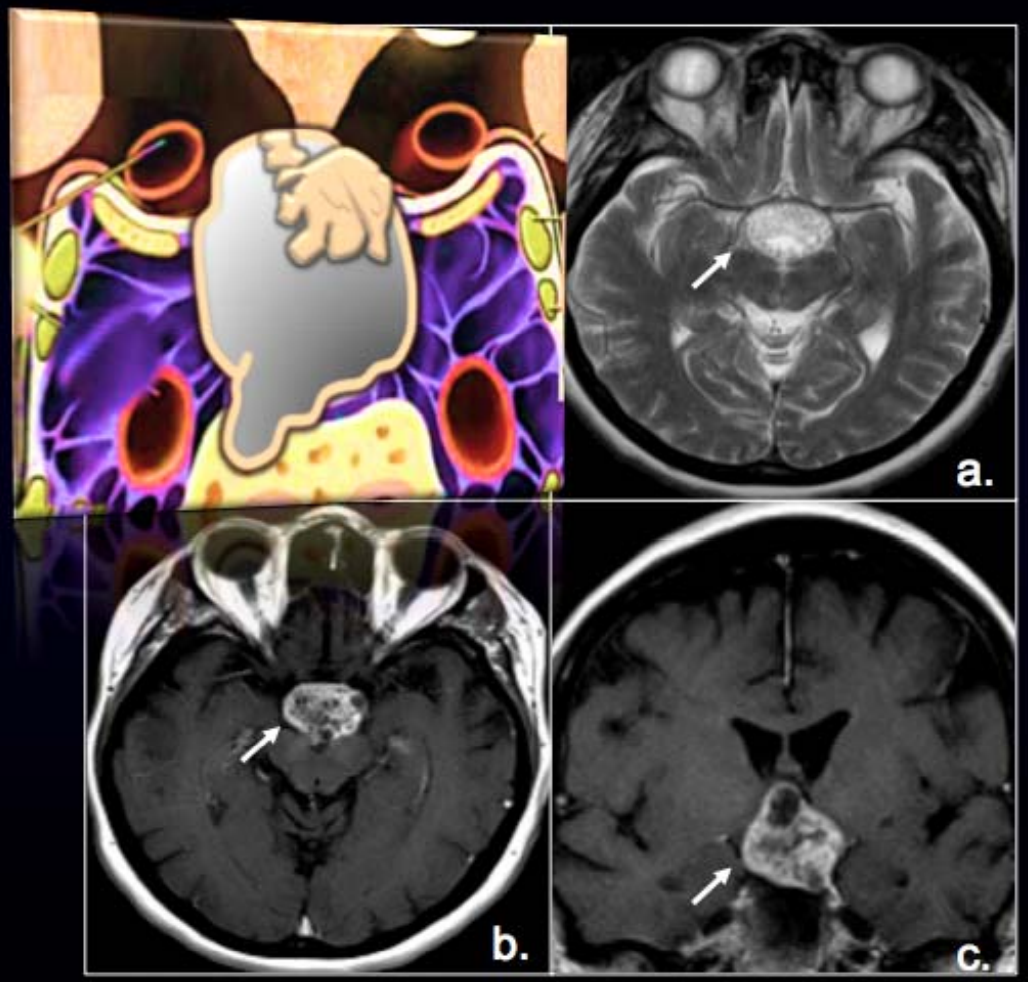

FIGURA 5. Craneofaringioma. (a) axial T2, se visualiza formación expansiva extra-axial a nivel supraselar, de bordes definidos, heterogénea con componente solidó quistico, que refuerza heterogéneamente tras la administración de contraste 9b) y (c) .

PATOLOGÍA DE LA REGION SELAR Y PARASELAR: HALLAZGOS EN RM

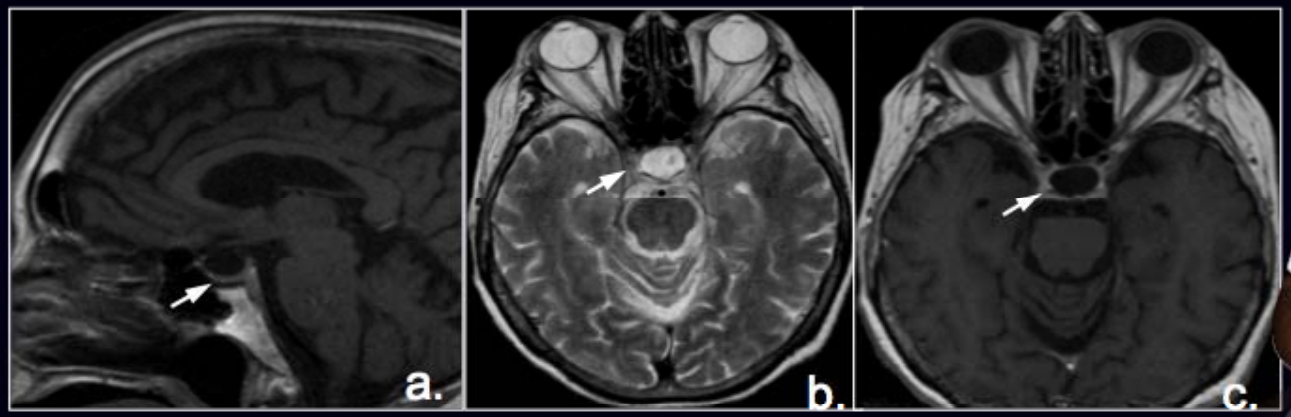

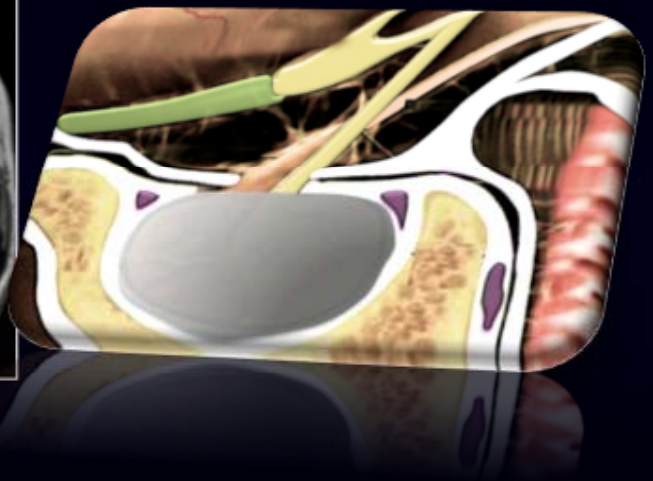

FIGURA 6 . Aracnoidocele, (a) sagital T1, (b) axial T2 y (c) axial T1 con contraste. Se visualiza depresión del piso selar con ligero incremento de su diámetro anteroposterior con marcado aumento de contenido liquido en localización intraselar.

PATOLOGÍA DE LA REGION SELAR Y PARASELAR: HALLAZGOS EN RM

Conclusión

La RM permite la valoración de la anatomía y patología de la región selar y paraselar, que en conjunto con el contexto clínico, orienta el diagnóstico de las distintas patologías.

PATOLOGÍA DE LA REGION SELAR Y PARASELAR: HALLAZGOS EN RM

BIBLIOGRAFIA

- Jobnsen D. Woodruff W, Allen I, Cera PJ, Funkbouser GR, Coleman L. MR Imaging of the Sellar and Juxtasellar Regions. RadloGraphics 1991; 11:727-758
- Yousem D, Arrington J, Kumar A, Bryan N. Bright Lesions on Sellar/Parasellar T1-Weighted Scans. Clinical Imaging 1990; 14:99-105
- Seidenwurm DJ. Neuroendocrine Imaging. ACR Appropriateness Criteria. AJNR Am J Neuroradiol 2008; 29:613–15
- Ruscalleda J. Imaging of parasellar lesions. Eur Radiol 2005; 15:549-559.
- Bonneville JF, Bonneville F, Cattin F. Magnetic resonance of pituitary adenomas. Eur Radiol 2005; 15:543-548.